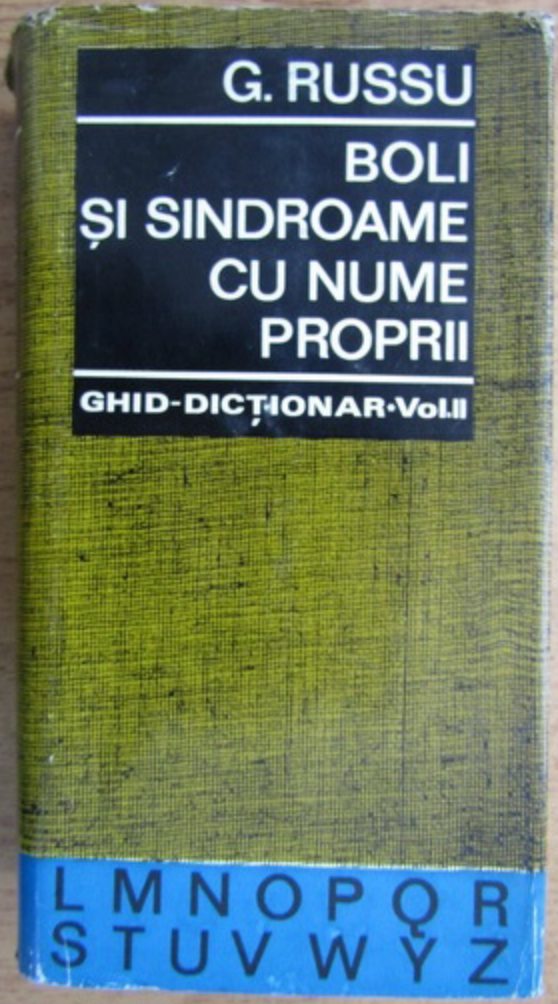
G. RUSSU
BOLI
ȘI SINDROAME
CU NUME
PROPRII
GHID-DICȚIONAR·VolII
L M N O P Q R
S T U V W Ÿ Z

Într-o sinteză clară sînt cuprinse, în această lucrare, date privind evoluția, prognosticul și tratamentul fiecărei entități clinice. În vederea unei documentări mai aprofundate asupra maladiilor, autorul oferă cititorului prețioase indicații bibliografice selective.

Prof. dr. doc. **Viorel Gligore**

Scanned with OKEN Scanner

GEORGE RUSSU
DOCTOR DOCENT ÎN ȘTIINȚE MEDICALE

BOLI ȘI SINDROAME CU NUME PROPRII

(GHID — DICȚIONAR)

DEFINIȚIE
CARACTERE MORFO-BIO-CLINICE
EVOLUȚIE
PROGNOSTIC
TRATAMENT
INDEX BIBLIOGRAFIC

VOL. II
(L — Z)

JUNIMEA ● IAȘI ● 1976

Scanned with OKEN Scanner

L

LABBÉ (sindromul lui): **sindromul parabasedowian al lui Marcel Labbé.**

Este un sindrom vegetativ şi metabolic, care ar corespunde fazei neurohormonale a hipertiroidismului. Se manifestă clinic prin simptome de hipersimpaticotonie, tulburări vasomotorii şi diferite tulburări psihice, care pot fi foarte accentuate. În această fază, nu se observă semne clinice de hipertiroidie. Prognosticul este relativ bun. Tratamentul constă din medicaţie cu efect sedativ şi antitiroidiene.

1. Hombourger P.: *Nomenclature des maladies et opérations à noms propres.* Edit. Lab. Delalande-Courbevoie, 1963.
2. Ingbor S. H.: *New England J. Med.*, 1966, 274, 1252.
3. McKenzie J. M.: *J. Clin. Endocrinol.*, 1965, 25, 424.
4. Pinchera A., Pinchera M. G., Stanbury J. B.: *J. Clin. Endocrinol.* 1965, 25, 189.

Scanned with OKEN Scanner

LABBÉ-TINEL-DOUMER (sindromul lui) (1922): **medulo-suprarenalomul hipertensiv; feocromocitomul.**

Boală relativ rară, se caracterizează prin hipertensiune paroxistică sau permanentă, datorită unei tumori a țesutului cromafin, fiind localizat, cel mai frecvent, într-una din cele două glande medulo-suprarenale, sau oriunde, de-a lungul sistemului nervos simpatic. Boala se manifestă clinic prin crize de cefalee, sudorații profuze, tulburări de vedere, pierdere în greutate și diferite tulburări vaso-motorii. Hipertensiunea este, de obicei, paroxistică și cîteodată chiar permanentă. Bolnavii mai prezintă tahicardie posturală, hipertensiune și hipertrofie cardiacă. Catecolaminele urinare sau metaboliții lor sînt crescuți. Se mai observă o creștere a metabolismului bazal, glicozurie, testul presor la rece negativ și testele de excitare la histamină și agenții blocanți ca fentolamina (regitina) pozitive. Prognosticul depinde de precocitatea diagnosticului. Dacă ablația tumorii se face înainte de apariția leziunelor ireversibile ale sistemului cardio-vascular, vindecarea este completă. Rareori, chiar după intervenție, hipertensiunea revine. Tratamentul de elecție este extirparea chirurgicală a tumorii.

1. Conn H., Conn R.: *Current Diagnosis 2.* W. B. Saunders, 1969.
2. Goldfien A.: *Anesthesiology*, 1963, 24, 462.
3. Greer W. E. R., Robertson C. W., Smithwick R. H.: *Am. J. Surg.*, 1964, 107, 192.
4. O'Brien D.: *New England J. Med.*, 1963, 268, 1365.
5. Wurtman R. J.: *New England J. Med.*, 1965, 273, 637.

LACAPÈRE (boala lui): **spondilorheostoza vertebrală senilă; boala lui Schantz** (vezi).

LAËNNEC (boală) (1819): **ciroza portală; ciroza atrofică; ciroza alcoolică; ciroza septală.**

Este o afecțiune caracterizată prin scleroza atrofică a ficatului, întovărășită de diminuarea de volum a acestuia și un sindrom de hipertensiune portală. Histopatologic, se observă o fibroză cronică, progresivă, a țesutului conjunctiv

Scanned with OKEN Scanner

intralobar. Factorul primar este reprezentat de degenerescența și fibroza cu necroză a parenchimului hepatic. Etiologic, boala se datorește alcoolului sau carenței în proteine. Tabloul clinic se caracterizează prin tulburări dispeptice, alternanța de constipație cu diaree, epistaxis, hemoroizi și gingivoragii, hematemeză și melenă. Ulterior, se observă apariția unei ascite, edeme la membrele inferioare, circulație colaterală, icter și semne grave de insuficiență hepatică cu alterarea intensă a probelor funcționale. Diagnosticul este confirmat de puncția-biopsie hepatică. Prognosticul este sever și în cazurile netratate evoluția este mai scurtă decît 2 ani. Tratamentul constă din regim igieno-dietetic adecvat și medicamente hepatoprotective.

1. Conn H., Conn R. : *Current Diagnosis 2*, W. B. Saunders, 1969.
2. Crews R. H., Faloon W. W. : *J.A.M.A.*, 1962, 181, 754.
3. Fanconi G., Wallgren A. : *Manual de pediatrie*. Edit. Medicală, Buc. 1965.
4. Jones D. P., Davidson C. S. : *New England J. Med.*, 1962, 267, 196.
5. Sherlock S., Shadon S. : *GUT*, 1963, 4, 95.
6. Schiff L. : *Bolile ficatului*. Edit. Medicală, București, 1970.

LAËNNEC (boală) : **catarul sufocant al lui Laënnec ; bronșita capilară.**

Bronșita capilară este o inflamație acută a bronșiilor, care se întinde pînă la cele mai fine ramificații ale sistemului bronșic : bronșiole. De fapt, această afecțiune n-ar fi decît o bronhopneumonie severă și extinsă. Afecțiunea este mai frecvent întîlnită la copii și la bătrînii slăbiți. Se manifestă clinic prin dispnee intensă și cianoză. La ascultație, se percep raluri crepitante fine. Prognosticul este sever. Tratamentul constă din administrare de antibiotice, oxigenoterapie și analeptice cardio-vasculare.

1. Ham J. C. : *Ann. Int. Med.*, 1964, 60, 47.
2. Hombourger P. : *Nomenclature des maladies et opérations à noms propres*. Edit. Lab. Delalande-Courbevoie, 1963.

Scanned with OKEN Scanner

3. Hinshaw H. C., Garland L. H. : *Diseases of the Chest.* 2nd ed. Saunders, 1963.
4. Whitenberger J. L. (editor) : *Artificial Respiration: Theory and Application. Hoeber Med. Div.*, Harper and Row, 1962.

LAËNNEC-GENDRIN (sindromul lui) : **infarctul pulmonar hemoptoic datorit unei embolii pulmonare.**

Infarctul pulmonar hemoptoic este o necroză ischemică a parenchimului pulmonar, determinată întotdeauna aproape de o embolie pulmonară. Infarctul de obicei se produce în ocluziile arterelor pulmonare de calibru mijlociu. Regiunea de elecţie este aceea din lobul inferior sau mijlociu. Mărimea variază de la o nucă pînă la o portocală. Histopatologic, se constată că alveolele pulmonare şi ţesutul interstiţial sînt pline de sînge extravazat din capilare. Din punct de vedere clinic, boala se manifestă prin dureri toracice cu caracter pleural, tuse, expectoraţie hemoptoică şi febră. La examenul obiectiv, se constată un subicter, raluri umede în axilă şi la baze şi, eventual, frecături pleurale. Radiologic : umbră cu caracter triunghiular, cu baza la pleură şi vîrful în hil. Biologic : creşterea vitezei de sedimentare a hematiilor şi uşoară leucocitoză. Afecţiunea are un prognostic rezervat din cauza tendinţei de recidivă sau din transformarea infarctului în abces pulmonar. Tratamentul constă din administrare de anticoagulante, novocaină etc.

1. Barrit D. W., Jordan S. C. : *Lancet*, 1960, 1, 1309.
2. Conn H., Conn R. : *Current Diagnosis* 2. W. B. Saunders, 1969.
3. Gorham L. W. : *Arch. Int. Med.* 1961, 108, 8–22.
4. Uhland H., Goldberg L. M. : *Dis. Chest*, 1964, 45, 533.
5. Wessler S., Thomas D. P. : *M. Clin. North America*, 1962, 46, 1277.

LAEREVAN (sindromul lui) : **paralizia bulbo-pontină cronică progresivă cu surditate.**

Boala se caracterizează prin prezenţa constantă a unei surdităţi de percepţie bilaterală, cu inexcitabilitate vestibulară, care întovărăşeşte

Scanned with OKEN Scanner

paraliziile nucleare ale regiunii ponto-protuberanțiale. Apare în a doua copilărie sau adolescență și evoluează lent. Din punct de vedere genetic, afecțiunea apare cînd sporadic, cînd familial, cu ereditate recesivă, legată de sex. Prognostic relativ sever. Nu are tratament.

1. Baker A. B.: *Clinical Neurology*, 2nd ed. Hoeber, 1962.
2. Boies L. R.: *Fundamentals of Otolaryngology*, 3rd. ed. Saunders, 1959.
3. Coates G. M., Schenck H. P., Miller M.: *Otolaryngology*, 5 vol. Prior, 1960.
4. Trillet F., Girard P., Schott B., Ramel P., Woehrle R.: *Presse méd.* 1970, 78, 3, 129.

LAGÈZE (sindromul lui) (1928): **celulita.**

Este un termen impropriu, rezervat unor procese inflamatorii ale țesutului adipos subcutanat sau subperitoneal. Sindromul se datorește unui proces infecțios, toxic sau alergic. Se descriu mai multe forme clinice după etiologie sau localizare. Celulita orbitară este o inflamație difuză a țesutului retro-orbitar. Ea se manifestă prin congestie și edem cerebral, congestia conjunctivei și limitarea mișcărilor globului ocular. Celulita perimaxilară este provocată de obicei de infecții dentare și paradontale. Se manifestă clinic prin tumefacție și edem infiltrativ. Din punct de vedere anatomopatologic, se caracterizează printr-un infiltrat seros limfohistioplasmocitar. Celulita streptococică este o inflamație difuză, superficială, de tip hipodermic, determinată de o infecție streptococică. Se mai descriu celulite pelvine, periprostatice, perivesicale etc. Tratamentul depinde de etiologie și de localizare.

1. Andrews G. C., Domonkos A.: *Diseases of the skin*, ed. V, Saunders, 1963.
2. Hombourger P.: *Nomenclature des maladies et opérations à noms propres*. Edit. Lab. Delalande-Courbevoie, 1963.
3. Rook A., Wilkinson D. S., Ebling F. J. G.: *Textbook of Dermatology*. Blackwell, Oxford, 1968.
4. Sutton R. L. jr.: *Diseases of the skin*. ed. XI, Mosby, 1956.

Scanned with OKEN Scanner

LAMBLING-CONTE (sindromul lui) (1950): **sindromul carențial al gastrectomizaților; sindromul carențial complex edematos al gastrectomizaților.**

Este un sindrom clinic care se observă după cîteva luni de la gastrectomia subtotală. El apare cu atît mai precoce cu cît a fost efectuată mai defectuos intervenția chirurgicală și cu cît diagnosticul preoperatoriu a fost mai incorect. În aceste condiții, și după intervenția chirurgicală, cauza reală a simptomelor continuă să acționeze mai departe (reacții nevrotice, colecistopatii, gastrite, pancreatite etc.). Se manifestă clinic printr-o anemie macrocitară de tip pernicios, printr-o hipoprotidemie care interesează, de obicei, serinele, edem, tulburări digestive (glosită, gingivită, diaree), tulburări endocrine (impotență, atrofie testiculară, hipopilozitate etc.) și tendință la infecții și tuberculoză. Prognosticul este rezervat. Tratamentul este simptomatic și supleaftv. În unele cazuri este necesară intervenția chirurgicală pentru punerea în circuit a duodenului.

1. Fisher J. A., Taylor W., Connon J. A.: *Surg. Gynec. Obstet.*, 1955, 100, 559.
2. Hegglin R.: *Diagnosticul diferențial al bolilor interne*. Editura Medicală, București, 1969.
3. Kellner H. C., Mellinkoff S. M.: *Gastroenterology*, 1963, 44, 424.
4. Miller L. D., Peskin G. W.: *Am. J. Med. Sci.*, 1963, 245, 124.
5. Hardy J.: *Am. J. Surg.*, 1964, 108, 699.
6. Machella T. E.: *M. Clin. North America*, 1956, 40, 391.

LAMY (sindromul lui): **nanismul diastrofic.**

Descris în 1960, nanismul diastrofic se caracterizează clinic printr-un nanism micromelic, membre scurte, picior varus equin, mîna cu direcție înăuntru, degete încurbate, limitarea jocului articular, anomalii ale pavilionului urechii, diviziune palatină, scolioză progresivă. Radiologic, afecțiunea prezintă scurtarea oaselor lungi cu lărgirea regiunilor metafizare, aspectul triunghiular al primului metacarpian. Genetic, boala se transmite dominant autosomic.

Scanned with OKEN Scanner

1. Farriaux J. P., Fovet-Poingt O., Maillard E., Dubois B., Lemaitre G.: *Lille Méd.*, 1970, 15, 9, 1216–1224.
2. Lamy M., Maroteaux P.: *Le nanisme diastrophique.* Presse méd. 1960, 68, 1977–1980.
3. Roget J., Jobert J., Bost M.: *Méd. Infant.*, 1966, 33, 507–514.

LANCEREAUX (boala lui): **diabetul pancreatic; diabetul zaharat.**

Este o boală cronică ce se datorește unei tulburări a metabolismului hidraților de carbon, în urma unei insuficiențe absolute sau relative a insulinei și caracterizată printr-o hiperglicemie și o glicozurie. Este cea mai frecventă boală endocrină. Se apreciază că în lume există peste 20 milioane diabetici. Etiologia exactă a diabetului este necunoscută, dar afecțiunea se corectează efectiv prin administrare de insulină. Clinic, boala se manifestă prin poliurie, polidipsie, polifagie, scădere în greutate, prurit, parestezii și somnolență. Biologic: hiperglicemie, toleranță scăzută la glucoză, hipercolesterolemie și glicozurie. În afară de acestea, bolnavii cu diabet prezintă microanevrisme retiniene și hemoragii vitroase, infecții cutanate, arterioscleroză timpurie cu angină pectorală și claudicație intermitentă, precum și nevrită periferică. Prognosticul bolii depinde de durata ei (diabeticii juvenili au o evoluție mai severă decît adulții), precum și de eficacitatea tratamentului. Evitarea obezității sau reducerea ponderală la obezii potențial diabetici constituie mijlocul cel mai eficace de tratament profilactic al diabeticului.

1. Alivisatos J. G., McCullagh E. P.: *Am. J. Med.* 1956, 21, 344.
2. Conn H., Conn R.: *Current Diagnosis 2*, W. B. Saunders, 1969.
3. Danowski T. S. (editor): *Diabetes Mellitus. Diagnosis and Treatment.* American Diabetes Association, 1964.
4. West K. M.: *Arch. Int. Med.*, 1966, 117, 187.
5. Williams R. H.: *Ann. Int. Med.*, 1965, 63, 512.

LANDING (boala lui): **deficitul de beta-galactosidază.**

Scanned with OKEN Scanner

Este o afecțiune determinată de o supraîncărcare cu gangliosidoză $G.M_1$, datorită acumulării acestui metabolit în urma deficienței de beta-galactosidază. Boala se observă în primii ani de viață. Se caracterizează prin: limfocite vacuolate, vertebre lombare în pinteni, existența unei pete de culoare vișinie-închisă la nivelul fundului de ochi și prezența în splină, ficat și măduvă a celulelor spumoase, iar în creier a corpilor lamelari. Diagnosticul biochimic se pune pe baza creșterii în urină și ficat a keratosulfatului, iar în creier a gangliosidului $G.M_1$.

1. Kint J. A., Dacremont G., Vlietinck R.: *Type II G. M_1 gangliosidosis.* Lancet, 1969, 2, 108.
2. O'Brien J. S.: *Generalized gangliosidosis.* J. Pediatr. 1969, 75, 167.

LANDOUZY (boala lui) (1884): tifobaciloza lui Landouzy.

Este o formă clinică de primo-infecție tuberculoasă. Primo-infecția tuberculoasă este totalitatea manifestărilor clinice, umorale și anatomice ale unui organism, care suferă pentru prima oară contactul cu bacilul tuberculos. Semnele clinice, umorale și radiologice ale primo-infecției bacilare apar după 2—8 săptămîni de la contactul organismului cu bacilul Koch. Majoritatea primo-infecțiilor bacilare rămîn tăcute, manifestîndu-se foarte discret prin anorexie, fatigabilitate, febriculă vesperală, slăbire, tuse seacă și tulburări menstruale. În aceste circumstanțe, bolnavii pot fi decelați prin examenul radiologic sau intradermoreacția la tuberculină. Tifobaciloza lui Landouzy este o formă clinică cu simptomatologie brutală. Ea este mai frecventă la copii și la adolescenți. Ceea ce o caracterizează este curba termică asemănătoare cu cea din febra tifoidă (febră continuă). Prognosticul, evoluția și complicațiile bolii depind de intensitatea contagiului, de vîrsta bolnavului (cu cît este mai tînăr cu atît boala este mai gravă) și de terenul pe care se dezvoltă boala. În această formă, evoluția este în general severă. Tratamentul constă din medicație antibacilară.

Scanned with OKEN Scanner

1. Albertson J. N. jr. : *Arch. Int. Med.* 1964, 113, 676.
2. Myers J. A. : *J.A.M.A.*, 1965, 194, 1086.
3. Parrills O. J., Meiberger M., Kleitsch W. P. : *Arch. Int. Med.*, 1964, 113, 365.
4. Pinner N. M. : *Pulmonary Tuberculosis in the Adult. Its Fundamentals Aspects*, ed. 2nd. Thomas, 1951.

LANDOUZY (boală) : **distrofia musculară, forma facio-scapulo-humerală ; distrofia musculară tip Landouzy-Déjérine.**

Este o afecțiune neurologică ereditară și familială, caracterizată prin slăbirea progresivă, apoi atrofia aparentă a unor grupe musculare. Procesul degenerativ începe la mușchii centurei scapulare și la față, care devine asemănătoare unei măști, pleoapele nu se mai închid complet, buzele devin proeminente, luînd aspectul „buzei de tapir". Evoluția este relativ îndelungată. Prognosticul este rezervat. S-au obținut unele rezultate cu vitamina E și glicocol în cantități mari.

1. Emerit J. : *Vie médicale*, 1973, 1, 21.
2. Fanconi G., Wallgren A. : *Manual de pediatrie*. Edit. Medicală, Buc., 1965.
3. Fanjoux J. : *Coeur et médecine interne*, 1972, 1, 219.
4. Fattorusso V., Ritter O. : *Vademecum clinique*. Edit. Masson C-ie, 1963.

LANDOUZY-DÉJÉRINE (boală) : **distrofia musculară progresivă sau miopatia, forma facio-scapulo-humerală.**

Este o distrofie musculară progresivă care debutează încă din primele luni de viață, mai întîi la nivelul mușchilor feței, iar către vîrsta de 14 ani și la mușchii centurei scapulare. Evoluează, de obicei, lent, descendent. Este forma cea mai favorabilă de miopatie ; din nenorocire și cea mai rară. Modul de transmitere al bolii este dominant-autosomic. Grație dozării aldolazemiei și creatinin-kinazemiei, boala poate fi depistată în numeroase cazuri, aparent normale. În această distrofie, creatin-kinaza este, de obicei, crescută. Recent, Demos și colaboratorii au găsit la acești bolnavi o altă anomalie enzimatică specifică a leziunii genetice : diminuarea activi-

Scanned with OKEN Scanner

tăţii difeniloxidazelor plachetare, care permite depistarea la toţi purtătorii sau purtătoarele leziunii genetice, oricare ar fi locul acestei leziuni. Boala nu are tratament specific. Prin administrare de vasodilatatoare se poate influenţa reglarea microcirculaţiei musculare şi opri evoluţia bolii.

1. Demos J. : *Päd. Fortbildungskurse*, 1966, 18, 23.
2. Demos J. : *Vie méd.* 1973, 25, 2093.
3. Demos J., Berthelon M. : *Arch. Franc. Pédiatrie*, 1972, 29, 793.
4. Mendell J. R., Engel W. K. : *Nature*, 1972, 239, 522.
5. Schapira F., Dreyfus J. C. : *Rev. Franc. études clin. biol.*, 1960, 5, 990.
6. Seitz D. : *Dtsch. Ztschr. Nervenhk.*, 1965, 187, 166.

LAMERIS (boala lui) (1905) : **keratoza lui Lameris.**

Este o dermatoză cu etiologie necunoscută ce se manifestă clinic prin căderea părului de pe pielea capului, a sprîncenelor şi a genelor. Aceste simptome se însoţesc de modificări degenerative ale corneei. De fapt, boala de mai sus nu reprezintă decît o formă clinică a keratozei foliculare depilante.

1. Andrews G. C., Domonkos A. : *Diseases of the skin.* W. B. Saunders, 1963.
2. Pillsbury D. M., Shelley W. B., Kligman A. M. : *A manual of cutaneous medicine.* Saunders, 1961.
3. Ravault P. M. : *Syndromes en ophtalmologie. Guide-Dictionnaire.* Ed. Doin-Doren, Paris, 1970.
4. Thellen H. : *Zbl. Haut Geschlechtskr.*, 1940, 66, 5.

LANDRE-BEAUBAIS (boala lui) (1800) : **reumatismul cronic progresiv inflamator.**

Reumatismul cronic progresiv inflamator este o boală inflamatorie generală, cronică, de etiologie necunoscută, destul de frecventă, mai ales la femei decît la bărbaţi. Vîrsta de debut se situează între 20—40 ani. Este relativ rar întîlnită la copii. Din punct de vedere histopatologic, boala se caracterizează printr-o sinovită cronică cu formarea panusului. Eroziunea cartilaginoasă apare destul de precoce. În faza acută epanşamentul articular şi alte manifestări inflamatorii

Scanned with OKEN Scanner

sînt destul de frecvente; mai tîrziu, organizarea procesului se termină cu ankiloza fibroasă. Debutul bolii este insidios, cu prinderea articulațiilor mici de la mîini și picioare, evoluție simetrică și centripetă și deformații. Simptomele prodromale obișnuite sînt: starea generală alterată, pierdere ponderală, febră, transpirații și parestezii ale mîinelor și picioarelor, redoare matinală. Se mai observă atrofia tegumentelor și a mușchilor, limfadenopatie, splenomegalie, irită și noduli subcutanați. Testele serologice pentru factorul reumatoid sînt deseori pozitive. Evoluția bolii este imprevizibilă, iar remisiunile spontane și recăderile sînt obișnuite. Tratamentul constă din administrare de medicamente din grupul salicilaților, fenilbutazonă, indometacină și corticosteroizi.

1. Conn H., Conn R.: *Current Diagnosis 2*. W. B. Saunders, 1969.
2. Hollander J. L. și colab.: *Ann. Int. Med.* 1965, 62, 271.
3. Nestor R.: *Diagnosticul bolilor reumatismale*. Edit. Medicală, Buc., 1972.
4. Priboianu M. și colab.: *Artropatiile în practica medicală*. Edit. Medicală, Buc., 1967.
5. Ragan C., Farrington E.: *J.A.M.A.*, 1962, 181, 663.
6. Waine H.: *Arthritis and Rheumatism*, 1963, 6, 83–92.

LANDRY (boală) (1859): **paralizia ascendentă a lui Landry; paralizia acută ascendentă.**

Forma ascendentă de paralizie de tip Landry debutează brusc și are o evoluție rapidă și fatală. Cauza acestei afecțiuni este de obicei poliomielita. Leziunile care duc la această boală sînt localizate în celulele din coarnele anterioare și a coloanelor lui Clarke. Tabloul clinic este reprezentat de oboseală, slăbiciune în gambe și apoi imposibilitatea de a merge. Rapid, paralizia cuprinde mușchii respiratori, membrele superioare și laringele. Se observă dispariția reflexelor tendinoase și sensibilitatea. Fără tratament (respirație asistată), moartea survine în decurs de 3—10 zile de la apariția bolii.

1. Baker A. B.: *Clinical Neurology*, 2nd ed. Hoeber, 1962.

Scanned with OKEN Scanner

2. Brain R. : *Clinical Neurology*, 2nd ed. Oxford, 1964.
3. Fanconi G., Wallgren A. : *Manual de pediatrie*. Edit. Medicală, Buc. 1965.
4. Fattorusso V., Ritter O. : *Vademecum clinique*. Masson C-ie, Paris, 1963.
5. Raman T. Krishman și colab. : *Chest.*, 1971, 60, 6, 555.
6. Szpilman-Neuding G. : *Neurol. Pol.*, 1932, 1, 265.
7. Landry J. B. O. : *Gaz Hebd. Méd.* Paris, 1859, 6, 472.

LANDRY-GUILLAIN-BARRÉ-STROHL (sindromul lui) : **polinevrita idiopatică acută ; polineuropatia acută ; nevrita multiplă.**

Este un sindrom acut sau subacut, cu etiologie necunoscută, caracterizat prin slăbiciune, diminuarea reflexelor miotatice și pierderea ușoară a sensibilității nervilor periferici. Primul simptom al bolii este oboseala musculară la nivelul membrelor, urmată de obicei de parestezie. Uneori, tulburările senzitive apar la început. În ambele circumstanțe, pe primul plan se situează tulburările motorii. Boala poate apare la orice vîrstă, deși este mai frecvent întîlnită la tineri și adulții de vîrstă mijlocie și mai ales la bărbați. În majoritatea cazurilor este prezentă o degenerescență neinflamatorie a nervilor periferici. Polinevrita poate fi provocată de intoxicații cronice, infecții, tulburări metabolice și tulburări de nutriție. În afară de slăbiciunea musculară lent-progresivă, parestezii și sensibilitate la durere în porțiunele distale ale extremităților, se mai observă hipoestezie sau anestezie „în mănușă" și „în ciorap" în special pentru sensibilitatea vibratorie. Reflexele osteo-tendinoase sînt diminuate sau abolite. Dacă se suspendă cauza se poate obține o recuperare. În unele cazuri, boala progresează cîteva săptămîni, rămîne staționară pentru un timp și se remite lent în 6—12 luni. Tratamentul constă din suprimarea agenților toxici și vitaminoterapie din grupul B.

1. Bartley P. C. : *Med. J. Austr.*, 1971, 2, 20, 1024–1027.
2. Conn H., Conn R. : *Current Diagnosis* 2. W. B. Saunders, 1969.

Scanned with OKEN Scanner

3. Hegglin R. : *Diagnosticul diferențial al bolilor interne.* Edit. Medicală, Buc., 1969.
4. Heller G. L., De Jong R. N. : *Arch. Neurol.* 1963, 8, 179.
5. Logothetis J., Baker A. B. : *M. Clin. North America,* 1963, 47, 1459.

LANDSTEINER-FANCONI-ANDERSEN (sindromul lui) : **fibroza chistică a pancreasului.**

Fibroza chistică a pancreasului este o afecțiune ereditară, caracterizată prin atingerea pancreasului (secreția sa externă), a glandelor din sistemul respirator și a glandelor sudoripare. Boala se manifestă încă din copilărie. Tabloul clinic se caracterizează prin apariția diferitelor tulburări digestive cu steatoree, bronșite care se repetă și transpirații abundente cu pierderi masive de clor și sodiu. Evoluția bolii este foarte îndelungată. Tratamentul constă din alimentație bogată în proteine, vitaminoterapie, opoterapie pancreatică și în cazul infecțiilor respiratorii, antibiotice.

1. Avery-Jones F., Gummer J. W. F. : *Clinical Gastroenterology,* Thomas, 1960.
2. Fanconi G., Wallgren A. : *Manual de pediatrie.* Edit. Medicală, Buc., 1965.
3. Hermann R. E. : *Postgrad. Med.,* 1964, 36, 135.
4. Lepore M. J. : *M. Clin. North America,* 1960, 44, 827.
5. Webster P. D., Zieve L. : *New England J. Med.,* 1962, 267, 604.

LANE (sindromul lui) : **staza intestinală cronică.**

Sindromul lui Arbuthnot Lane este determinat de existența unei bride peritoneale întinsă între cec și ileon, situată topografic de obicei la 5 cm de vărsarea acestuia în cec. Cudura în V inversat pe care o produce brida asupra ultimei porțiuni ileale determină o stază cronică și leziuni inflamatorii importante. Brida este facilitată și cauzată de o periflebită, în urma unei apendicite cronice. Tratamentul este numai operator.

1. Avery-Jones F., Gummer J. W. F. : *Clinical Gastroenterology,* Thomas, 1960.
2. Bockus H. L. : *Gastroenterology,* 2nd ed. Vol. II–III, Saunders, 1963–1965.

Scanned with OKEN Scanner

3. Hombourger P. : *Nomenclature des maladies et opérations à noms propres.* Edit. Lab. Delalande-Courbevoie, 1963.

LANE (boala lui) (1929) : **acroeritroza simetrică şi ereditară ; boala lui Bechterew-Stolzner ; eritemul palmar ereditar.**

Boala descrisă de John Lane, acroeritroza simetrică şi ereditară se manifestă clinic prin existenţa unui eritem roşu aprins al palmelor, fără alte modificări. Boala poate apare la copii de vîrstă mică şi, de asemenea, în cursul sarcinii. Ea poate dispare cîteodată spontan, imediat după naştere. Astăzi se consideră că forma congenitală ar fi o efelidă, iar cea dobîndită, o afecţiune determinată de tulburări hormonale sau de diferite intoxicaţii. Nu are tratament specific.

1. Degos R., Lortat-Jacob E. : *La dermatologie.* Edit. Maloine, Paris, 1956.
2. Lane J. : *Arch. Dermat. Syph.*, 1929, 20, 445.
3. Rook A., Wilkinson D. S., Ebling F. J. G. : *Textbook of Dermatology.* Blackwell, Oxford, 1968.
4. Fanconi G., Wallgren A. : *Manual de pediatrie.* Edit. Medicală, Buc. 1965.
5. Volkmann H. : *Medizinische Terminologie.* Berlin, 1951.

LANGE De (sindromul lui) (1933) : **sindrom multiformativ la nou-născut ; nanism de Amsterdam; status degenerativus Amstelodamensis ; nanism degenerativ de Amsterdam ; sindromul lui Btachmann De Lange.**

Este un sindrom plurimalformativ, întîlnit la copil de la vîrsta de nou-născut. Se caracterizează prin facies particular, pilozitate cranio-facială excesivă şi cu implantare caracteristică a părului, deficit staturo-ponderal şi psihic şi anomalii ale extremităţilor. În ceea ce priveşte etiopatogenia, pînă în prezent nu există date precise. Se crede că la baza existenţei acestui sindrom ar sta unele anomalii genetice. Numai în unele cazuri s-au putut observa un cariotip modificat (fragmentări de cromosomi) şi aberaţii cromosomiale, care nu sînt caracteristice şi nesistematizate. Unele cercetări au putut demonstra caracterul familial al acestei afecţiuni. Sindromul se întîlneşte cu aceeaşi frecvenţă la

Scanned with OKEN Scanner

ambele sexe. Tabloul clinic se caracterizează printr-un nanism de intensitate variabilă însă armonic. Paralel cu întîrzierea dezvoltării staturale se produce și o întîrziere a dezvoltării ponderale, încît bolnavii capătă aspectul de pitici. Dismorfiile cranio-faciale sînt reprezentate de o deformare a feței cu aspect grotesc, datorită mai ales hipertelorismului, nasului scurt și lărgit, sprîncenelor groase, aspectului antimongoloid al fantelor palpebrale, epicantusului, micrognatismului și protrusiei maxilarului superior. Se observă, de asemenea, o microcefalie asociată, de obicei, cu brahicefalie. Dismorfiile membrelor superioare și inferioare sînt reprezentate prin micromelie simetrică, anchiloză congenitală a articulației cotului, sindactilie, degete aplatizate sau de formă pătrată. Datorită hipertrichozei sprîncenelor și unirii lor pe linia mediană, bolnavii capătă aspectul de om primitiv. La toate aceste tulburări se adaugă un deficit psihic și intelectual important. Evoluția și prognosticul sînt severe. Nu are tratament.

1. Abraham M., Russel A.: *Acta Paediatr. Scand.* 1968, 4, 339.
2. Popescu O.: *Sindroame în pediatrie.* Edit. Medicală, București, 1974.

LANE (boală): **glosita rombică mediană; glosita lui Brocq-Pautrier (vezi).**

LANGDON-DOWN (boala lui) (1870): **mongoloismul; idioția furfuracee Seguin (1843).**

Descrisă de către Langdon-Down ca o formă deosebită de oligofrenie, această boală ce este cunoscută astăzi sub denumirea de mongoloism sau downismus, se datorește unei aberații cromozomiale. Boala atinge mai mult băieții decît fetele. Procesul patologic afectează tipic soma și psihicul individului, încît, la prima vedere, s-ar părea că este vorba de o rasă omenească deosebită. Toate țesuturile și toate organele, care adesea sînt malformate, cresc încet, rămîn permanent nematurate și îmbătrînesc repede. Caracteristice pentru boală sînt: microcefalia, statura mică, poziția oblică a ochilor, epicantusul, hipertelorismul, urechile defectuos modelate și adînc

așezate, limba lungă și brăzdată și permanentă grimasare. Boala se poate întovărăși de diferite malformații. Dezvoltarea psihică de-abia întrece pe cea a unui copil normal de 6—7 ani. Lipsește, de obicei, capacitatea asociațiilor superioare. Rezistența împotriva bolilor intercurente este micșorată. Circa 75% din copii mor înainte de pubertate, iar 90% înainte de 25 ani. Tratamentul este ineficient. Acizii glutamici și preparatele tiroidiene influențează prea puțin evoluția bolii.

1. Cohen B. H., Lilienfeld A. M., Siegler A. J. : *Am. J. Publ. Health*, 1963, 53, 223.
2. Fanconi G., Wallgren A. : *Manual de pediatrie*. Edit. Medicală, Buc. 1965.
3. Gellis S.S., Feingold M. : *Atlas of mental retardation*. U.S. Depart. of Health, Education and Welfare, 1968.
4. Rhode R.A., Hodgman J.E., Cleland R.S. : *Pediatrics*, 1964, 33, 258.
5. Russel Brain W. *Diseases of the nervous system*. Oxford Med. Publ. 1951.

LANGE (boala lui) (1934) : **tulburări motorii extrapiramidale, cu hipertrofie musculară ; boala lui Bruck-Lange.**

Boala lui Lange sau miopatia congenitală de tip Lange face parte din grupul miopatiilor congenitale, în care există un defect enzimatic, vinovat de tulburarea metabolismului glucidic. Defectul enzimatic constă din lipsa fosforilazei musculare care împiedică transformarea glicogenului în glucoză-1-fosfat și formarea de acid lactic. În această miopatie se observă tulburări motorii extrapiramidale cu hipertrofie musculară concomitentă. Clinic, boala se manifestă prin slăbiciune musculară. Mușchii pot apărea hipertrofici sau atrofici, iar la palpare sînt de consistență fermă sau moale. Reflexele osteo-tendinoase sînt diminuate. La biopsia musculară se pun în evidență modificări de degenerescență grasă. Fibrele musculare sînt tumefiate și de aspect omogen prin dispariția striațiilor. Boala este progresivă și foarte rezistentă la tratamentul medical. Evoluția durează 20—30 ani. În stadiul final, bolnavii rămîn imobilizați la pat.

Scanned with OKEN Scanner

1. Bonsett C. A. : *Neurology*, 1963, 13, 728.
2. Dowben R. M. : *Arch. Int. Med.*, 1961, 107, 430.
3. Durham R. : *Encyclopedia of medical syndromes*. New-York, 1960.
4. McArdle B. : *Biochemical findings in neuro-muscular disorders*, in „Berichte des 8 International Kongress für Neurologie". Wien, 1965.
5. Shy G. M. : *Ann. Int. Med.* 1965, 62, 409.

LANGER (sindromul lui) (1967) : **nanismul mesomelic.**

Este o afecțiune malformativă ce face parte din grupul condrodistrofiilor compatibile cu viața. Este o boală congenitală. Se caracterizează clinic printr-o atingere electivă a antebrațului și gambei cu aplazia parțială a peroneului.

1. Farriaux J.-P., Fovet-Poingt O., Maillard E., Dubois B., Lemaitre G. : *Lille Méd.*, 1970, 15, 9, 1216–1224.
2. Langer L. O. : *Mesomelic dwarfism of the hypoplastic ulna, fibula, mandible type*. Radiology, 1967, 89, 654.

LANGERON (sindromul lui) : **sindromul adiposo-genital ; distrofia adiposo-genitală ; sindromul lui Babinski-Fröhlich.**

Este o endocrinopatie, caracterizată printr-o adipositate importantă și o insuficiență genitală. Boala este relativ rară ; debutează de obicei la pubertate. În cele mai multe cazuri este vorba de o tumoare hipofizară ce cauzează prin lezionarea antehipofizei un hipogonadism, un sindrom chiasmatic sau o obezitate hipotalamică. Tabloul clinic se manifestă prin obezitate, hipogonadism, hemianopsie bitemporală, genu valgum etc. Metabolismul bazal este de obicei diminuat ca și eliminarea 17-cetosteroizilor urinari și a gonadostimulinelor. Tratamentul eficace este numai cel chirurgical.

1. Astwood E. B. : *Clinical Endocrinology*, Grune and Stratton, 1960.
2. Harris G. W., Donovan B. T. : *The Pituitary Gland*, 3 vol., Butterworth, 1960.

Scanned with OKEN Scanner

3. Randall R. V. (editor) : *Treatment of pituitary disorders. Modern Treatment.* Harper and Row, 1966.
4. Williams R. H. : *Textbook of endocrinology*, 3rd ed. Saunders, 1962.

LANNELONGUE (boala lui) (1878) : **epifizita tibială anterioară de creștere ; boala lui Osgood-Schlatter (vezi) ; boala lui Osgood ; boala lui Schlatter; necroza aseptică a tuberozității tibiale ; osteocondrita tuberculului tibial.**

LANNELONGUE-ACHARD (boala lui) : **elefantiazisul congenital.**

Este un edem congenital cu localizare electivă la membrele inferioare, predominant unilateral, care se datorește, după Rüttiman și colaboratorii, unor anomalii congenitale ale limfoticelor (hipoplazii aplazii și dilatații, așa-numita „varicoză a vaselor limfatice"). Aceste malformații nu se însoțesc de edeme începînd de la naștere. Acest limfedem se poate instala odată cu apariția unui exsudat inflamator sau traumatic (ca și în varicele venoase). Scheletul regiunilor afectate nu este modificat structural. Vîrsta de predilecție pentru apariția acestor edeme este între 10—40 ani, cu maximum în jurul vîrstei de 20 ani. Nu are tratament.

1. Allen E. V., Hines E. A. jr. : *Proc. Staff. Meet.* Mayo Clin., 1940, 15, 184.
2. Fabre J. : *Die Oedeme. B. Schwabe Verlag*, Basel-Stuttgart, 1960.
3. Foote St. și colab. : *Am. J. Med. Sci.* 1940, 199.
4. Kinmonth J. B., Taylor G. W., Tracy G. D., Marsh J. D. : *Brit. J. Surg.* 1957, XLV, 1.
5. Rüttimann A., Del Buono M. S., Cocchi U. : *Schweiz. med. Wschr.* 1960, 91, 140.

LANNOIS-GRADENIGO (sindromul lui) (1904) : **sindromul vîrfului stîncii ; sindromul pietros ; sindromul piramidei ; sindromul Gradenigo (vezi).**

LAUBRY-SOULIÉ-HEIM DE BALZAC (sindromul lui) (1938) : **sindromul freno-pericardic.**

Este un sindrom descris în anul 1938, cunoscut sub denumirea de sindrom freno-pericardic,

Scanned with OKEN Scanner

ce apare în cursul coronaritelor. Se caracterizează prin ridicarea hemidiafragmului stîng și iritația nervului frenic de aceeași parte.

1. Friedberg C. K.: *Diseases of the heart*, 3rd ed. W. B. Saunders, 1966.
2. Hombourger P.: *Nomenclature des maladies et opérations à noms propres*. Ed. Lab. Delalande-Courbevoie, 1963.
3. Likoff W., Mayer J. H. (editor): *Coronary Heart Disease-Symposium*. Grune and Stratton, New York, 1963.
4. Teodorescu B.: *Cardiologia*. Editura Medicală Buc. 1961.
5. Teodorescu B.: *Profilaxia și tratamentul insuficienței coronariene*. Edit. Medicală Buc. 1958.

LAUBRY-WALSER (sindromul lui) (1925): **miocardia.**

Este o afecțiune miocardică deosebit de rară, în care examenul anatomo-patologic nu pune în evidență modificări inflamatorii, ci alterări degenerative primitive ale fibrelor musculare. Simptomatologia clinică este asemănătoare miocarditei cronice. Ea nu poate fi diferențiată clinic de aceasta din urmă. Boala se întîlnește de obicei la tineri (sub 40 ani). Se manifestă printr-o senzație de opresiune, dureri precordiale, galop diastolic, suflu sistolic. Pe electrocardiogramă se observă semne de leziune miocardică necaracteristice, variabile ca intensitate.

1. Friedberg C.: *Diseases of the heart*. Saunders, 1966.
2. Nadas A. S.: *Pediatric cardiology*, 2nd ed. Saunders, 1963.
3. Teodorescu B.: *Cardiologia*. Edit. Medicală București, 1961.
4. Wood P.: *Diseases of the heart and circulation*. 2nd ed. Lippincott, 1956.

LAPEYRONIE (boala lui) (1743): **induratia corpilor cavernoși; boala lui Peyronie (vezi).**

LAPLANE-POLONOVSKI (boala lui) (1962): **deficitul congenital în transportori de glucoză și de galactoză; malabsorpția congenitală de glucoză-galactoză.**

Scanned with OKEN Scanner

Descrisă mai întîi de Laplane și Polonovski în 1962, și mai apoi de Lindquist, malabsorpția congenitală de glucoză-galactoză este o boală cu transmisie autosomică recesivă. Pe fragmente de mucoasă intestinală obținute prin biopsie de la heterozigoți, s-a observat o diminuare a absorbției de glucoză și de 3-O-metilglucoză.

1. Cornblath M., Schwartz R. : *Disorders of carbohydrate metabolism in infancy*. W. B. Saunder, Co., 1966.
2. Elsas L. J., Hillman R. E., Patterson J. H., Rosenberg L. E. : *J. Clin. Inves.* 1970, 49, 576.
3. Lestradet H. : *Vie méd.*, 1973, 1, 51.
4. Melin K., Meeuwisse G. W. : *Acta Paed. Scand.* 1969, 19, sup. 188.

LARREY (boala lui) : **tetanosul cu determinare faringiană.**

Tetanosul este o boală acută, determinată de toxina bacilului tetanic, care pătrunde în organism printr-o plagă exterioară. Boala se caracterizează prin contracturi dureroase, care, de obicei, apar la mușchii masticatori (trismus), invadînd apoi ceafa, trunchiul și membrele. Boala lui Larrey este o formă clinică localizată de tetanos. Ea apare în urma unei plăgi a feței sau a cavității bucale (carii dentare, amigdalectomii). Contracturile sînt limitate la mușchii masticatori și la cei laringieni și faringieni, manifestîndu-se prin spasme glotice și faringiene foarte periculoase. De obicei, această formă se asociază cu o paralizie facială periferică (tetanosul lui Rosé) sau o paralizie a nervilor oculo-motori. Prognosticul depinde, ca și în celelalte forme clinice, de precocitatea tratamentului și de durata perioadei de incubație. În 40% din cazuri, se produce deces. Tratamentul constă din seroterapie, penicilină, tetracicline și sedative.

1. Lawrence D. R., Webster R. A. : *Clin. Pharmacol. and Therap.*, 1963, 4, 36.
2. Lucas A. O. și colab. : *Clin. Pharmacol. and Therap.*, 1965, 6, 592.
3. Skudder P. A., McCarroll J. R. : *J.A.M.A.*, 1964, 188, 625.
4. Top F. H. : *Communicable and Infectious Diseases*. ed. 5-a Mosby, 1964.

Scanned with OKEN Scanner

LARSEN (sindromul lui) : **sindromul malformativ complex al lui Larsen.**

Este un sindrom malformativ complex fără anomalii ale frîului bucal, ce se caracterizează prin diviziune palatină, facies lățit, luxații congenitale multiple și picior bont. Boala are o transmisie ereditară, probabil recesivă autosomică. Evoluție lungă. Prognosticul relativ bun. Nu are tratament.

1. Gorlin R. J., Pindborg J. J. : *Syndromes of the head and neck.* McGraw-Hill, New-York, 1967.
2. Gorlin R. J. : *Some facial syndromes. Birth defects.* Original Articles Series, 1969, 5, 2, 65–76.
3. Walbaum R., Maillard E., Donazzan M., Carbain M., Fontaine G. : *Les syndromes „oro-facio-digitaux".* Lille méd., 1970, 15, 6, 917–930.

LARUELLE (sindromul lui) : **sindromul găurii occipitale.**

Este un sindrom neurologic ce se observă în tumorile regiunii găurii occipitale. Tabloul clinic se caracterizează prin cefalee sub formă de crize, o contractură persistentă sau, din contra, secuse de scurtă durată a mușchilor cervicali și tulburări vasomotorii la nivelul feței și a gîtului. Se mai observă, de asemenea, uneori, o tahipnee progresivă și spasme ale esofagului.

1. Baker A. B. : *Clinical Neurology.* 2nd ed Hoeber, 1962.
2. Brain R. : *Clinical Neurology.* 2nd ed. Oxford, 1964.
3. Escourolle R., Poirier J. : *Manuel élémentaire de neuropathologie.* Masson C-ie édit. Paris, 1971.

LARTIGUE (sindromul lui) (1956) : **înecul prin sincopă reflexă vasomotorie ; hidrocutarea lui Lartigue.**

Este un sindrom clinic caracterizat printr-un înec zis „à pic", determinat în urma unei sincope produse printr-un reflex vasomotor. Această sincopă care produce înecarea apare atunci cînd contactul individului cu apa se face brusc, pe neașteptate. Acest sindrom se mai cunoaște și sub denumirea de „hidrocutare", termen care înlocuiește pe cel fals de înecare prin congestie.

Scanned with OKEN Scanner

1. Hombourger P.: *Nomenclature des maladies et opérations à noms propres.* Lab. Delalande-Courbevoie, 1963.
2. Pask E. A.: *Brit. J. Anaesth.*, 1964, 36, 557–562.
3. Redding J. S., Pearson J. W.: *GP*, 1964, 29, 100–104.

LASSÈGUE (boala lui) (1852): **delirul de persecuţie cu evoluţie sistematică**

Această psihoză face parte din grupul tulburărilor de personalitate. La bolnavii încadraţi în acest grup de psihoză, conflictul nu este resimţit ca o neliniște interioară ca în celelalte psihopatii, ci ca o luptă între individ şi mediul său ambiant. Deşi la aceşti bolnavi inteligenţa nu este afectată, gîndirea logică este bazată pe premise ilogice. Bolnavul este excesiv de sensibil la atitudinea celor din jur şi la toate încercările de a-l convinge că a interpretat greşit unele fapte. El este stăpînit de ideea unei persecuţii din partea societăţii, afişînd mereu un amor propriu lezat. Pentru aceste motive el se închide în sine, sau, din contra, ripostează verbal. Dacă există o oarecare toleranţă faţă de el, bolnavul cu delir de persecuţie poate fi cu totul inofensiv în societate. Psihoterapia în spital, tranchilizantele şi electroşocul pot fi uneori eficace.

1. Bullard D. M.: *Arch. Gen. Psychiat.*, 1960, 2, 137–141.
2. Miller M. H.: *J. Nerv. and Ment. Dis.*, 1964, 138, 535–540.
3. Schwartz D. A.: *Arch. Gen. Psychiat.* 1963, 8, 349.

LASSÈGUE (boală): **gangrena extremităţilor dilatate.**

Este o afecţiune ce apare mai ales în cursul unei bronşiectazii, la bolnavii debilitaţi şi taraţi. Se manifestă clinic, în afară de o gangrenă a extremităţilor, prin episoade bronhopulmonare putride, recesive, ce pot fi curabile. Prognostic sever. Tratament: antibioterapie, intervenţie chirurgicală.

1. Hombourger P.: *Nomenclature des maladies et opérations à noms propres.* Lab. Delalande-Courbevoie, 1963.

Scanned with OKEN Scanner

LASSA (boala de): **febra de Lassa.**

Este o boală misterioasă, ce se manifestă clinic printr-o febră foarte ridicată, ulcerații ale mucoasei bucale, erupții cutanate cu multiple peteșii, infiltrate pneumonice, miocardită și nefrită. Se întîlnește mai frecvent în Africa Centrală. Se pare că afecțiunea este cauzată de un virus ce face parte din noul grup al arenovirusurilor, care după cum se știe, cuprinde virusul coriomeningitei limfocitare și al febrei hemoragice din Argentina și Bolivia. Rezervorul de virus se crede a fi un rozător african, *mastomys natalensis*. Dealtfel, Monath și colaboratorii au putut izola, la acest rozător, virusul afecțiunii de mai sus. Boala este destul de severă. Pînă în prezent, nu se cunoaște tratamentul specific; terapia simptomatică se adresează celor mai importante tulburări care constituie tabloul clinic al acestei afecțiuni.

1. Monath T. P.: *Science*, 1974, 185, 263.
2. Editorial: *Medical Scientific Digest*, 1974, nr. 58.

LASSUEUR-GRAHAM-LITTLE (sindromul lui) (1915): **lichenul plan al pielii capului, asociat cu lichen cutaneo-mucos.**

Este o dermatoză caracterizată prin existența concomitentă a unui lichen plan la nivelul pielii capului și a unui lichen cutaneo-mucos. Din punct de vedere clinic, boala se prezintă ca o alopecie atrofică a pielii capului, în mici arii de tip pseudopeladic, cu o alopecie necicatricială a axilelor și pubisului și cu leziuni de keratoză foliculară a pielii (lichen spinulosum). Etiologia bolii este necunoscută. Tratamentul este foarte dificil și deseori fără rezultat favorabil.

1. Andrews G. C., Domonkos A.: *Diseases of the skin*. ed. V-a Saunders, 1963.
2. Degos R., Lortat-Jacob E.: *La dermatologie*. Maloine, Paris 1956.
3. Little E.: *Proc. Roy. Soc. Med.* (London), 1930, 23, 1488.
4. Rook A., Wilkinson D. S., Ebling F. J. G.: *Textbook of Dermatology*. Blackwell, Oxford, 1968.

Scanned with OKEN Scanner

LAUB (boala lui) : **apofizita tibială anterioară ; boala lui Lannelongue-Osgood-Schlatter ; boala Osgood Schlatter (vezi).**

LAUNOIS-BENSAUDE (boala lui) (1898) : **adenolipomatoza simetrică difuză.**

Este o lipomatoză regională difuză care ocupă simetric unul sau mai multe teritorii ganglionare ale gîtului ; apare la adult și progresează lent. Ea poate constitui importante mase care deformează regiunea cervicală. Se crede c-ar fi o afecțiune dobîndită, de origine inflamatorie și cu etiologie necunoscută, care ar avea ca punct de plecare ganglionii. Există cazuri în care boala este familială și ereditară. Deseori, adenopatiile inițiale nu pot fi depistate. Nu are tratament specific.

1. Dechaume M. : *Précis de stomatologie.* Masson C-ie, 1966.
2. MacKusick V. : *Bull. N. Y. Acad. Med.*, 1959, 35, 143.
3. Thannhauser S. J. : *Lipidoses : Diseases of the Cellular Lipid Metabolism*, 3rd ed. Grune and Stratton, 1958.

LAUNOIS-CLÉRET (sindromul lui) (1910) : **sindromul adiposo-genital ; sindromul Babinski-Froelich (vezi).**

LAURENCE-MOON-BARDET-BIEDL (sindromul lui): **degenerescența diencefalo-retiniană ; boala lui Laurence-Moon-Biedl ; sindromul Laurence-Moon-Hutchinson-Bardet-Biedl.**

Boala asociază unui hipogonadism primar o retinită pigmentară, o debilitate mintală, o poli- sau sindactilie. Ea este clasată adesea printre hipogonadismele hipogonadotrofice de origine hipotalamică. Deseori, eunuchoismul pare a fi primar și cu o creștere importantă a gonadotrofinelor. Sindromul asociază și o obezitate care se face prezentă chiar de la naștere. Dezvoltarea organelor genitale este încetinită sau normală. Scheletul este puternic cu poli- sau sindactilie. Boala are caracter ereditar și se transmite de tip recesiv. Etiologia este necunoscută. S-a crezut multă vreme că ar fi un defect de dezvoltare a creierului intermediar, a

Scanned with OKEN Scanner

hipofizei și a retinei. În prezent se admite că boala ar fi determinată de lezionări congenitale a creierului în întregime. Tratamentul constă din administrare de extracte hipofizare.

1. Fanconi G., Wallgren A.: *Manual de pediatrie.* Edit. Medicală Buc. 1965.
2. Gilbert-Reyfus J., Schaison G.: *Rev. Prat.* 1971, t. XXI, 2, 175–197.
3. Guinet P.: *Rev. Prat.* 1971, 21, 2, 163.
4. Mecker W. R. jr., Nichtbert E. J.: *Am. J. Surg.*, 1971, 122, 6, 822–824.
5. Nirankari M. S., Mauchanda S. S., Maydgal M. C.: *Am. J. Opht.* 1960, 49, 1410.
6. Saraux H., Biais B.: *Précis d'ophtalmologie.* Masson C-ie, 1969.
7. Wershum L. P.: *The human testis.* Thomas, 1962, Illinois.

LAWFORD (sindromul lui) (1884): **angiomatoza oculo-cutanată cu glaucom tardiv.**

Este o afecțiune congenitală ce se manifestă clinic printr-o angiomatoză cutanată și un glaucom tardiv. Boala nu se însoțește de tulburări neurologice.

1. Ravault P. M.: *Syndromes en ophtalmologie. Guide-Dictionnaire.* Ed. Doin-Doren, Paris, 1970.
2. Saraux H., Biais B.: *Précis d'ophtalmologie.* Masson C-ie, 1969.
3. Vaughan D., Cook R., Asbury T.: *General Ophtalmology.* Lange, 1965.

LAURENT COLETTE (sindromul lui) (1966): **deleție cromozomială D (13—15).**

Este o anomalie genetică, determinată de o aberație cromozomială în urma unei deleții parțiale a brațului lung al unui cromozom din grupa D (13—15). Sindromul este foarte rar întîlnit. Tabloul clinic este dominat de un ansamblu plurimalformativ cu microcefalie, facies rotund, hipertelorism, microftalmie, fante palpebrale oblice antimongoloide, gîtul scurt, degete scurte, hipoplazia ischionului etc. La toate aceste simptome se adaugă și o întîrziere în dezvoltarea psihomotorie.

Scanned with OKEN Scanner

1. Popescu O.: *Sindroame în pediatrie.* Edit. Medicală, Buc. 1974.
2. Ravault P. M.: *Syndromes en ophtalmologie.* Edit. Doin-Doren, Paris, 1970.

LAWRENCE (sindromul lui) (1946): **diabetul lipoatrofic.**

Este un sindrom clinic, caracterizat prin existența concomitentă a unui diabet zaharat insulino-rezistent cu lipoatrofie generalizată, hiperlipemie și hematomegalie. Boala apare în formele congenitale chiar de la naștere sau chiar mai tîrziu (de obicei, înainte de vîrsta de 15 ani). Etiopatogenia nu este încă complet elucidată. Se crede că diminuarea țesutului adipos ar fi determinată de existența unui hormon de origine hipofizară (substanță adipokinetică). Astfel, în urma diminuării paniculului adipos se produce o hiperlipemie, care la rîndul ei determină apariția xantomatozei cutanate, a keratitei, retinitei și, mai ales, a steatozei hepatice cu evoluție spre ciroză. Sub influența hormonului de mai sus apare și o hiperinsulinemie, care prin utilizarea maximă a rezervelor de glicogen din ficat și mușchi, trece, ulterior, în diabet insulino-rezistent. Evoluția este progresivă, iar prognosticul, din cauza steatozei și insuficienței hepatice și a diabetului zaharat insulino-rezistent, este nefavorabil. Sindromul nu are tratament etiologic.

1. Guihard J., Tessier R., Lanièce M., Faucault P. J., Sibireff J. J., L'hirondel J.: *Ann. Pédiat.*, 1971, 10, 633.
2. Lawrence R. D.: *Lancet*, 1964, 1, 724.
3. Leiber B., Olbrich G.: *Die klinischen Syndrome.* Urban-Schwrtzenberg, Berlin-Munchen-Wien, 1966, p. 419.
4. Sibireff J. J.: *Le diabète lipoatrophique.* Thèse de médecine, Caen, 1970.

LAWRENCE-BERLIN (sindromul lui): **policitemia relativă; pseudopolicitemia lui Kaung și Peterson; policitemia de stress.**

Este ca un sindrom Gaisböck în care există o discrepanță dintre volumul total al eritrocitelor care este normal și scăderea cronică a volumului lor. Lawrence și Berlin consideră

Scanned with OKEN Scanner

această afecțiune c-ar fi o policitemie relativă, izolînd-o de policitemia vera, care prezintă volume sanguine modificate. Ei mai numesc această afecțiune și cu termenul de policitemie de stress, din cauza creșterii rapide a hemoconcentrației în momentul cînd individul trece de la o altitudine joasă la una ridicată. Clinic, boala se caracterizează prin pletoră, boală vasculară (în special a arterelor coronare), hipertensiune labilă, cefalee, nervozitate excesivă și uneori, diferite psihopatii. Valorile hemoconcentrației, ale hemoglobinei și numărul de hematii sînt crescute. Nu există splenomegalie și panmieloză. Evoluția este lentă și relativ benignă.

1. Conely C. L., Russel R. P. : *Arch. Int. Med.*, 1964, 114, 734.
2. Harrop G. A. jr. : *Medicine*, 1928, 7, 291.
3. Lawrence J. H., Berlin N. J. : *Yale J. Biol. Med.*, 1952, 24, 498.
4. Porat von B. : *Acta Med. Scand.*, 1951, 256, 180, 1–608.

LAYANI (sindromul lui) (1939) : **reumatismul xantomatos ; reumatismul cronic inflamator al lui Weissenbach și Françon.**

Este o formă excepțională de reumatism cronic progresiv inflamator, cunoscut și sub denumirea de sindromul lui Weissenbach și Françon (lipoartroza seacă și simetrică a genunchilor sau poliartroza seacă progresivă.

1. Layani F., Roeser S. : *Arch. Mal. Prof.*, 1954, XV, 6, 512.
2. Layani F., May V., Durupt L., Chaouat Y. : *Rev.* Rhumatol., 1969, 21/2, 6, 41.
3. Nestor R. : *Diagnosticul bolilor reumatismale.* Edit. Medicală Buc., 1972.

LAZORTHES (sindromul lui) (1957) : **criza celei de a treia zi.**

Sindromul Lazorthes, cunoscut și sub denumirea de criza celei de a treia zi, este un sindrom clinic ce apare în cursul intervențiilor chirurgicale pe creier și, de asemenea, și în cursul evoluției traumatismelor craniene. Este

Scanned with OKEN Scanner

o tulburare pur reacțională, legată de obicei de apariția edemului cerebral. Afecțiunea beneficiază de tratamentul medical.

1. Fabre J. : *Die Oedeme.* Benno Schwabe Verlag, Basel-Stuttgart, 1960.
2. Gigon A., Ludwig H. : *Pathogenese und Therapie der Oedeme.* B. Schwabe, Basel-Stuttgart, 1961.
3. Hombourger P. : *Nomenclature des maladies et opérations à noms propres.* Lab. Delalandè-Courbevoie, 1963.

LEBER (boala lui) (1871) : **atrofia optică ereditară.** Este o afecțiune ce debutează în adolescență sau tinerețe și numai în mod excepțional mai tîrziu, ce se caracterizează prin existența unui scotom central, vederea periferică rămînînd păstrată. Bolnavul are impresia penibilă că vede ca printr-o ceață, care se întețește progresiv zi de zi. După cîteva luni, evoluția bolii se oprește. Ameliorarea spontană poate apare uneori ; deseori se poate observa pierderea totală a vederii. La fundul de ochi se observă o papilită cu edem a marginilor papilei și hiperemie totală. Boala atinge sexul masculin, prezentînd un caracter net familial. Transmiterea bolii se face prin sexul feminin.

1. Ravault P. M. : *Syndromes en ophtalmologie.* Ed. Doin-Doren, Paris, 1970.
2. Ropceanu M. : *Oftalmologia,* București, 1972, 16, 2, 157–162.
3. Saraux H., Biais B. : *Précis d'ophtalmologie.* Masson C-ie, 1969.

LEBER (boala lui) (1869—1871) : **amauroza congenitală ; retinita pigmentară cu amauroză și ambliopie ; heredoretinopatia congenitală ; amauroza tapetoretiniană infantilă ; pierderea vederii la copii ; disgenezia neuroepitelială a retinei.**

Este o afecțiune oculară ce apare imediat după naștere sau în primii ani de viață, manifestîndu-se printr-o acuitate vizuală foarte slabă sau ambliopie. Bolnavii mai prezintă în plus, uneori, fotofobie și nistagmus. La examenul fundului de ochi, se observă puncte albăstrui discrete, care, mai tîrziu, capătă un aspect marmorat și apoi pigmentat. Boala poate fi diagnos-

Scanned with OKEN Scanner

ticată pe baza electroretinografiei și pe atrofia primară a nervului optic. Nu se cunoaște etiologia. Boala nu are tratament.

1. Franceschetti A., Forni S. : *Ophtalmologica*, 1958, 135, 610.
2. Ravault P. M. : *Syndromes en ophtalmologie*. Ed. Doin-Doren, Paris, 1970.
3. Saraux H., Biais B. : *Précis d'ophtalmologie*. Masson C-ie, Paris, 1969.

LEBER (boală) (1908) : **corioretinita degenerativă ; retinita exsudativă externă Coats (vezi).**

LEDDERHOSE (boala lui) (1894) : **neofibromatoza plantară (boala lui Dupuytren a picioarelor ; diateza fibroplastică a lui Pende ; retracția aponevrozei plantare.**

Este o aponevrozită plantară ce se caracterizează clinic prin existența unor nodozități de-a lungul tendonului flexorului comun al degetelor. Se manifestă prin dureri plantare și impotența funcțională la mers. Tratamentul constă din antialgice, fizioterapie, intervenție chirurgicală.

1. Nestor R. : *Diagnosticul bolilor reumatismale*. Edit. Medicală, Buc. 1972.
2. Sèze S. de, Lequesne M. : *Traités de rhumatismes*. Exp. Scient. Franc. 1963.
3. Stoia H., Stoia I. : *Reumatismul cronic în practica medicală*. Ed. Medicală, Buc. 1965.

LEDERER (boala lui) : **anemia hemolitică acută ; anemia gravisimă acută ; anemia lui Lederer-Brill (vezi).**

LEDERER-BRILL (boala lui) (1925—1926) : **anemia hemolitică acută ; anemia lui Lederer ; anemia gravisimă.**

Este o anemie acută, ce survine mai ales la copii și care evoluează cu febră ridicată, stare generală alterată și cîteodată manifestări hemoragice. Cauza hemolizei, care domină tabloul clinic, constă în producerea de autoaglutinine și de autohemolizine. Testul Coombs este adesea pozitiv. Tabloul clinic se caracterizează prin cefalee, stare generală proastă, febră ridicată, paloare cenușie deschisă, subicter, splenomegalie

Scanned with OKEN Scanner

și diferite hemoragii (epistaxis, hematurie, hemoglobinurie, hemoragie intestinală, hemoragie retiniană etc.). Biologic, boala se caracterizează prin: anemie intensă normocitară sau macrocitară cu anizocitoză, policromatofilie și reticulocitoză importantă. Leucocitoză moderată. În puncția medulară se observă reacție eritroblastică, adeseori cu megaloblaști. Boala poate evolua chiar spre vindecare. Acest fapt se produce însă lent. Tratamentul cu corticosteroizi și transfuzii sanguine poate modifica spectacular mersul bolii.

1. Begemann H., Harwerth H. G.: *Praktische Hämatologie*. G. Thieme, 1961.
2. Bernard J., Bessis M.: *Hématologie clinique*. Masson C-ie, 1958.
3. Dacie J. V.: *Amer. J. Med.*, 1955, 18, 810.
4. Dameshek W.: *Am. J. Med.*, 1955, 18, 315.
5. Heimpel H.: *Blut*, 1960, 6, 399.
6. Lederer M.: *Amer. J. Med. Sci.*, 1925, 170, 500.

LEDOUX-LEBARD-CHABANEIX-DESSANE (boală): **osteopatia striată; osteopoecilie.**

A fost descrisă, în 1916, de autorii de mai sus, aproape în același timp cu Albers-Schoenberg. Este o osteoză condensantă genetică, caracterizată în forma punctată sau nodulară prin prezența în epifize și metafize de insule de condensare foarte opace, rotunde sau ovalare, iar în forma striată a lui Voorhoeve de benzi închise, paralele cu marele ax al osului, la nivelul epifizelor și a metafizelor, care dau aspectul striat. Boala nu se manifestă clinic ci se depistează fortuit, de obicei după o anchetă familială. Se caracterizează clinic, uneori prin dureri articulare, anomalii cutanate (dermatofibroză, sclerodermie, cheiloză etc.). Boala se descoperă de obicei la vîrsta de 10—40 ani. Nu există modificări biologice. Se transmite ereditar, în mod autosomic dominant.

1. Fauré C.: *Maladies osseuses constitutionnelles*. Expans. Scient. Franc. Paris, 1966.
2. Hubault A.: *Rev. Prat.*, 1971, 21, 23.
3. Ledoux-Lebard G., Roussy J.: *Presse méd.*, 1961, 69, 235–238.
4. Serre H., Simon L., Barjou M. C., Sany J., Rivat J. M.: *Rhum.* 1968, 6, 41–47.

Scanned with OKEN Scanner

LE DOUX (sindromul lui) : **fibroza pulmonară dispneizantă progresivă, asociată cu boala lui Dupuytren.**

Este un sindrom clinic care asociază o fibroză pulmonară dispneizantă progresivă cu boala lui Dupuytren. Boala se încadrează în grupul colagenozelor sau a algodistrofiilor. Tabloul clinic se caracterizează printr-o dispnee foarte accentuată, cianoză şi o retracţie foarte severă a aponevrozei palmare. Boala are o evoluţie foarte severă. Nu are tratament.

1. Durham R. : *Encyclopedia of medical syndromes.* New York 1960.
2. Hinshaw H. C., Garland L. H. : *Diseases of the chest.* Saunders, 1963.
3. Talbott J. H., Ferrandis R. M. : *Collagen Diseases.* London, 1956.

LEGG-CALVÉ-PERTHES (boala lui) (1902) : **osteocondrita deformantă a coapsei ; coxa plana a celei de a doua copilării ; coxalgia infantilă ; necroza epifizară a adolescenţilor ; pseudocoxalgia ; boala lui Perthes ; osteocondrita epifizei capului femural ; boala lui Waldenström.**

Este o afecţiune mai frecvent întîlnită la copii (6—14 ani), care constă din necroza subcondrală aseptică a capului femurului. Boala se manifestă clinic prin şchiopătare şi limitarea abducţiei, flexiei şi rotaţiei în afară a articulaţiei coxofemurale. Cauza bolii trebuie căutată în tulburarea trofică a capului femural, determinată de traumatisme iterative. Din punct de vedere radiologic, se constată lărgirea spaţiului articular cu decalcifierea şi osteoporoza capului femural. Mai tîrziu, se pot observa numeroase fracturi patologice şi deformarea în ciupercă a capului femural. Tratamentul este ortopedic şi chirurgical.

1. Cosăcescu A. : *Afecţiuni osoase.* Edit. Medicală Welther, Sibiu, 1948.
2. Fevre M. : *Chirurgie infantile et orthopédie.* Flammarion, Paris, 1967.
3. Hoszla M. M. : *Ped. Pol.* 1950, 1/2.
4. Kiepurska A., Makuchowa K. : *Chir. Narz. Ruchu,* 1973, 38, 79.

Scanned with OKEN Scanner

LEHNDORF (sindromul lui) : **anemia alergică a nou-născuților ; anemia acută curabilă.**

Este un sindrom hematologic, ce apare la nou-născuți la vîrsta de 6—8 zile, determinat de un șoc alergic, în care alergenul este reprezentat de proteinele și hormonii materni. Sindromul clinic se manifestă prin paloare rapid progresivă a tegumentelor, anemie importantă. Nu se observă modificări ale mielogramei. Nu se observă, de asemenea, vreo reacție eritroblastică. Lipsește aproape întotdeauna spleno-hepatomegalia. Copiii afectați de această boală au părinții sănătoși, fără antecedente luetice. Caracteristica bolii este vindecarea spontană a anemiei, lentă, însă definitivă, fără sechele în 2—3 săptămîni.

1. Bernard J., Bessis M. : *Hématologie Clinique.* Masson, 1958.
2. Fanconi G., Wallgren A. : *Manual de pediatrie.* Edit. Medicală Buc. 1965.
3. Wintrobe M. M. : *Clinical Hematology.* Lea and Febiger, 1962.

LEINER-LEHNDORFF (boală) : **eritemul inelar.**

Este o dermatoză, caracterizată clinic prin placarde policiclice sau inele circinate, ce apar în reumatismul poliarticular acut. Aceste placarde au locul de electie pe tegumentele trunchiului și abdomenului. Acest eritem de tip inelar, sau cîteodată marginat, poate fi întovărășit de o purpură. Evoluția bolii urmează pe aceea a reumatismului poliarticular acut. Tratamentul constă din administrare de preparate salicilice, corticosteroizi, antiinflamatorii etc.

1. Feinstein A. R., Spagnulo M. : *Medicine,* 1962, 41, 297.
2. Markowitz M., Kuttner A. G. : *Rheumatic Fever : Diagnosis, Management and Prevention,* W. B. Saunders, 1965.
3. Wilson M. G. : *Progr. Cardiovasc. Dis.* 1962, 5, 145.

LEIGH (boala lui) (1951) : **encefalomielopatia necrozantă subacută.**

Boală descrisă în 1951, ea este o anomalie metabolică care determină tabloul clinic al unei encefalomielopatii subacute, caracterizat prin

Scanned with OKEN Scanner

tulburări digestive, somnolență, slăbire în greutate, oprirea creșterii, întîrziere psihosomatică etc. Mecanismul prin care tulburarea enzimatică (piruvat-carboxilaza hepatică este mult diminuată) acționează asupra cortexului cerebral nu este cunoscută. Se știe că această enzimă intervine normal în primele stadii ale gliconeogenezei, în transformarea piruvatului în oxalacetat, care la rîndul său va fi transformat în fosfoenolpiruvat. S-ar putea ca valoarea crescută de lactat să inhibe glicoliza în țesutul cerebral și ca o creștere de piruvat să influențeze metabolismul acidului glutamic.

1. Hommes F. A., Polman H. A., Reerink J. D.: *Arch. Dis. Child*, 1968, 43, 230, 423.
2. Villard de R. : *L'encéphalopathie nécrotique subaiguë infantile.* Thèse de Médecine, Lyon, 1970.

LEINER-MOUSSONS (boala lui) (1908) : **eritrodermia exfoliativă a nou-născuților ; eritrodermia descuamativă.**

Este o boală dermatologică cauzată de tulburări ale glandelor sebacee ; se observă la sugari între 1—3 luni, alimentați cu lapte matern, însă în cantitate insuficientă. Se manifestă prin tulburări gastro-intestinale (vărsături, diaree, meteorism abdominal) datorită perturbărilor metabolismului lipidic sau lipsei de vitamina H din lapte. La nivelul tegumentelor capului apar modificări seboreice sub formă de scuame și cruste, iar pe extremități, eritrodermie. Pe lîngă aceste tulburări, se mai observă mărirea ganglionilor limfatici, hepato și splenomegalie, anemie, leucopenie, hipoproteinemie și un prurit rebel la tratament.

1. Andrews G. C., Domonkos A. : *Diseases of the skin.* ed. V. Saunders, 1963.
2. Bogdanowicz J., Dabrowska W. : *Pieleg. Pol.* 1938, 10, 283.
3. Ormsby O. S., Montgomery H. : *Diseases of the skin.* Lea and Febiger, 1954.
4. Sulzberger M. B., Wolf J., Witten V. H. : *Dermatology : Diagnosis and Treatment.* Year Book, 1961.

Scanned with OKEN Scanner

LEINER-MOUSSONS (boală): **eritrodermia descuamativă.**

Este o dermatoză cu punctul de plecare fesier, de la o dermită eritemato-scuamoasă sau erozivă, care se observă mai ales la sugar. Placardul inițial se extinde din aproape în aproape și în cîteva zile, leziunea e completă. Întreaga suprafață cutanată este roșie, scarlatiniformă, acoperită de scuame uscate și cruste. Evoluția este variată însă, de obicei, benignă. Cauza bolii trebuie căutată în tulburările toxice de origine alimentară sau într-o parakeratoză infecțioasă, comparabilă cu eritrodermia streptococică. Tratamentul antiseptic extern duce la vindecarea bolii.

1. Degos R., Lortat-Jacob E.: *La dermatologie.* Maloine Paris, 1956.
2. Fanconi G., Wallgren A.: *Manual de pediatrie.* Edit. Medicală, Buc. 1965.
3. Lutz W.: *Lehrbuch der Haut und Geschlechtskrankheiten.*, 1957.

LEINER-SPIELER (boala lui): **tuberculoza miliară a pielii.**

Este o afecțiune dermatologică, ce apare de obicei la sugari și la copii mici, în cursul evoluției tuberculozei generalizate sau a unor boli infecțioase, ca urmare a diseminării, din focarele inflamatorii, a unui număr mare de bacili. Acest fenomen se observă mai ales la indivizii cu rezistența organismului scăzută. Erupția se caracterizează prin apariția de papule mici, de culoare roșie-albăstruie sau roșie brună și pete (embolii bacilare în vasele mici ale pielii). Erupția este de obicei localizată la nivelul feței, a trunchiului și a extremităților. Cînd apar pe lîngă acestea și diferite complicații (meningită bacilară), atunci prognosticul este nefavorabil.

1. Feighin M.: *Lexicon de simptome și sindroame.* Edit. Medicală, Buc., 1967.
2. Ritsteinowa H.: *Przegl. Dermat.*, 1937, 32, 16.
3. Rook A., Wilkinson D. S., Ebling F. J. G.: *Textbook of Dermatology.* Blackwell, Oxford, 1968.
4. Sutton R. L. Jr.: *Diseases of the skin*, ed. XI, Mosby, 1956.

Scanned with OKEN Scanner

LEITNER (sindromul lui) (1940): **tuberculoza cazeoasă generalizată a sistemului hematopoietic limfatic; tuberculoza cazeoasă generalizată a limfoganglionilor cu evoluție atipică; tuberculoza atipică a limfoganglionilor.**

Este o tuberculoză generalizată a ganglionilor limfatici care se manifestă prin febră, stare generală alterată, limfoganglioni măriți și ramoliți. Se mai observă, de asemenea, spleno- și hepatomegalie. În sînge, în afară de o pancitopenie importantă, se mai găsește și o accelerare a vitezei de sedimentare eritrocitare. Pe lîngă aceste simptome, se mai pot întîlni diferite leziuni tuberculoase cazeoase în diferite alte organe. Asemenea leziuni, cel mai frecvent, se observă cu deosebire în pulmoni, oase și rinichi. Evoluția este relativ rapidă și progresivă. Prognosticul este sever și neprevizibil. Tratamentul antituberculos poate influența evoluția bolii.

1. Feighin M.: *Lexicon de simptome și sindroame.* Edit. Medicală, Buc. 1967.
2. Hegglin R.: *Diagnosticul diferențial al bolilor interne.* Edit. Medicală, Buc. 1969.
3. Leitner J. S.: *Schweiz. Med. Wschr.*, 1944, 74, 8.

LEJONNE-LHERMITE (boală): **atrofia olivo-cerebelară; atrofia olivo-rubro-cerebelară; sindromul lui Déjérine-Thomas cu sindrom Weber.**

Este o formă clinică de ataxie cerebeloasă, determinată probabil de o infecție luetică sau de consum de alcool etilic. Leziunele histopatologice caracteristice constau din atrofia și demielinizarea cu reacție glială a cerebelului și a olivelor. Boala se manifestă clinic printr-o ataxie cerebeloasă ce debutează mai întîi la membrele superioare, întovărășită de tulburări de micțiune, hipotonie musculară fără atrofie, reflexe osteotendinoase normale, în afară de semnul lui Babinski, care este pozitiv. În majoritatea cazurilor, se instalează o stare demențială sau un sindrom extrapiramidal. Evoluția este relativ lentă, iar moartea survine printr-o afecțiune intercurentă. Nu are tratament specific.

1. Baker A. B.: *Clinical Neurology.* 2nd ed. Hoeber, 1962.
2. Brian R.: *Clinical Neurology.* 2nd ed. Oxford, 1964.

Scanned with OKEN Scanner

3. Kreindler A. : *Neurologia*, vol. II, Edit. Medicală, Buc. 1957.
4. Merritt H. H. : *A textbook of Neurology*. Lea and Febiger, 1963.

LELOIR (boală) : **lupusul eritematos ; forma scleroasă şi verucoasă a lupusului eritematos a lui Leloir-Widal.**

Este o formă scleroasă şi verucoasă de lupus tuberculos care îmbracă din punct de vedere clinic un aspect vegetant şi keratosic. Diagnosticul se pune pe baza examenului histopatologic. Evoluţia bolii este lentă şi torpidă, iar virulenţa atenuată. Se localizează de obicei la faţă şi la extremităţi. Tratamentul constă din medicaţie simptomatică şi antilupică specifică.

1. Jansen G. T. şi colab. : *Arch. Dermat.*, 1965, 92, 283–285.
2. Montgomery H. : *Arch. Dermatologie. Syph.*, 1937, 35, 698.
3. Rook A., Wilkinson D. S., Ebling F. J. G. : *Textbook of Dermatology*. Blackwell, Oxford, 1968.

LELONG-JOSEPH (sindromul lui) (1938) : **anemia nou-născutului.**

Este un sindrom hematologic care apare la nou-născut între a 5—20 zi de la naştere, manifestîndu-se printr-o anemie brutală trecătoare. Se crede că această anemie ar fi determinată de către o incompatibilitate de Rh foeto-placentară.

1. Begemann H. Harwerth H. : *Praktische Hämatologie*. G. Thieme, Stuttgart.
2. Dameshek W. : *Am. J. Med.*, 1955, 18, 315.
3. Gasser C. : *Die hamolytischer Syndrome im Kindesalter*. G. Thieme, 1951.

LEMIERRE-BOLTANSKI-JUSTIN-BESANÇON (sindromul lui) (1937) : **polinevrita alcoolică.**

Este o formă de polinevrită cu etiologie etilică. Afecţiunea este mai frecventă la femeile alcoolice decît la bărbaţi. Ea se manifestă adesea în cursul unei maladii infecţioase acute. Boala începe prin dureri la membrele inferioare, adesea paroxistice, paralizii ale grupelor musculare din loja antero-externă a gambei (ste-

Scanned with OKEN Scanner

paj) și a extensorilor de la membrele superioare, areflexie osteo-tendinoasă fără semnul lui Babinski și uneori, o paraplegie completă. Se mai pot observa nevrite optice pseudobulbare și simptome pseudo-tabetice. Tulburările psihice care întovărășesc boala aparțin sindromului lui Korsakoff, cu dezorientare, confuzie mintală, confabulație și amnezie de fixație. Boala se mai poate întovărăși și de o ciroză a ficatului. Prognosticul este relativ bun dacă se începe un tratament precoce.

1. Chafetz M. E. și colab. : *J. Nerv. and Ment. Dis.*, 1964, 138, 390.
2. Moore R. A. : *Am. J. Psychiatr.*, 1966, 122, 748.
3. Tavel M. E. : *Arch. Int. Med.*, 1962, 109, 129.

LEMIERRE-MARQUÉZY (sindromul lui) : **nefrita acută azotemică din cursul pneumococcemiilor grave.**

1. Hombourger P. : *Nomenclature des maladies et opérations à noms propres.* Edit. Lab. Delalande-Courbevoie, 1963.

LENARTOWICZ (sindromul lui) : **chenopodiasis.**

Ca și în intoxicațiile prin Rhus toxicodendron, sindromul lui Lenartowicz apare după utilizarea în alimentație a plantelor din familia chenopodiaceelor sau a atriplicineelor. Se manifestă clinic prin prurit intens, eritem lombardian, anemie, leucopenie, eosinofilie și diferite tulburări hepatice și renale. Boala apare mai frecvent la indivizii debilitați.

1. Feighin M. : *Lexicon de simptome și sindroame.* Edit. Medicală, Buc. 1967.
2. Peter J. : *Medycyna Pracy*, 1948, 2.
3. Russu G., Casetti M., Ilarion Fl. : *Intoxicațiile prin Rhus toxicodendron.* Com. Soc. Medici și Natur. Iași, 15 nov. 1951.

LENEGRE-DE BRUX (sindromul lui) : **coronarita reumatismală.**

Este o afecțiune caracterizată printr-o coronarită reumatismală. Apare în cursul reumatismului cardiac și duce la constituirea unui in-

Scanned with OKEN Scanner

farctus anatomic. Se întîlnește mai frecvent la tineri și în formele grave de reumatism cardiac. Se manifestă clinic prin dispnee, ritm de galop, stază venoasă, hepatomegalie și uneori, edeme la membrele inferioare. La examenul obiectiv se constată o dilatare a cordului, șocul apexian etalat și deplasat spre stînga, suflu sistolic la vîrful cordului; uneori, un suflu diastolic la aortă. Din punct de vedere electrocardiografic, se constată, în afară de alungirea intervalului P—R, alungirea intervalului Q—T și alterații ale undei T. Se observă de asemenea tulburări de ritm și semne electrocardiografice de infarct. Evoluția este gravă și foarte mulți bolnavi, cu tot tratamentul aplicat, mor prin insuficiență cardiacă.

1. Coste F.: *Rev. Rhumat.*, 1967, 3, 83.
2. Feinstein A. R., Spagnulo M.: *Medicine*, 1962, 279.
3. Markowitz M., Kuttner A. G.: *Rheumatic Fever: Diagnostic, Management and Prevention.* W. B. Saunders, 1965.

LENOBLE-AUBINEAU (sindromul lui): **nistagmus congenital și fasciculații musculare.**

Este o afecțiune neurologică cu etiologie incertă care se caracterizează clinic prin existența concomitentă a unui nistagmus congenital și fasciculații musculare. În afară de aceste simptome, bolnavii mai pot prezenta diferite tulburări vasomotorii și tremurături ale capului și membrelor. Boala are caracter eredo-familial.

1. Baker A. B.: *Clinical Neurology.* 2nd ed. Hoeber, 1962.
2. Brain R.: *Clinical Neurology*, 2nd ed. Oxford, 1964.
3. Escourolle R., Poirier J.: *Manuel élémentaire de neuropathologie.* Masson C-ie, 1971.

LEPORE (sindromul lui): **hemoglobinopatia lui Lepore.**

Este o hemoglobinopatie cu tablou clinic asemănător talassemiei minore și cu mod de transmisie necunoscut, determinat de o anomalie a hemoglobinei. În această anomalie, datorită unei tulburări de „crossing-over" unele părți ale lanțului sînt schimbate cu părți din lanțul beta, în

Scanned with OKEN Scanner

așa fel încît, fracțiunea proteică se compune din 2 fracțiuni beta și gama. Diagnosticul bolii poate fi pus cu precizie numai prin analiza chimică a proteinelor, deoarece electroforeza nu poate da indicații decît prezumptive.

1. Brütsch A., Siegenthaler A. : *Schweiz. med. Wschr.* 1964, 94, 524.
2. Hegglin R. : *Normale und anormale menschliche Haemoglobine.* Springer. Berlin, 1963.
3. Hegglin R. : *Diagnosticul diferențial al bolilor interne.* Ediția X-a, Editura Medicală Buc., 1969.
4. Marti H. R. : *Praxis,* 1961, 50, 703.

LEREBOULLET-GILBERT (sindromul lui) : **colemia familială simplă ; sindromul lui Gilbert Lereboullet (vezi).**

LÉRI (boala lui) (1924) : **melorheostoza Léri ; pleonosteoza ; boala lui Léri-Linossier.**

Este o distrofie familială care constă dintr-o sudură precoce a epifizelor, caracterizată prin oase foarte late și scurte, groase, mai ales la extremități. Degetele sînt scurte, groase și flectate în unghi drept. Antebrațul este în pronație și brațul în rotație internă. Boala se întîlnește la toate vîrstele. Radiologic, ea se caracterizează prin osteoscleroze endostale, parțial periostale, în formă de benzi lungi și late, radiopace, dispuse în lungul osului ca picăturile de ceară de-a lungul unei lumînări. Prognosticul bolii este bun. Se remarcă tulburări de statică la extremitatea afectată și dureri.

1. Cosăcescu A. : *Afecțiuni osoase.* Edit. Welther. Sibiu, 1948.
2. Fanconi G., Wallgren A. : *Manual de pediatrie.* Edit. Medicală Buc., 1965.
3. Fevre M. : *Chirurgie infantile et orthopédie.* Flammarion, Paris, 1967.
4. Fauré C. : *Maladies osseuses constitutionnelles.* Exp. Sc. Franc. Paris, 1966.

LÉRI (boala lui) : **spondiloza lombară anchilozantă ; spondilartrita anchilozantă ; spondiloza rhizomelică ; boala lui Pierre-Marie-Strümpell (vezi) ; boala lui Bechterew (în formele traumatice) (vezi).**

Scanned with OKEN Scanner

LÉRI-JOANNY (sindromul lui) (1922) : **melorheostoza.**

Este o osteoscleroză ereditară, asemănătoare cu osteoscleroza Albers-Schoenberg, însă diferențiată de aceasta din cauza localizării sale la numai un singur membru. Se caracterizează printr-o condensare foarte densă și neregulată a corticalelor cu aspect de ceară de luminare topită. Face parte din grupul osteozelor condensante genetice.

1. Fattorusso V., Ritter O. : *Vademecum clinique.* Masson C-ie, Paris, 1963.
2. Fauré C. : *Maladies osseuses constitutionnelles.* Exp. Sci. Franc. 1966.
3. Hubault A. : *Rev. Prat.* 1971, 21, 23.
4. Maroteaux P. : *Méd. Infant.* 1962, 69, 365–370.

LÉRI-LINOSSIER (boala lui) : **pleonosteoza ; melorheostoza lui Léri** (vezi).

LERI-WEIL (boala lui) (1929) : **discondrosteoza.**

Este o boală ce se aseamănă foarte mult cu condrodisplazia spondiloepifizară a lui Morquio, cu care mulți autori o confundă. Este o boală, ereditară, cu caracter recesiv. Se manifestă clinic prin displazie poliepifizară (epifizele oaselor lungi), displazie vertebrală (aplatizarea vertebrelor-platyspondilie), hiperlaxitate ligamentară etc.).

1. Cosăcescu A. : *Afecțiuni osoase.* Edit. Welther Sibiu, 1948.
2. Fauré C. : *Maladies osseuses constitutionnelles.* Exp. Sci. Franc., 1966.
3. Gellis S., Sydney S. și colab. : *Am. J. Dis. Child.*, 1971, 122, 5, 429–430.
4. Hubault A. : *Rev. Prat.* 1971, 21, 23.

LERICHE (sindromul lui) : **obliterarea trombotică cronică a aortei terminale și a bifurcației sale.**

Prin sindrom Leriche, descris în 1946, se înțelege manifestările obliterației cronice complete sau incomplete a furcei aortei (aorta terminală și iliacele primitive) de către plăci ateromatoase din ce în ce mai groase și din ce în ce mai stenozante. Simptomele clinice caracteristice sînt : fatigabilitate importantă a membrelor inferioare la mers, greutate la statul în picioare,

Scanned with OKEN Scanner

dureri sub formă de crampe în regiunea fesieră sau lombo-fesieră la efort, claudicație intermitentă și impotență sexuală. Pot apărea ulterior atrofii tegumentare, dispariția pulsului la femurală, micșorarea indicelui oscilometric. Arteriografia poate pune în evidență sediul și gradul stenozei. Boala atinge de obicei bărbații între 45—55 ani. Tratamentul este chirurgical și constă din punerea unui chilot sau pantalon sintetic sau pontajul aorto-femural sau biliar.

1. Leriche L. : *Lyon Chirurgical*, 1946.
2. * * * : *Syndromes rares ou meconnus. Syndrome de Leriche.* Calibre, 1970, nr. 2.
3. Shapiro D. : *Amer. J. Roentgen.* 1952, 67, 891.

LERICHE (boala lui) (1940) : **osteoporoza dureroasă metatraumatică ; boala lui Südeck-Leriche (1900—1940) ; atrofia osoasă Südeck ; poroza Südeck ; boala Kienböck-Meisel ; atrofia osoasă acută.**

Este o boală descrisă în 1940 ; se caracterizează prin decalcefierea oaselor, mai ales de la nivelul pumnului sau a gleznei, consecutiv unui traumatism sau unei arsuri. Se manifestă clinic prin edem, impotența funcțională relativă, tulburări vasomotorii variate, temperatură locală piele strălucitoare și cianoză. Se crede că aceste fenomene n-ar fi decît urmarea unei hiperemii locale, printr-un reflex vasomotor la traumatism.

1. Bader O., Kozminski G. : *Chir. Narz. Ruch. Ortop. Pol.*, 1955, 1, 57.
2. Cosăcescu A. : *Afecțiuni osoase.* Edit. Welther. Sibiu, 1948.
3. Fevre M. : *Chirurgie infantile et orthopédie.* Flammarion, Paris, 1967.

LERMOYEZ (sindromul lui) (1929) : **angiospasmul labirintic ; vertijul care face să se audă.**

Este un sindrom vestibular, deosebit de sindromul Menière, care constă în faptul că în timpul unei ameteli puternice se ameliorează brusc auzul care era diminuat anterior. Boala poate fi considerată, din cauza implicațiilor patologice ca un sindrom Raynaud a libirintului. Se crede că afecțiunea este determinată de o dilatație intensă a arterei auditive interne, care, de obicei, este strîmtorată la bolnavii cu arte-

Scanned with OKEN Scanner

riosclerozã. Vertijul se însoţeşte de aflux sanguin către extremitatea cefalică şi de multe alte fenomene neuro-vegetative.

1. Boies L. R. : *Fundamentals of Otolaryngology.* Saunders, 1959.
2. Coates G. M., Schenck H. P., Miller M. : *Otolaryngology,* 5 vol. Prior, 1960.
3. Lermoyez M. : *Ann. Med. Oreille* (Paris), 1929, 48, 575.

LERNER-WATSON (boala lui) (1947) : **purpura criptoglobulinemică.**

1. Hombourger P. : *Nomenclature des maladies et opérations à noms propres.* Edit. Lab. Delalande-Courbevoie, 1963.

LEROY (sindromul lui) (1967) : **mucolipidoza de tip II (I — cell disease).**

Este o mucolipidoză ce se manifestă clinic prin diferite malformaţii congenitale : luxaţii ale coapselor, ale umărului, opacefieri ale corneei, pielea îngroşată, faciesul gargoylier. Din punct de vedere radiologic, se remarcă o imagine de dedublare a periostului, metafize în formă de cioc, metacarpiene în formă de căpăţînă de zahăr şi coaste în paletă. Biologic, se notează o eliminare urinară a mucopolizaharidelor acide şi normale. Circa 20% dintre limfocitele sanguine conţin incluzii sau vacuole citoplasmice ; fibroblaştii în cultură au o citoplasmă extrem de granuloasă (I — cells : adică celule cu incluzii). Puncţia biopsie hepatică arată o diminuare a betagalactoxidazei şi importante remanieri ultrastructurale. La nivelul leucocitelor se găseşte o diminuare a activităţii hidrolazelor acide, care, în plasmă sînt, din contra, foarte ridicate.

1. Walbaum R., Cordier R., Dehaene Ph., Renard V., Farriaux J. P., Deligne J. : *Soc. Franc. Rad. Med., Médecine Nucl. et Electrocard. Sect. Nord. Séance.* 18 mars, 1972. Lille méd. 1972, t. XVII, 7, p. 1049.

LESAGE-ABRAMI (sindromul lui) : **sindromul timpului furtunos ; sindromul vîntului din sud al lui Mouriquand.**

Scanned with OKEN Scanner

Este o afecțiune ce apare la sugari și se caracterizează clinic printr-o meningită manifestată prin somnolență profundă ce amintește narcolepsia, slăbire intensă rapid progresivă și aritmia pulsului. Prognostic rezervat. Tratamentul este simptomatic.

1. Fanconi G., Wallgren A.: *Manual de pediatrie.* Edit. Medicală, Buc. 1965.
2. Feighin M.: *Lexicon de simptome și sindroame.* Edit. Med. Buc. 1967.
3. Hombourger P.: *Nomenclature des maladies et opérations à noms propres.* Lab. Delalande-Courbevoie, 1963.

LESCHKE (sindromul lui): **sindrom complex, asociind pete pigmentare, astenie și hiperglicemie.**

Este un sindrom clinic ce se caracterizează prin asocierea concomitentă de pete pigmentare cutanate, astenie și hiperglicemie. Hiperpigmentația se manifestă sub forma unor pete brune, localizate pe toată suprafața cutanată a corpului. Se crede că acest sindrom n-ar fi decît o formă clinică a bolii lui Recklinghausen.

1. Andrews G. C., Domonkos A.: *Diseases of the skin.* ed. V-a Saunders, 1963.
2. Degos R., Lortat-Jacob E.: *La dermatologie.* Maloine Edit. Paris, 1956.
3. Ormsby A., Montgomery B.: *Diseases of the skin.*, 1954.
4. Rook A., Wilkinson D. S., Ebling F. J. G.: *Textbook of Dermatology.* Blackwell, Oxford, 1968.

LESCH-NYHAN (sindromul lui): **hiperuricemie cu tulburări neurologice.**

Sindromul este descris în 1964 și se caracterizează prin asocierea unei hiperuricemii cu diferite tulburări neurologice. Enzima, hipoxantin-guanina-fosforibosyltransferaza, care este absentă în ganglionii bazali și din alte țesuturi la bolnavi, determină o supraproducție de acid uric. Din punct de vedere clinic, sindromul se caracterizează printr-o întîrziere mintală, coreoatetoză, automutilare, artrită gutoasă și nefropatie gutoasă. Kelley și colaboratorii descriu ulterior 2 cazuri cu hiperuricemie nefrolitiază și ataxie cerebeloasă apărută în timpul copilăriei și care

Scanned with OKEN Scanner

se datorește unui deficit parțial de hipoxantin-guanina-fosforibosyltransferază. Cauza tulburărilor neurologice nu este cunoscută. Depozitul de mici cristale de urați din creier, întîlnit la unii bolnavi cu acest sindrom, nu explică complet tulburările neurologice.

1. Kelley W. N., Greene M. L., Rosenbloom F. M. : *Ann. Int. Med.*, 1969, 70, 155–206.
2. Lesch M., Nyhan W. L. : *Amer. J. Med.*, 1964, 36, 561–570.
3. Ohlsson L. : *Acta Med. Scand.*, 1963, 174, 77–84.
4. Rosenberg A., Bergstrom L., Troost T., Bartholomew B. : *New Engl. J. Med.* 1970, 282, 18, 992.

LETTERER-SIWE (boala lui) : **reticulo-endotelioza acută hemoragică a sugarului ; histiocitomatoza ; reticuloza aleucemică ; boala lui Abt-Letterer-Siwe.**

Este o boală ce se caracterizează printr-o reticulo-endotelioză acută, determinată de invadarea organelor de către celule spumoase reticulare mari fără incluzii lipoidice. Boala nu este familială și este frecventă la sugar (vîrsta 13—18 luni). Tabloul clinic prezintă : manifestări cutanate (purpură trombopenică, erupții de tip (eczematos), febră, hepato- și splenomegalie și lacune osoase, mai ales la nivelul craniului și pseudochiste la nivelul oaselor lungi și a bazinului. Diagnosticul se face histologic : leziuni histiocitare, diseminate în părțile moi (mai ales țesutul limfoid) și schelet, caracterizate printr-o hiperplazie generalizată a sistemului reticulo-endotelial, fără încărcare lipoidică. Evoluția este rapid fatală în cîteva săptămîni sau luni.

1. Fattorusso V., Ritter O. : *Vademecum clinique*. Ed. Masson C-ie, 1963.
2. Lichtenstein L. : *A.M.A. Arch. Path.* 1953, 56, 84.
3. May I. A., Garfiukle J. M., Dugan D. J. : *Ann. Int. Med.* 1954, 40, 549.
4. Pinkawa E., Waclawczyk H., Pasiewicz J. : *Pol. Tyg. Lek.* 1973, 28, 183–187.
5. Saraux H., Biais B. : *Précis d'ophtalmologie*. Masson C-ie, 1969.
6. Snapper I. : *Medical Clinics on Bone Diseases*. N. Y. Interscience Publ. Incl., 1949.

Scanned with OKEN Scanner

LETTULE (sindromul lui) : **limfomul sau limfangiomul chistoid ; chisturile seroase congenitale.**

Este o dermatoză caracterizată clinic printr-o varietate de limfom chistic, care rezultă din unirea vaselor limfatice şi proliferarea acestora pînă la dimensiuni importante. Aceste formaţiuni au loc de elecţie limba, buzele şi pielea gîtului. Leziunile de mai sus apar de obicei din primele zile după naştere. Se crede că sindromul ar fi determinat de un deficit de dezvoltare.

1. Andrews G. C., Domonkos A. : *Diseases of the skin.* Saunders, 1963.
2. Goldschlag P. : *Przegl. Dermat.*, 1936, 31, 71.
3. Rook A., Wilkinson D. S., Ebling F. J. G. : *Textbook of Dermatology.* Blackwell, Oxford, 1968.

LEVENTHAL (sindromul lui) : **virilismul ovarian ; sindromul Stein-Leventhal (vezi).**

LEVER (boală) (1953) : **parapemfigusul Prakken ; pemfigoidul.**

Este o dermatoză ce apare, de obicei, la bolnavii în vîrstă şi care pare a fi o varietate a bolii lui Dühring. Se deosebeşte de aceasta din urmă datorită monomorfismului elementelor eruptive (bule), recidivării bulelor pe vechile regiuni, absenţa acantolizei şi simptomului Nikolski şi prezenţei bulelor subepidermice. În sînge se găseşte leucocitoză şi eozinofilie. Viteza de sedimentare a hematiilor poate fi crescută şi poate exista un oarecare grad de anemie. Evoluţia este relativ favorabilă.

1. Beutner E. H. şi colab. : *J.A.M.A.*, 1965, 192, 682.
2. Lever A. : *Medicine*, 1953, 51, 1.
3. Saunders S. L., Nelson C. T. : *M. Clin. North Amer.*, 1965, 49, 681.
4. Sutton R. L. jr. : *Diseases of the skin.* ed. XI, Mosby, 1956.

LEVER (boală) : **pemfigoidul mucoaselor ; pemfigoidul benign al mucoaselor ; pemfigusul ocular ; dermatita pemfigoidă a mucoaselor şi tegumentelor ; syndesmitis degenerativa.**

Este o dermatoză ce se întîlneşte cel mai frecvent la femei, după vîrsta de 50 ani. Spre deose-

bire de pemfigusul obişnuit, trei simptome îi permit izolarea ca entitate nosologică aparte: evoluţia cronică şi relativ favorabilă a bolii, localizarea leziunilor pe mucoase (nas, cavitate bucală, faringe, esofag, laringe, organe genitale, anus şi conjunctivă) şi tendinţa la cicatrizare. Boala se manifestă clinic sub forma unor buchete de bule recidivante, care apar pe mucoasele normale. Aceste leziuni sînt precedate de bule, ulceraţii şi eroziuni. Semnul Nikolski este inconstant pozitiv. În locul acestor bule se dezvoltă cicatrici. Etiologia bolii este necunoscută. Tratamentul este simptomatic. Corticoterapia poate aduce ameliorări importante.

1. Beutner E. H. şi colab. : *J.A.M.A.*, 1965, 192, 682.
2. Feighin M. : *Lexicon de simptome şi sindroame.* Edit. Medicală, Buc. 1967.
3. Piecocki M., Konerska-Dziedzic B. : *Pol. Tyg. Lek.*, 1959, 14, 422.
4. Rook A., Wilkinson S., Ebling F. J. G. : *Textbook of Dermatology.* Blackwell, Oxford, 1968.
5. Sanders S. L., Nelson C. T. : *M. Clin. North America*, 1965, 49, 681.

LEVI-ETTORE (boală) : **microsomia esenţială familială.**

Este o boală congenitală cu caracter ereditar, foarte rară, ce se manifestă clinic printr-un nanism esenţial. La aceşti indivizi, sudura cartilagiilor este normală ca şi proporţiile scheletului. Caracterele sexuale sînt normale, de asemenea şi fertilitatea. Gonadostimulinele sînt de asemenea normale.

1. Astwood E. B. : *Clinical Endocrinology*, I. Grune and Stratton, 1960.
2. Danowski T. S. (editor) : *Outline of endocrine gland syndromes.* Williams and Wilkins, 1965.
3. Fanconi G., Wallgren A. : *Manual de pediatrie.* Edit. Medicală, Buc. 1965.
4. Klotz H. P. : *Les déséquilibres endocriniens.* Exp. Sci. Franc. Paris, 1966.

LÉVY-ROUSSY (boala lui) (1926) : **distazia areflexică ereditară şi familială ; boala lui Roussy** (vezi).

Scanned with OKEN Scanner

LEWANDOWSKI (sindromul lui) : **nevul elastic al regiunii mamare ; nevul în piatră de pavaj ; nevul sclerodermoid al lui Ormsby.**

Este o dermatoză ce se manifestă clinic prin existența unei pete pigmentate congenitale, care are forma unor papule proeminente cu diametre de 2—3 mm. Este de culoare albă-gălbuie, consistență dură, fiind înconjurată la periferie de un chenar de piele pigmentată. Din punct de vedere histopatologic, se prezintă ca o hiperplazie a fibrelor de țesut conjunctiv. Aceste pete se localizează de obicei pe partea laterală a toracelui, fapt ce le diferențiază de pseudoxantomul elastic. Se crede că apariția acestor leziuni dermatologice ar fi determinată de o tulburare de dezvoltare a țesutului mezenchimatos.

1. Meara B. : *Brit. J. Dermat.*, 1951, LXIII, 459.
2. Ormsby P., Montgomery W. : *Diseases of the skin*, 1954.
3. Rook A., Wilkinson D. S., Ebling F. J. G. : *Textbook of dermatology*. Blackwell, Oxford, 1968.

LEWANDOWSKI (boală) : **tuberculidele miliare rozeoliforme.**

Tuberculidele miliare rozeoliforme constituie o varietate de tuberculoză cutanată atipică, asemănătoare cu acnitis, cu o necroză centrală a tuberculilor, însă pe un fond congestiv cu telangiectazii. Aceste tuberculide apar pe fondul unor diseminări hematogene ale bacililor, mai ales la bolnavii cu simptome de rubeolă. Localizarea electivă este pe față, fiind foarte asemănătoare cu lupusul miliar sau cu acneea rozacee. Reacțiile la tuberculină și rezultatele la diascopie sînt pozitive, fapt ce confirmă etiologia bacilară a bolii.

1. Andrews G. C., Domonkos A. : *Diseases of the skin*. Saunders, 1963.
2. Miedzinski F., Sankowska-Kleczewska H. : *Przegl. Derm. Wener.* 1956, 6, 545.
3. Rook A., Wilkinson D. S., Ebling F. J. G. : *Textbook of dermatology*. Blackwell, Oxford, 1968.

Scanned with OKEN Scanner

LEWANDOWSKI-LUTZ (sindromul lui) (1922): **epidermodisplazia veruciformă.**

Este o dermatoză cu aspect verucos, cu etiologie necunoscută, ce apare de obicei la vîrsta copilăriei. Sînt cazuri cînd apariţia bolii poate debuta şi la adult. Cercetări recente demonstrează că există o strînsă legătură între această boală şi verucile plane juvenile, deoarece atît autoinoculările cît şi heteroinocularea sînt pozitive. Din punct de vedere clinic se prezintă ca o aglomerare de papule epiteliale plate, dispuse predominant pe faţă şi pe extremităţi şi mai rar, în alte locuri. Atunci cînd evoluţia lor este îndelungată se pot observa degenerări carcinomatoase sau spinocelulare.

1. Degos R., Lortat-Jacob E.: *La dermatologie*, ed. Maloine Paris, 1956.
2. Jablonska S., Mielewski B.: *Dermatologica*, 1957, 1, 1.
3. Leiber B., Olbrich G.: *Die Klinischen Syndrome*. Urban-Schwartzenberg, 1966.
4. Lutz W.: *Lehrbuch der Haut und Geschlechtskrankheiten*, 1957.

LEWIS (sindromul lui) (1962): **deficitul de UDP-glucozo-glicogentransglucoxilază.**

Este o afecţiune metabolică ce se datoreşte reducerii cantităţii de glicogen din ţesuturi în urma unei deficienţe de UDP-glucozo-glicogentransglucoxilază. Indivizii cu această afecţiune fac crize hipoglicemice mai ales în timpul nopţii. În ficatul acestor bolnavi, glicogenul reprezintă numai un procent de 0,5%. Studiile enzimatice pun în evidenţă existenţa unor cantităţi normale de fosforilază, UDP-glucozo-pirofosforilază şi glucozo-6-fosfatază şi o lipsă totală de UDP-glucozo-glicogentransglucoxilază (glicogen sintetaza), ceea ce indică un blocaj la nivelul etapei a IV-a.

1. Dent C. E. (editor): *Symposium on inborn errors of metabolism*. Am. J. Med. 1957, 22, 671.
2. Duncan G. G.: *Bolile metabolismului*. Edit. Medicală, Buc. 1966.
3. Hsia D. Y.-Y.: *Inborn errors of metabolism*. Year Book, 1966.
4. Lewis G. M. şi colab.: *Biochem. J.*, 1962, 84, 1158.

Scanned with OKEN Scanner

LEWIS-GALLAVARDIN (sindromul lui) (1909—1921): tahicardia ventriculară.

Este un sindrom de aritmie cardiacă caracterizat printr-o tahicardie ventriculară. Boala survine numai excepțional pe un cord sănătos; ea este din contra, apanajul inimilor grav lezionate de către un infarct sau o insuficiență cardiacă gravă. Mai pot declanșa acest sindrom intoxicația cu digitală, chinidina, procainamida, anestezia generală cu ciclopropan etc. Accesul de tahicardie se datorește unei succesiuni rapide de extrasistole ventriculare la un ritm ce variază între 150—200/mn. Tabloul clinic se manifestă prin următoarele simptome: stare generală proastă, scăderea tensiunii arteriale, pulsul radial slab, palpitații și dureri precordiale. La ascultația cordului se percepe din cînd în cînd întărirea zgomotului I. Electrocardiograma precizează afecțiunea: complexele QRS sînt lărgite și deformate; ele se succed la un ritm rapid, undele P sînt disociate, la un ritm mai lent. Prognosticul este rezervat: moartea poate surveni în orice moment prin fibrilație ventriculară. Apariția polimorfismului complexelor ventriculare este de prost augur. Tratamentul constă din suprimarea substanței care a determinat apariția sindromului și administrarea după caz de chinidină, sulfat de atropină, săruri de potasiu, digitală, morfină, sulfat de magneziu și altele.

1. Bellet S.: *Clinical Disorders of the Heart Beat.* Lea and Febiger, 1963.
2. Friedberg C. K.: *Progr. cardiovasc. dis.*, 1960, 2, 319.
3. Desanctis K. W.: *J.A.M.A.*, 1965, 191, 632.
4. Harrison D., Sprouse J. H., Morrow A.: *Circulation*, 1963, 28, 486.

LEY (boală) (1930): apercepția auditivă congenitală.

Este o boală congenitală ce se observă mai frecvent la băieți, manifestîndu-se prin absența percepției vorbirii cu voce tare: agnozie auditivă fără surditate. Pentru a comunica cu cineva, bolnavul nu vorbește ci folosește gesticulația sau un limbaj incorect din punct de ve-

Scanned with OKEN Scanner

dere gramatical (idioglosia). Bolnavii au în rest o dezvoltare fizică și intelectuală normală.

1. Boies L. R. : *Fundamentals of otolaryngology.* ed. 3. Saunders, 1959.
2. Coates G. M., Schenck H. P., Miller M. : *Otolaryngology,* Prior, 1960.
3. Feighin M. : *Lexicon de simptome și sindroame.* Edit. Medicală, 1967.
4. Touraine A. : *L'hérédité en médecine.* Masson C-ie Paris, 1955.

LEYDEN (boală) : **ataxia acută (infecția acută a nevraxului) ; mielita acută diseminată ; sindromul Westphal-Leyden.**

Este un sindrom neurologic foarte rar, care debutează acut prin convulsii, pierdere de cunoștință de profunzine variabilă, urmată de ataxie cerebeloasă. În unele cazuri, tabloul clinic se întovărășește de tulburări piramidale. Se descrie o formă idiopatică și o formă secundară. Aceasta din urmă apare de obicei după o insolație și în unele boli infecțioase cum ar fi malaria și tifosul exantematic. Lichidul cefalorahidian prezintă de obicei o hiperalbuminoză și o pleiocitoză, mai ales limfocitară.

1. Baker A. B. : *Clinical Neurology,* 2nd ed, Hoeber, 1962.
2. Brain R. : *Clinical Neurology,* 2nd. Oxford, 1964.
3. Kreindler A. : *Neurologia* vol. II, Edit. Medicală, Buc. 1957.
4. Merritt H. H. : *A textbook of neurology.* 3rd ed. Lea and Febiger, 1963.

LEYDEN-MOEBIUS (boală) : **miopatia primitivă progresivă tip cruro-gambier a lui Leyden-Moebius.**

Este o formă clinică a bolii lui Duchenne (vezi) de care se deosebește numai prin faptul că lipsește din tabloul clinic pseudohipertrofia musculară. Este o miopatie primitivă progresivă de tip cruro-gambier care debutează în copilărie, determinînd mai întîi atrofia mușchilor membrelor inferioare, iar ulterior, invadează și pe cele superioare. Boala are caracter ereditar dominant. Evoluția este relativ lungă. Tratamentul este simptomatic : masaj, gimnastică, vitamina E, glicocol etc.

Scanned with OKEN Scanner

1. Dubois A. : *Lille méd.*, 1971, 16, 1160–1177.
2. Fanconi G., Wallgren A. : *Manual de pediatrie.* Edit. Medicală, 1965.
3. Hugues B. P. : *Brit. Med. J.*, 1962, 13, 963.
4. Hugues B. P. : *Clin. Chim. Acta*, 1962, 7, 597.
5. Hugues B. P. : *Postgrad. Med. J.* : 1965, 41, 313.

LEYDIG : (sindromul lui) : **hipogonadismul Leydig ; tumoarea celulelor lui Leydig ; hipoleydigismul; insuficiența celulelor lui Leydig și feminizare.**

Este o afecțiune extrem de rară ce cauzează la copil o pubertate precoce. La adult, ea accentuează caracterele sexuale masculine. Numai excepțional este feminizantă. Se manifestă clinic prin pilozitate redusă de tip feminin, ginecomastie, testicule de dimensiuni normale. Bolnavii au sensibilitate crescută la insulină. În urină se găsește o cantitate normală de gonadotropină și o scădere a 17-cetosteroizilor. La examenul histopatologic se constată absența celulelor lui Leydig în testicule. Cauza acestui sindrom sînt tulburările hormonale ale hipofizei.

1. Bowen P. și colab. : *Ann. Int. Med.* 1965, 62, 252.
2. Jones H. W. jr., Zourlas P. A. : *Obstr. and Gynec.* 1965, 25, 597.
3. Kaplan N. M., Norfleet R. G. : *Ann. Int. Med.* 1961, 54, 461.
4. Money J. : *New York J. Med.*, 1963, 63, 2348.
5. Volpé R. : *Canad. M.A.J.*, 1964, 90, 1081.

LEYTON-TORNBULL-BRATTON (sindromul lui) : **macrogenitosomia cu tumoră primitivă de timus.**

Este un sindrom caracterizat clinic printr-o dezvoltare precoce a corpului și în special a organelor genitale, ca urmare a unor tulburări endocrine încadrate în sindromul genito-adrenal. În afară de aceste manifestări, bolnavii cu această afecțiune prezintă și o tumoră a timusului. Se pare că sindromul ar fi influențat mult de această tumoră. Prognosticul este sever.

1. Bongiovanni A. M., Root A. W. : *New England J. Med.*, 1963, 268, 1283.
2. Eberlein W. R., Bongiovanni A. M. : *Metabolism*, 1960, 9, 326.

Scanned with OKEN Scanner

3. Leyton J., Bratton W., Tornbull J. : *J. Path. Bact.*, 1951, 134, 635.
4. Milcu Șt. : *Endocrinologia clinică.* Edit. Medicală, București, 1967.

LHERMITE (sindromul lui) (1920) : **halucinoza pedunculară.**

Este o afecțiune neurologică determinată de lezionarea pedunculilor cerebrali și caracterizată prin tulburări motorii și halucinații conștiente. Din punct de vedere clinic, halucinațiile se prezintă ca o desfășurare în fața ochilor a unor imagini de tip cinematografic, mobile și foarte colorate. Ele se aseamănă cu visele, avînd de obicei un conținut cu figuri de oameni și animale de dimensiuni liliputane.

1. English O. S., Finch S. M. : *Introduction in Psychiatry*, Norton 1964.
2. Ewalt J. R., Farnsworth D. L. : *Textbook of Psychiatry.* McGraw-Hill, 1963.
3. Goldstein K. : *Functional Disturbances in Brain Damage.* American Handbook of Psychiatry. vol. I, p. 77. Basis Books, 1959.
4. Guze S. B., Cantwell D. P. : *Am. J. Psychiatr.* 1964, 120, 878.

LHERMITE (boala lui) : **mioscleroza retractilă senilă.**

Este o afecțiune neurologică ce apare mai frecvent la femeile în vîrstă. Tabloul clinic este dominat de o hipotonie și o hipotrofie a mușchilor de la extremitățile inferioare și contracturi concomitente, mai ales la nivelul mușchilor flexori și adductori. Substratul histopatologic al bolii este reprezentat de o proliferare a țesutului conjunctiv, în dauna celui muscular. Evoluția este lentă ; prognosticul relativ benign.

1. Adams R. D., Denny-Brown D., Pearson C. M. : *Disease of muscle. A study in pathology.* New-York, Harper, 1962.
2. Beckmann R. : *Myopathien.* Stuttgart, G. Thieme, 1965.
3. Walton J. N., Gschwind N., Simpson J. A. : *Neurol.* London, 1956, 19, 224.

Scanned with OKEN Scanner

LHERMITE (boală) : **atrofia vermisului la bătrîni.**

Este o afecțiune neurologică rar întîlnită, determinată de atrofia vermisului cerebelului, care produce un tablou clinic asemănător bolii lui Marie-Foix-Alajouanine. Datorită compresiunii exercitate asupra măduvii spinării se produc următoarele simptome : pareze sau paralizii ale membrelor inferioare, hiperalbuminorahie. Evoluția este lent progresivă.

1. Baker A. B. : *Clinical Neurology*, 2nd ed. Hoeber, 1962.
2. Brain R. : *Clinical Neurology*, 2nd ed. Oxford, 1964.
3. Merritt H. H. : *A textbook of neurology*. Lea and Febiger, 1963.

LHERMITE (boală) : **catalepsia trezirii din somn ; trezirea disociată ; sindromul Lowenfeld-Henneberg (vezi).**

LHERMITE-TRELLES (sindromul lui) : **sindromul arterei cerebeloase superioare ; sindromul lui Guillain-Garcin-Péron fără hemisindromul cerebelos.**

Tulburările ocluzive care se produc la nivelul arterei cerebeloase superioare determină apariția sindromului lui Lhermite-Trelles, caracterizat clinic printr-un hemisindrom cerebelos homolateral, mișcări involuntare puțin ample și puțin ritmate, secuse musculare coreiforme și anestezie încrucișată.

1. Brain R. : *Clinical Neurology*, 2nd ed. Oxford, 1964.
2. Escourolle R., Poirier J. : *Manuel élémentaire de neuropathologie*. Masson C-ie, Paris, 1971.
3. Merritt H. H. : *A textbook of neurology*. 3rd ed. Lea and Febiger, 1963.

LI (boala lui) : **erupția serpiginoasă ; dermamioza migratoare de tăun ; larva migratoare; boala lui Crocker (vezi).**

LIAN-SIGUIER-SARRAZIN (boala lui) (1947) : **lupoeritematoviscerita ; sindromul lui Libman-Sachs (vezi).**

Scanned with OKEN Scanner

LIAN-STUCKI-REY (sindromul lui) : **ictus laringian; apoplexia laringiană Charcot** (*vezi*).

LIBMAN-SACHS (sindromul lui) (1911—1924) : **endocardita verucoasă atipică ; boala lui Libman-Sachs ; boala lui Kaposi-Besnier.**

Endocardita verucoasă atipică Libman-Sachs se întîlnește la circa 33% din cazurile de eritematoviscerită malignă (lupusul eritematos difuz). Histologic, este vorba de alterație progresivă a endoteliului valvular și parietal, care prezintă în unele puncte degenerare hialină, proliferantă, cu depozite de trombocite și fibrină și cu celule rotunde și polinucleare, care constituie formațiuni caracteristice colorabile cu hematoxilină. Este o maladie de colagen. Simptomele principale sînt constituite din febră de tip remitent sau subcontinuu, leziuni cutanate de tip eritematos, de formă discoidală, noduli subcutanați și manifestări hemoragice (purpură sau peteșii), poliartrită subacută, adenopatie generalizată, leziuni de vascularită și diferite leziuni renale. Diagnosticul se pune pe baza leuco- și trombopeniei, anemiei de tip hipocrom, creșterea VSH-ului, hipergamaglobulinemie și apariția fenomenului L.E. (Hargraves, Richmond și Morton).

1. Beretta A. : *Malattie dell'apparato circulatorio.* Ed. Minerva Medica, Torino, 1958.
2. Dubois E. L. : *Lupus Erythematousus.* Blackiston, 1966.
3. Klemperer P. : *Bull. New-York Acad,* Sci. Med., 1947, 23, 581.
4. Klemperer P. : *Ann. Int. Med.,* 1948, 28, 1.
5. Robinson W. D. : *Arthritis and Rheumatism,* 1962, 5, 521.
6. Siegenthaler W. : *Schw. Med. Wschr.,* 1955, 163.

LIBMAN-SACHS (boala lui) : **lupusul eritematos acut diseminat sau lupoviscerita malignă ; lupusul exantematic al lui Kaposi ; lupo-eritemato-viscerita malignă a lui Lian-Siguier-Sarrazin.**

Este o colagenoză care se întîlnește mai frecvent la femeie, în jurul vîrstei de 30 ani, ce debutează fie acut cu febră și dureri articulare, fie progresiv prin slăbire, oboseală și manifestări articulare. Tabloul clinic se caracterizează

Scanned with OKEN Scanner

prin dureri articulare, manifestări cutaneo-mucoase sub formă de edem, apoi de exantem facial de tip eritemato-squamos, pseudoerizipelatos. La nivelul mucoaselor bucale se observă pete purpurice, edem eritematos, ulcerații lineare și herpetiforme. Bolnavii mai prezintă astenie, febră, slăbire și diferite atingeri viscerale ca: endocardita Libman-Sachs, leziuni renale, neurologice și pleuro-pulmonare. Biologic, afecțiunea prezintă o accelerare a VSH-ului, anemie cu leucopenie, hipergamaglobulinemie, reacții serologice false. Se pot pune în evidență celulele lui Hargraves și factorul lui Haserick și a corpilor lui Gros. Evoluția este gravă, boala sfîrșindu-se prin deces. Antipaludicele de sinteză, corticoterapia etc. nu ameliorează decît temporar boala.

1. Dechaume M.: *Précis de stomatologie.* Mason Edit. Paris, 1966.
2. Dubois E. L.: *Lupus erythematousus.* Blackiston, 1966.
3. Farmer C. D., Ferguson R. H.: *M. Clin. North America*, 1966, 50, 1119.
4. Libman E., Sacks B.: *Transat. Ass. Amer. Physicians*, 1923, 38, 46.

LICHTENSTEIN (sindromul lui) (1953): **reticuloza X; reticuloendoteliozele.**

Este o grupare de reticuloze care au ca factor comun un criteriu histologic, însă separate în trei forme nosologice: boala lui Letterer-Siwe, boala lui Hand-Schüller-Christian și granulomul eosinofil. Criteriul comun care unește la un loc aceste reticuloze este o hiperplazie difuză a elementelor reticulohistiocitare, fără noduli, care invadează un singur organ sau numai o parte din acel organ. Etiologia acestor reticuloze este necunoscută. Individualitatea acestor afecțiuni a fost pusă la îndoială și au fost descrise și forme de tranziție.

1. Avery M. E., McAffee I. G., Guild H. Q.: *American Med. J.*, 1957, 22, 636.
2. Jolliffe N.: *Clinical Nutrition*, ed. II, Hoeber, 1962.
3. * * *: *Clinico-pathological survey: histiocytosis X (Schüller-Christian disease).* Medicine, 1963, 42, 119.

Scanned with OKEN Scanner

LICHTENSTEIN-JAFFÉ (sindromul lui) (1940) : **granulomul eosinofil al osului ; granulomul histiocitoeosinofil.**

Granulomul eosinofil este o boală relativ benignă a sistemului reticulohistiocitar. El apare mai frecvent la copii ; există cazuri cînd apariția sa este mai tardivă. Se caracterizează prin leziuni la nivelul scheletului. În măduva oaselor se observă o proliferare a eosinofilelor și a histiocitelor. Uneori, leziunile erodează corticala osoasă, determinînd o creștere a regiunii interesate. De obicei, leziunile sînt solitare ; în unele cazuri ele pot fi multiple. Apar de obicei la nivelul craniului și al oaselor trunchiului. De multe ori, aceste granuloame sînt nedureroase, singura lor manifestare fiind uneori fracturile spontane. Alteori, bolnavii prezintă febră, limfadenopatie, leziuni cutanate, eosinofilie, leucocitoză, infiltrate pulmonare interstițiale sau chiar pleurezii exsudative. La examenul radiologic se constată zone rotunde de rarefacție osoasă. Roentgenoterapia și curetajul osos este o terapeutică utilă și eficientă.

1. Avery M. E., McAffe J. G., Guild H. Q. : *Am. J. Med.*, 1957, 22, 636.
2. Duncan G. G. (editor) : *Diseases of metabolism.* ed. V-a Saunders, 1964.
3. Hsia D. Y.-Y. : *Inborn errors of metabolism.* Year Book, 1966.

LICHTHEIM (sindromul lui) (1887) : **sindromul glosogastro-neuro-anemic ; mieloza funiculară ; sindromul neuroanemic ; scleroza postero-laterală.**

Este o hemopatie gravă ce se caracterizează clinic, în afară de anemie, printr-o serie de simptome generale : paloare, astenie marcată, caşexie și diferite tulburări nervoase : parestezii, semne piramidale, paraplegie. Etiologia sindromului este aceea a anemiei pernicioase : tulburări în resorbția sau utilizarea factorului extrinsec. Din punct de vedere histopatologic se observă următoarele leziuni : degenerescența cordoanelor posterioare și laterale ale măduvii, leziuni cerebrale și leziuni ale nervilor periferici. Evoluția bolii durează aproximativ 2 ani, terminîndu-se cu caşexie și moarte. Deseori, acești bolnavi prezintă diferite tulburări gloso-gastrice. Se mai remarcă,

Scanned with OKEN Scanner

de asemenea, apariția, uneori, a unei stomato-gloso-esofagite intense. Tratamentul constă din administrare de vitamina B_{12} și acid folic.

1. Dechaume M. : *Précis de stomatologie.* Masson C-ie, 1966, Paris.
2. DeGruchy G. C. : *Clinical Hematology in medical practice.* ed. II. edit. Blackwell, 1964.
3. Hegglin R. : *Diagnosticul diferențial al bolilor interne.* Edit. Medicală, Buc. 1969.
4. Wintrobe M. M. : *Clinical Hematology.* ed. V. Lea and Febiger, 1962.

LIDDLE (sindromul) : **sindromul lui Liddle.**

1. Gardner J. D. și colab. : *J. Clin. Investig.*, 1971, 50, 11, p. 2253.

LIÉOU (sindromul lui) : **migrena cervicală ; sindromul lui Barré-Liéou (vezi).**

LIÈVRE (boala lui) (1931) : **osteoza paratiroidiană (hiperparatiroidismul) ; hiperparatiroidia ; boala osoasă a lui Recklinghausen ; osteita fibro-kistică generalizată.**

Este o boală determinată de tulburarea metabolismului calciului și fosforului, întovărășită de o demineralizare osoasă. Boala este determinată de un exces de hormon paratiroidian. Apare mai frecvent la femeie la vîrsta adultă. Etiologia afecțiunii constă dintr-un adenom unic al paratidei, hiperplazie difuză sau cancer (mai rar). Hormonul paratiroidian, în exces, mărește excreția renală a fosfaților prin creșterea filtrației glomerulare sau prin inhibiția reabsorbției tubulare. Acest fapt favorizează deplasarea fosfatului de calciu din oase în sînge și stimulează activitatea osteoclastelor. Tabloul clinic este dominat de tulburările osoase (dureri osoase, tumori cu mieloplaxe, fracturi patologice, osteomalacie și cifoscolioză). Semnele radiologice mai importante sînt : osteoporoza generalizată, tumorile cu mieloplaxe și kistele suflate. În afară de aceste semne se mai descriu : astenie, litiază renală, tulburări digestive, calcificări metastatice și scurtarea intervalului Q-T de pe electrocardiogramă. Prognosticul depinde de precocitatea

Scanned with OKEN Scanner

diagnosticului și a tratamentului. Rezultate bune s-au obținut prin ablația chirurgicală a adenomului.

1. Barnes B. S. A., Cope O. : *J.A.M.A.*, 1961, 178, 556.
2. Bethune J. E. : *GP*, 1963, 4, 114.
3. Goldsmith R. S. : *New England J. Med.* 1966, 274, 676.
4. Thomas W. C., Connor T. B., Morgan H. G. : *New England J. Med.*, 1959, 260, 591.

LIÈVRE (boala lui) (1948) : **spedatrofia.**

Este o afecțiune neurologică, descrisă în 1948, ce se caracterizează prin atrofii diseminate care interesează oasele, mușchii și tegumentele. Aceste atrofii se pot întovărăși de hemiatrofie facială.

1. Adams R. D., Denny-Brown D., Pearson C. M. : *Disease of muscle. A study in pathology.* New York, Harper, 1962.
2. Beckmann R. : *Myopathien.* G. Thieme, Stuttgart, 1965.
3. Brain R. : *Clinical Neurology.* 2nd ed. Oxford, 1964.
4. Walton J. N., Gschwind N., Simpson J. A. : *J. Neurol.* London, 1956, 19, 224.

LIÈVRE-BLOCH-MICHEL (boala lui) (1953) : **diabetul fosfo-glucidic.**

Diabetul fosfo-glucidic este o afecțiune caracterizată printr-o demineralizare osoasă cu fuga fosforului și a glucozei prin tubul renal. Leziunile osoase corespund fie unui rahitism, fie unei osteomalacii sau pur și simplu unei osteoporoze. Fosfatemia este scăzută, iar excreția urinară de acizi aminați nu este crescută. Boala nu este ereditară ; se pare că ar fi vorba de niște leziuni renale dobîndite, care afectează în special tubii proximali, în cadrul unei remanieri parenchimatoase mai generale. Tratamentul constă din administrare de doze adecvate de vitamina D. În urma acestui tratament, leziunile osoase se ameliorează rapid.

1. Debré R., Royer P., Lestradet H. : *Sem. Hôp.* Paris, 1956, 32, 235.

Scanned with OKEN Scanner

2. Lièvre J. A., Bloch-Michel : *Sem. Hôp.* Paris, 1955, 31, 1498.
3. Reubi Fr. : *Néphrologie clinique.* Masson C-ie, 1961.

LIGHTWOOD-BUTLER-ALBRIGHT (sindromul lui) : **acidoza renală hipercloremică.**

Este o tubulodisplazie distală prin deficit enzimatic, care se datorește unui defect de amoniogeneză, a cărei consecință este pierderea de baze fixe (Na, K, Ca), prin eliminarea lor în locul amoniacului. Se crede că această boală s-ar datori unei deficiențe în ceea ce privește reabsorbția de bicarbonați, secreția de acizi sau unei lipse de carboanhidrază tubulară. Afecțiunea se întîlnește la copil între 6—9 ani. Se manifestă clinic prin ataxie, constipație și vărsături. Mai tîrziu, acești copii prezintă întîrziere în creștere, rahitism, distrofie adiposo-genitală, nefrocalcinoză, litiază renală și infecția căilor urinare. Biologic : rezerva alcalină este scăzută, clorurile crescute, K diminuat. Urina are reacție alcalină sau neutră. Vindecarea poate surveni în cîteva luni după tratament cu alcaline.

1. Bader J. Cl. : *La presse méd.*, 1968, 76, 2223.
2. Butler A. M., Wilson J. L., Farber J. : *J. Pediatrics*, 1936, 8, 489.
3. Doxiadis S. A. : *Arch. Dis. Child.* 1952, 27, 409.
4. Fanconi G., Wallgren A. : *Manual de pediatrie.* Edit. Med. Buc. 1965.
5. Kaplan G. : *Sem. Hôp.* Paris, 1968, 44, 939.
6. Lightwood R. : *Arch. Dis. Child.* 1935, 10, 205.
7. Reubi F. : *Néphrologie clinique.* Ed. Masson C-ie, 1961.

LIGHTWOOD (boala lui) (1952) : **hipercalcemia idiopatică pasageră.**

Este o afecțiune ce apare de obicei între a 3-a—6-a lună, la copii hrăniți cu lapte artificial. Se manifestă prin constipație, anorexie, vărsături, oprire în creștere, sete și poliurie, crize febrile, astenie psihică, hipotonie, convulsii sau manifestări paralitice de tip variat. Semne biologice : hipercalcemie (120—180 mg‰), hiperazotemie moderată și pasageră, proteinurie, leucociturie, diminuarea puterii de diluție a urinei.

Scanned with OKEN Scanner

Patogenia hipercalcemiei idiopatice este încă obscură. În această afecțiune, tulburările de mai sus ar fi determinate de diminuarea valențelor acide renale. Ca factori etiologici au fost incriminați : sulfamidoterapia intensă, nefrita interstițială etc.

1. Bader J. Cl. : *La presse méd.*, 1968, 76, 2223–2226.
2. Fanconi G., Wallgren A. : *Manual de pediatrie.* Edit. Med. Buc. 1965.
3. Kaplan G. : *Sem. hôp.* Paris, 1968, 44, 939–940.
4. Reubi F. : *Néphrologie clinique.* Ed. Masson C-ie, Paris, 1961.

LIGHTWOOD-PAYNE (sindromul lui) : **hipercalcemia idiopatică benignă.**

Se datorește unei intoxicații moderate cu vitamina D. După Beureu nu există o deosebire fundamentală între hipercalcemia idiopatică și intoxicația cu vitamina D. Se admite a fi o anomalie genetică comună care apare atît după doze mari cît și după cele fiziologice de vitamina D. Face parte din grupul hipercalcemiilor de origine intestinală.

1. Beuren A. J., Apitz J., Stromer J., Schlange H., Berg W. V., Jorgensen G. : *Mschr. Kinderheilk.*, 1966, 114, 457.
2. Gaudier B., Ponté C., Nuyts J. P., Bonte C., Ryckaewaert Ph., Lacombe A. : *Lille méd.*, 1969, 14, 3, 293–300.

LIGNAC (sindromul lui) : **sindromul Fanconi cu cistinoză ; tezauropatia cistinică ; boala Lignac-Fanconi.**

Este o tubulodisplazie proximală enzimopatică, care se prezintă ca un sindrom Fanconi cu cistinoză. Boala apare în a doua parte a copilăriei, manifestîndu-se clinic prin inapetență, scădere în greutate, sete, poliurie, stări subfebrile și febră. Mai tîrziu apar : osteoporoză, nanism, rahitism, hepato-splenomegalie, depozite de cistină în cristalin și semne de insuficiență renală. Biologic : glicozurie, hiperaminoacidurie, hiperfosfaturie, albuminurie, urini alcaline cu hiperamoniurie. În

Scanned with OKEN Scanner

sînge: **hipofosfatemie, scăderea bicarbonaților și a potasiului, hipercolesterolemie și uneori, hipoglicemie. Prognostic sumbru.**

1. Bradley S. E.: *Amer. J. Med.* 1956, 20, 448.
2. Darmady E. M., Stranack F.: *Proc. Soc. Roy. Med.*, 1955, p. 781.
3. Fanconi G., Wallgren A.: *Manual de pediatrie.* Edit. Med. Buc. 1965.
4. Lignac G. O. E.: *Arch. Klin. Med.*, 1924, 145, 139.
5. Reubi F.: *Néphrologie clinique.* Masson C-ie, 1961.

LIGNAC-FANCONI (sindromul lui): **perturbare ereditară de tip recesiv a metabolismului acizilor aminați din cauza unei perturbări a mecanismului de desaminare; boala lui Abderhalden-Fanconi; sindromul lui Fanconi-De Toni-Debré; sindromul lui Lignac (vezi).**

LIMB-GIRDLE (sindromul lui): **musculodistrofia ereditară cu transmitere recesiv autosomală.**

Este o formă clinică de musculodistrofie ereditară cu mod de transmitere recesiv autosomală. Se caracterizează printr-o slăbire progresivă, cu atrofia ulterioară a unor grupe musculare, mai întîi a celor de la rădăcina membrelor și apoi și în alte părți. Atingerea este bilaterală și simetrică. Cauza bolii este necunoscută; nu se observă leziuni la nivelul sistemului nervos central și periferic. Boala își face apariția în copilărie și adolescență prin diminuarea forței musculare, contracturi și diminuarea reflexelor osteo-tendinoase și creatinurie. Prognostic sever.

1. Adams R. D., Denny-Brown D., Pearson C. M.: *Disease of muscle. A study in pathology.* New York, Harper, 1962.
2. Beckmann R.: *Myopathien.* Stuttgart, G, Thieme, 1965.
3. Brain R.: *Clinical Neurology,* 2nd ed. Hoeber-Oxford, 1964.
4. Walton J. N., Gschwind N., Simpson J. A.: *J. Neurol.* London, 1956, 19, 224.

Scanned with OKEN Scanner

LINDAU (boala lui) (1926): **angiomatoza retino-cerebrală; boala lui Hippel-Lindau (vezi).**

Ca şi boala lui Hippel-Lindau, această afecţiune face parte din grupul facomatozelor, manifestîndu-se prin malformaţii congenitale ce interesează pielea şi sistemul nervos, avînd deseori şi un caracter ereditar. În cazul bolii lui Lindau, în afară de tulburările existente în cadrul bolii lui Hippel-Lindau, se mai întîlnesc malformaţii chistice ale pancreasului, a rinichiului şi diferite angioame hepatice.

1. Fanconi G., Wallgren A.: *Manual de pediatrie.* Edit. Medicală, Buc. 1965.
2. Fattorusso V., Ritter O.: *Vademecum clinique.* Edit. Masson C-ie, 1963.
3. Hegglin R.: *Diagnosticul diferenţial al bolilor interne.* Editura Medicală, Buc. 1969.

LIPSCHÜTZ (boala lui) (1923): **ulcus acut vulvar; aftoza vulvei.**

Este o afecţiune ce se întîlneşte la fetiţe, manifestîndu-se clinic prin apariţia la nivelul organelor genitale externe, a unor ulceraţii cu caracter polimorf (necrotice, herpetiforme sau de aspectul celor din bolile venerice). Nu se remarcă existenţa unor adenopatii regionale. În ceea ce priveşte etiologia, se crede că boala reprezintă unul dintre simptomele aftozei generalizate Toraine (infecţie virotică), iar bacilul crassus ce se izolează de la nivelul ulceraţiilor n-ar reprezenta decît o floră secundară. Prezenţa unor afte la nivelul cavităţii bucale şi în alte regiuni ale corpului pledează pentru această ipoteză. Evoluţia bolii este relativ scurtă: de la cîteva zile la cîteva săptămîni.

1. Andrews G. C., Domonkos A.: *Diseases of the skin.* Saunders, 1963.
2. Martius H.: *Lehrbuch der Gynekologie,* Stuttgart, 1956.
3. Romanowa J.: *Przegl. Dermat.* 1930, 86.
4. Rook A., Wilkinson D. S., Ebling F. J. G.: *Textbook of dermatology.* Blackwell, Oxford, 1968.

LIPSCHÜTZ (boala lui): **eritemul cronic migrator.**

Este o dermatoză papuloasă ce se caracterizează printr-un inel unic, uşor ridicat, roş-clar,

Scanned with OKEN Scanner

nescuamos, care se întinde rapid luînd o dezvoltare considerabilă. Acest element eruptiv se extinde în tot cursul bolii, care durează cîteva luni. Eritemul migrator se pare că are o etiologie parazitară, deoarece de cele mai multe ori se găsesc urmele unei înțepături de insecte.

1. Andrews G. C., Domonkos A. : *Diseases of the skin.* W. B. Saunders, 1963.
2. Degos R., Lortat-Jacob E. : *La dermatologie.* Maloine edit. 1956.
3. Rook A., Wilkinson D. S., Ebling F. J. G. : *Textbook of dermatology.* Blackwell, Oxford, 1968.

LISI (sindromul lui) : **nevii kistici polisebacei ; kisturile cutanate foliculare multiple Boselini ; boala polikistică, sebacee ereditară Pringle (vezi).**

LISSAUER (boală) : **paralizia lui Lissauer.**

Este o formă clinică de paralizie generală progresivă (boala lui Bayle ; meningoencefalita sifilitică difuză ; demența paralitică ; paralizia progresivă) în tabloul căreia predomină semnele neurologice de focar (afazie, apraxie, hemiplegie). Se manifestă clinic prin crize tranzitorii de convulsii. Histopatologic se constată leziuni ale nevrogliei cu spongioză accentuată, dispuse simetric, mai ales în regiunile temporală și parietală. Evoluție, prognostic și tratament ca și în paralizia generală progresivă.

1. Curtis A. C. : *J.A.M.A.*, 1963, 186, 46.
2. Kampmeier R. H. : *M. Clin. North Amer.*, 1964, 48, 667.
3. Koch R. A. : *J. Am. Geriartrics* Soc., 1964, 12, 255.
4. Thomas E. W. : *M. Clin. North America*, 1964, 48, 699.

LITTLE (boala lui) (1865) : **diplegia spastică infantilă ; diplegia crurală ; paraplegia spasmodică congenitală.**

Boala lui Little face parte din grupul encefalopatiilor, afecțiuni care sînt determinate de leziuni ce au atins creierul în timpul vieții intrauterine, la naștere sau în primii ani ai vieții. Factorii etiologici esențiali ai bolii sînt hemoragii sau anoxia cerebrală din timpul vieții ute-

Scanned with OKEN Scanner

rine sau din timpul naşterii. Boala se caracterizează clinic prin pareze spastice ale ambelor membre inferioare cu participarea redusă a celor superioare (paraplegie). Membrele inferioare sînt întinse şi încrucişate datorită contracturii adductorilor, iar picioarele în poziţie de stat pe vîrfuri. În repaosul complet, extremităţile sînt moi; în timpul mişcărilor active începe contractura. Există o hiperreflexie tendinoasă cu clonusul piciorului şi semnul lui Babinski bilateral. Deficitul motor se întovărăşeşte de o subdezvoltare intelectuală, tulburări trofice şi deformaţii articulare. Tratamentul chirurgical, ortopedic şi gimnastica medicală pot ameliora simptomatologia bolii.

1. Baker A. B.: *Clinical Neurology*, 2nd ed. Hoeber, 1962.
2. Fanconi G., Wallgren A.: *Manual de pediatrie*. Edit. Medicală, Buc. 1965.
3. Kreindler A. şi colab.: *Neurologia* vol. I–II. Edit. Medicală, Buc. 1957.
4. Stevenson L. (in Russell Cecil): *A Textbook of Medicine*. Saunders, 1955.
5. Tredgold A. F.: *A textbook of mental deficiences*. W. Wood Comp., 1948.

LITTLE (sindromul lui): **eritematoidul lui Little; boala lui Arning (vezi).**

LOBSTEIN (boala lui): **osteopsatiroza; boala lui Lobstein-Porak-Durante; fragilitatea esenţială a oaselor; osteomalacia congenitală; osteogeneza imperfectă tardivă.**

Boala lui Lobstein reprezintă forma tardivă a displaziei periostale sau a maladiei lui Appert (omul de sticlă). Se caracterizează clinic prin triada simptomatologică: scleroticele albastre, surditate şi fragilitate osoasă. La aceste tulburări mai pot fi întîlnite şi leziuni dentare, comparabile cu acele pe care le dă dentina opalescentă ereditară, cunoscută sub denumirea de dentinogenesis imperfecta (boala lui Vrolik). Deşi nu a putut fi dovedit cu certitudine, se poate crede totuşi că modul de transmisie a bolii ar fi recesiv autosomic. Evoluţia este lentă. Nume-

Scanned with OKEN Scanner

roase fracturi complică existența bolnavilor, care pot totuși să ducă o existență normală pînă la o vîrstă relativ lungă. Nu are tratament.

1. Dechaume M. : *Précis de stomatologie.* Edit. Masson C-ie, Paris, 1966.
2. Durham R. : *Encyclopedia of medical syndromes.* New York, 1960.
3. Fauré C. : *Maladies osseuses constitutionnelles.* Exp. Sci. Franc. 1966.
4. Fevre M. : *Chirurgie infantile et orthopédie.* Flammarion, Paris, 1967.
5. Russu G., Ilarion F., Botez T. : *Comunicare U.S.S.M., secț. interne,* 3/VII, 1951.

LOEBLOWITZ (sindromul lui) : **ulcerul nevrotic al mucoasei bucale ; stomatita nevrotică cronică Jacobi.**

Este o afecțiune determinată de o infecție cu virus asemănător herpesului obișnuit (herpes simplex). Se manifestă clinic prin apariția unor afte recidivante la nivelul mucoasei cavității bucale. Evoluția aftelor este foarte ușoară. Ele dispar, de obicei, în decurs de o săptămînă. Caracteristica lor este că recidivează rapid.

1. Dechaume M. : *Précis de stomatologie.* Ed. Masson C-ie, Paris, 1966.
2. Degos R., Lortat-Jacob E. : *La dermatologie.* Maloine, Paris, 1956.
3. Müller O. : *Zbl. Haut Geschlechtskr.,* 1939, 66, 485.
4. Rook A., Wilkinson D. S., Ebling F. J. G. : *Textbook of Dermatology,* Blackwell, Oxford, 1968.

LOEFFLER (sindromul lui) (1932) : **infiltratul pulmonar eosinofil ; pneumopatia eosinofilică.**

Este o condensare pulmonară fugace, întovărășită de o eosinofilie sanguină și în spută. Agentul cauzal cel mai frecvent incriminat este ascaris lumbricoides, mai rar ankilostoma, trichina și entamoeba disenteriae. Histopatologic, sindromul se caracterizează printr-o infiltrație a pulmonului cu celule eosinofile, plasmocite și celule gigante. Simptomele clinice sînt uneori foarte palide, alteori, se traduc sub formă de ușoară indispoziție, durere pleurală și tuse. Evoluția durează, de obicei, 10 zile. Infiltratul poate apărea

Scanned with OKEN Scanner

succesiv în diferite locuri, fiind vorba de o reacție alergică la larvele de ascarizi care ajung la plămîni. Semnele radiologice sînt foarte polimorfe: opacefieri de mărimi și densități variabile, omogene, izolate sau multiple, care dispar în 4—8 zile. Tratamentul este simptomatic.

1. Bourgeois P.: *Maladies de l'appareil respiratoire.* Flammarion, 1965.
2. Bruckner I., Anastasatu C.: *Pneumologie.* Edit. Med. Buc. 1965.
3. Divertie M. B., Olsen A. M.: *Dis. Chest.* 1960, 37, 340.
4. Dutz H., Kleinsorge H., Schultz F. H.: *Diagnose und Differentialdiagnose innerer Krankheiten.* Veb. G. Fischer Verlag, Iena, 1969.
5. Berry K. M. A., Sellors T. H.: *Chest diseases.* Butterwhorthes, London, 19, 1963.

LOEFFLER (boală) (1936): **endocardita parietală fibroplastică; endomiocardita necrozantă africană; fibroelastoza endocardului; endocardita constrictivă; inflamația parietală a endocardului cu eosinofilie.**

Este o boală rară, care atinge de obicei sugarul, fiind excepțional întîlnită la adultul tînăr. Se caracterizează printr-o scleroză a endocardului cu etiologie necunoscută, care duce la insuficiență cardiacă. Din punct de vedere histopatologic, se caracterizează printr-o scleroză a endocardului, limitată la cordul stîng. Adeseori, sînt interesate și valvulele. Se manifestă clinic printr-o insuficiență cardiacă uneori acută, alteori, din contra, cronică. Silueta cardiovasculară și electrocardiograma prezintă semne de hipertrofie ventriculară stîngă. În sînge se observă o eosinofilie importantă. Prognosticul este în general, fatal. Tratamentul este numai simptomatic. Corticoterapia poate ameliora întrucîtva boala.

1. Friedberg C.: *Diseases of the heart.* 3rd ed. Saunders, 1966.
2. Loeffler W.: *Schweiz. Med. Wschr.* 1936, 66, 817.
3. White P. D.: *Heart Diseases.* MacMillan Comp., N. Y., 1956.
4. Wood P.: *Diseases of the heart and circulation.* 2nd ed. Lippincott, 1956.

Scanned with OKEN Scanner

LOEFGREN (sindromul lui) : **eritemul nodos sarcoidozic.**

Eritemul nodos poate fi manifestarea inițială a unei sarcoidoze, manifestîndu-se ca și eritemul nodos obișnuit prin febră, angină și prinderi articulare. În plus, se constată deseori adenopatii hilare bilaterale și în 80% din cazuri, reacția la tuberculină negativă. În formele acestea (sarcoidosice) lipsesc febra, angina și artralgiile. Natura sarcoidozică a sindromului este precizată de biopsie și de reacția lui Kweim. Se crede că boala ar fi determinată de o infecție bacteriană, virală sau chiar de o simplă reacție alergică. De obicei, evoluția bolii este favorabilă ; în acest caz tratamentul cu corticosteroizi nu are nici o influență deosebită.

1. Brocard H. : *Rev. Prat.* 1971, XXI, 3, 339.
2. Gietka J. : *Pol. Tyg. Lek.*, 1958.
3. Hegglin R. : *Diagnosticul diferențial al bolilor interne.* Edit. Medicală, Buc. 1969.

LÖHLEIN (boală) : **nefrita lui Löhlein ; nefrita embolică ; glomerulonefrita trombocapilaritică.**

Nefrita lui Löhlein reprezintă nefropatia andocarditei bacteriene (septice) subacute. Histopatologic, în forma parcelară, benignă, discretă se remarcă focare de degenerescență fibrinoidă a colagenului, limitate la 1—2 segmente glomerulare. Aceste focare sînt constituite din cîteva capilare necrozate și înglobate într-o masă hialină. Tabloul clinic este șters și estompat de boala de bază. Primele simptome și cele mai caracteristice sînt hematuria microscopică și albuminuria moderată. Regresiunea sau progresiunea simptomelor renale depind de evoluția endocarditei septice.

1. Allen A. C. : *The kidney.* Stratton, N. Y., 1951.
2. Dodge W. F., Travis L. B. : *Texas Rep. Biol. Med.*, 1964, 22, 661.
3. Fromment R., Perrin A., Thivolet J. : *J d'urol.*, 1957, 63, 178.
4. Reubi F. : *Néfrologie clinique.* Ed. Masson C-ie, Paris, 1961.

LOEPER-BAUMANN (sindromul lui) (1942) : **insuficiența hipofizară.**

Scanned with OKEN Scanner

Este un sindrom de insuficiență pluriglandulară, determinată de către un panhipopituitarism anterior. Insuficiența hipofizară se manifestă prin semne de insuficiență secundară a glandelor „țintе": gonadele, tiroida și corticosuprarenala. Boala poate apare la orice vîrstă. Tabloul clinic este foarte diferit. El se traduce de obicei printr-o atonie a fibrei netede a viscerelor și a pereților vasculari, atonia tubului digestiv, hipotensiune arterială și leiastenie. Prognosticul depinde de etiologie. Prelungirea vieții poate fi posibilă dacă sînt tratate cît mai precoce și cît mai activ stările de stress (inaniția, infecțiile sau traumatismele).

1. Bauer H. G.: *J. Clin. Endocrinol.*, 1954, 14, 13, 31.
2. Friesen H., Astwood E. B.: *New England J. Med.* 1965, 272, 1216.
3. Hunter W. M., Greenwood F. C.: *Brit. Med. J.*, 1964, 5386, 804.
4. Williams E.: *Brit. Med. J.*, 1958, 2, 190.

LOEHR-KINDBERG (sindromul lui) (1940): **sindromul Loehr-Kindberg.**

Este un sindrom respirator descris în 1940, care se manifestă clinic printr-un infiltrat pulmonar, întovărășit de leucocitoză și eosinofilie sanguină importantă, transpirații profuze și febră. Din punct de vedere radiologic, se constată existența unei condensări parenchimatoase pulmonare și o reacție lichidiană discretă pleurală. Uneori febra are caracter septic. Prognosticul este favorabil; atît fenomenele pulmonare cît și cele pleurale evoluează spre vindecare în 8—15 zile.

1. Bourgeois P.: *Maladies de l'appareil respiratoire.* Flammarion, Paris.
2. Divertie M. B., Olsen A. M.: *Dis Chest.* 1960, 37, 340.
3. Kindberg L., Adida P., Rosenthal L.: *Presse méd.* 1940, 48, 277.
4. Reeder W. H., Goodreich B. E.: *Ann. Int. Med.*, 1952, 36, 1217.

LOEWNETHAL (sindromul lui): **purpura prurigi-noasă.**

Scanned with OKEN Scanner

Este o afecțiune cu etiologie necunoscută care se manifestă clinic printr-un prurit foarte important și tenace, neînsoțit de modificări inflamatorii la nivelul epiteliului. Se crede că acest prurit ar fi determinat de acțiunea excitantă pe care o exercită depunerea de hemosiderină la nivelul tegumentelor. Se crede, de asemenea, că rol important l-ar juca și factorii nervoși.

1. Andrews G. C., Domonkos A. : *Diseases of the skin.* Saunders, 1963.
2. Degos R., Lortat-Jacob E. : *La dermatologie.* Maloine, Paris, 1956.
3. Rook A., Wilkinson D. S., Ebling F. J. G. : *Textbook of dermatology.* Blackwell, Oxford, 1968.

LOOSER-MILKMAN (sindromul lui) (1934) : **osteopatia dureroasă cu pseudofracturi.**

Este o formă aparte de osteomalacie care apare mai frecvent în perioadele de restricție alimentară și care se deosebește de osteomalacia clasică, mai ales prin semnele radiologice pe care le prezintă. La nivelul ramurilor ischio-pubiene a colului femural, a coastelor și omoplaților se observă fante lineare simetrice. În stadiul inițial există o simplă ancoșă laterală a corticalei; mai tîrziu se vede o fantă rectilinie în Z sau în Y, fără deplasare, calos sau încălecare. Se pare că sînt fracturi parțiale cu umplerea interstițiului cu o matrice elaborată de către osteoblaste, însă a cărei calcificare este defectuoasă din cauza tulburării humorale.

1. Gardner D. L. : *Pathology of the connective Tissue Disease.* Williams and Wilkins. 1965.
2. Kampmeier R. H. : *Arch. Int. Med.*, 1960, 106, 743.
3. Manowski Casimir : *Contribution à l'étude de l'ostéomalacie à propos d'un cas de syndrome de Looser-Milkman.* Thèse de médecine. Lille, 1970.

LORAIN-LEVI (sindromul lui) : **panhipopituitarism prepubertar ; nanism hipofizar.**

Este produs de obicei de un craniofaringiom și se caracterizează printr-un nanism armonios, determinat de o carență de hormon somatotrop, însoțit de semne de insuficiență pluriglandulară. Semnele de insuficiență genitală sînt de obicei

Scanned with OKEN Scanner

mai pronunțate decît cele de insuficiență cortico-suprarenală sau tiroidiană. Numai în mod excepțional, acest sindrom (nanismul) este izolat. El se deosebește de nanismul constituțional prin insuficiența genitală, de cretinism prin absența tulburărilor intelectuale și de acondroplastie prin armonia nanismului său. Diagnosticul se bazează prin proba cu ACTH, care stimulează suprarenala și tireostimulina asupra tiroidei.

1. Bauer H. G. : *J. Clin. Endocrinol.*, 1954, 14, 13–31.
2. Brasel J. A. și colab. : *Am. J. Med.* 1965, 38, 484.
3. Friesen H., Astwood E. B. : *New England J. Med.*, 1965, 272, 1216.
4. Wilkins L. : *Endocrine Disorders in Childhood and Adolescence.* Springfield. Ch. Thomas, 1950.

LOUIS (boală) : **angina ulceroasă.**

Este o angină care însoțește de obicei formele clinice grave de febră tifoidă, mai ales în septenarul al 3-lea și al 4-lea, datorită unei suprainfecții bacteriene. Boala se manifestă clinic prin ulcerații rotunde mari, localizate mai ales la nivelul faringelui inferior sau a laringelui. Mai tîrziu, de la aceste puncte de plecare pot apărea abcese retrofaringiene, retroamigdaliene sau laringiene. Evoluția este foarte severă. Tratamentul constă din administrare de antibiotice.

1. Bennett I. L., Hook W. : *Am. Rev. Med.* 1959, 10, 1.
2. Boies L. R. : *Fundamentals of otolaryngology.* 3rd ed. Saunders, 1959.
3. Lederer F. L. : *Diseases of the ear, nose and throat.* ed. 6-a. Davis, 1952.
4. Woodward T. E., Smadel J. E., Parker R. T. : *M. Clin. North America*, 1954, 38, 577.

LOUIS-BAR (boală) : **ataxia telangiectazică.**

Este o afecțiune neurologică în care atingerea cerebeloasă este precedată de telangiectazii oculare și cutanate, la care se adaugă în plus o întîrziere staturo-ponderală și psihomotorie. Se datorește unui deficit de IgA- globuline. Boala intră în grupul atrofiilor cerebeloase primare. Lezio-

Scanned with OKEN Scanner

narea scoarței cerebeloase se întovărășește deseori de degenerescența secundară a unor formații anatomice.

1. Arthuis M. : *L'ataxie télangiectasie.* La med. infant., 1968, 75, 205–213.
2. Escourolle R., Poirier J. : *Manuel élémentaire de neuropathologie.* Masson C-ie, Paris, 1971.
3. Merritt H. H. : *A textbook of neurology,* 3rd ed., Lea and Febiger, 1963.
4. Louis Bar D. : *Confin. neurol* (Basel), 1941, 4, 32.

LOUTIT (boala lui) (1946) : **anemia hemolitică.**

Este o formă clinică de anemie hemolitică dobîndită, caracterizată printr-o evoluție lent progresivă și neînsoțită de crize. Etiologia bolii este necunoscută, iar forma simptomatică a ei se observă în mielomul multiplu, icterul de inoculare și boala lui Besnier-Boeck-Schaumann. Se manifestă prin tegumente colorate în galben-ciros, normobilirubinemie și splenomegalie. Viteza de sedimentare a hematiilor este accelerată. Testul Coombs este pozitiv. În sînge, se observă sferoși reticulocitoză. Eritrocitele bolnavului transfuzate unui individ sănătos prezintă o durată de viață normală ; în schimb, cele ale unui individ normal introduse în sîngele bolnavului sînt distruse.

1. Dacie J. V. : *Brit. Med. J.,* 1962, 2, 429.
2. Dacie J. V. : *Am. J. Med.,* 1955, 18, 810.
3. Loutit F. J. : *J. Path. Bact.,* 1956, 8, 711.
4. Young L. E. : *Am. J. Med.* 1955, 18, 486.

LOWE (sindromul lui) (1952) : **sindromul oculo-cerebro-renal ; sindromul Lowe-Bickel.**

Lowe-Terrey și McLachlan descriu un sindrom în 1952, care se datorește unei insuficiențe tubulare proximale în ceea ce privește reabsorbția tubulară proximală de glucoză, fosfați și aminoacizi, întovărășită de o acidoză renală hipercloremică, determinată de o deficiență în reabsorbția bicarbonaților. Boala apare la copii și se manifestă prin hipotonie musculară, rahitism, febră intermitentă, cataractă, glaucom și tulburări renale (proteinemie, hiperpiruvicemie, glicozuri). Ereditatea în această boală este de tip recesiv legată de sex ; se îmbolnăvesc doar bă-

Scanned with OKEN Scanner

ieții. Aceștia sînt mici de statură, întîrziați în dezvoltarea psihică, musculatura hipotonă, reflexele sînt abolite, iar în sînge acidoză (renală cronică). Există o hipersensibilitate față de ornitină în metabolismul intermediar. Testul de încărcare cu ornitină este pozitiv chiar și la heterozigoții sănătoși (Waisman și colab.).

1. Debré R., Royer P., Lestradet H. : *Sem. hôp.* Paris, 1956, 32, 235.
2. Fanconi G., Wallgren A. : *Manual de pediatrie.* Edit. Medicală Buc. 1965.
3. Lowe C. U., Terrey M., McLachlan E. A. : *Amer. J. Dis. Child.* 1952, 83, 164.
4. Reubi F. : *Néphrologie clinique.* Edit. Masson C-ie, Paris, 1961.
5. Schoen E. J. : *Am. J. Med.* 1959, 27, 781.

LOWE-BICKEL (sindromul lui) : **sindromul oculo-cerebro-renal ; sindromul Lowe** (vezi).

LÖWEN (boală) : **condromalacia rotulei.**

Este o boală ce se întîlnește, de obicei, la tineri (soldați tineri, sportivi, parchetari, pavagii, etc.). Se datorește unei degenerări a cartilagiului retrorotulian. Se crede c-ar fi produs de microtraumatisme repetate. Se manifestă clinic printr-o ușoară impotență funcțională. În timpul mobilizării articulației genunchiului, se percepe un zgomot caracteristic.

1. Cosăcescu A. : *Afecțiuni osoase.* Edit. Welther, Sibiu, 1948.
2. Fevre M. : *Chirurgie infantile et orthopédie.* Flammarion, Paris, 1967.
3. Ombredanne L. : *Précis de chirurgie infantile.* Paris, 1949.

LOWRY-SCHUMAN (boala lui) (1956) : **boala lucrătorilor din silozuri.**

Este o boală respiratorie profesională datorită inhalării de gaze toxice. Aceste gaze toxice iau naștere în cursul proceselor de fermentare și constau probabil din dioxid și peroxid de azot. În primul stadiu care survine după inhalarea de gaze toxice, boala se prezintă ca un edem acut al pulmonului ; ulterior, după 2—3 săptămîni,

Scanned with OKEN Scanner

apare o bronșită febrilă cu dispnee progresivă și imagine radiologică de infiltrate miliare și hiperleucocitoză sanguină. Histopatologic : în primul stadiu edem al pulmonului, ulterior o bronșiolită obliterantă. Prognosticul este rezervat, de multe ori fatal. Tratamentul constă din scoaterea din mediu toxic și aplicare de terapie simptomatică.

1. Donoghue F. E., Schmidt H. W. : *Med. Clin. North America*, 1964, 48, 903.
2. Durham R. : *Encyclopedia of medical syndromes.* New York, 1960.
3. Emanuel D. A. și colab. : *Am. J. Med.*, 1964, 37, 392.
4. Symposium : Farmer's lung (Chairman : P. A. Brown) : *New York J. Med.*, 1965, 65, 3013.

LUBARSCH (boala lui) : **amiloidoza sistematizată tip Lubarsch ; boala lui Lubarsch-Pick.**

Se manifestă din punct de vedere dermatologic prin macroglosie, papule, peteșii și echimoze. La acestea se asociază numeroase tulburări generale, musculare și viscerale grave, care obligă la căutarea unui mielom multiplu. Diagnosticul se pune pe baza existenței în cupele congelate și colorate cu violet de Paris a infiltratului amiloid. În această boală intră următoarele entități clinice : amiloidoza cutanată (omul portocaliu al lui Gougerot), amiloidoza cardiacă, renală și musculară și boala cu plasmocite.

1. Degos R., Lortat-Jacob E. : *La dermatologie.* Edit. Maloine, 1956.
2. Hombourger P. : *Nomenclature des maladies et opérations à noms propres.* Ed. Lab. Delalande-Courbevoie, 1963.
3. Rook A., Wilkinson D. S., Ebling F. J. G. : *Textbook of Dermatology.* Blackwell, Oxford, 1968.

LUBARSCH-PICK (boala lui) : **amiloidoza tip Lubarsch-Pick ; boala lui Lubarsch (vezi).**

LUBS (sindromul lui) : **hipogonadismul primar.**

Hipogonadismul sau insuficiența testiculară primară se caracterizează printr-o atingere predominantă și primitivă a funcției endocriniene a

Scanned with OKEN Scanner

testiculului. Această funcție este asigurată de celulele interstițiale sau celulele lui Leidig. În această formă, deseori, spermatogeneza este afectată. În sindromul Lubs, activitatea antehipofizei este normală sau chiar mărită, deoarece gonadostimulinele nu sînt frînate de către androgeni. Sindromul apare în următoarele circumstanțe: agenezie testiculară, orhite, iradiere cu raze X, traumatisme, exsereză chirurgicală și sindromul Klinefelter. Simptomatologia clinică depinde de perioada de instalare a sindromului. În insuficiența testiculară prepubertară se constată o absență a manifestărilor clinice specifice pubertății: dezvoltarea penisului, a scrotului, prostatei, testiculelor, lipsa pilozității și a libidoului. Se observă, de asemenea, o creștere în lungime a oaselor datorită persistenței anormale a cartilajelor de conjugare. În insuficiența testiculară postpubertară, aceste manifestări sînt mai puțin importante. Tratamentul constă din administrare de medicamente de substituție și de stimularea gonadostimulinelor.

1. Bowen P. și colab.: *Ann. Int. Med.* 1965, 62, 252.
2. Gilbert-Dreyfus, Schaison G.: *Rev. Prat.*, 1971, t. XXI, 2, 175–197.
3. Howard P. P. și colab.: *J. Clin. Endocrinol.*, 1950, 10, 121.
4. Wershub L. P.: *Fertil and Steril*, 1964, 15, 9.

LUCIANI-WENCKEBACH (sindromul lui): **perioadele lui Wenckebach; alungirea progresivă a intervalului P—R.**

Este un tip de bloc atrio-ventricular incomplet care se caracterizează prin aceea că intervalul P-R nu este fix, ci crește la fiecare revoluție cardiacă pînă cînd o revoluție cardiacă rămîne incompletă. Acest fapt se produce în urma lipsei de răspuns ventricular la excitația auriculară. Clinic, această lipsă de contracție ventriculară dă o intermitență a pulsului și a zgomotelor cardiace. Fenomenul de mai sus este periodic și se repetă la infinit. Electrocardiografic se observă că intervalul P-R crește progresiv pînă la o valoare cînd unda P nu mai este urmată de complexul QRST. După aceasta, intervalul revine la normal pentru a se alungi ulterior în cursul re-

Scanned with OKEN Scanner

voluțiilor cardiace următoare. Pe lîngă semnele electrocardiografice care sînt patognomonice și care singure pot pune cu precizie diagnosticul, bolnavii mai pot acuza palpitații. Etiologia sindromului este, în general, aceea a celorlalte blocuri. Se pare că în acest sens, digitala joacă un rol foarte important.

1. Bellet S. : *Clinical Disorders of the Heart Beat.* Lea and Febiger, 1963.
2. Dreyfuss D. S. : *Amer. J. Card.* 1963, 11, 384.
3. Friedberg C. K. : *Progr. Cardiovasc. Dis.* 1960, 2, 319–333.
4. Symposium on cardiac arrhytmias. : *Am. J. Med.* 1964, 37, 665–777.

LUCHERINI-GIACOBINI (boala lui) : **condrodistrofia genotipică.**

Condrodistrofia genotipică este o boală congenitală de origine endocrineană. Se caracterizează clinic, ca și celelalte condrodistrofii congenitale, printr-un nanism cu extremități scurte, cifoză dorso-lombară și trunchi cu dimensiuni normale. Mortalitatea infantilă este destul de crescută. Modul de transmisie ereditar este de tip dominant sau recesiv. Boala se datorește unei absențe de osificare encondrală.

1. Buker R. H., Hugues F. A. jr., Musburn J. D. J. : *Thoracic and Cardiovasc. Surg.*, 1965, 49, 241.
2. Cosăcescu A. : *Afecțiuni osoase.* Edit. Welther. Sibiu, 1948.
3. Fauré C. : *Maladies osseuses constitutionnelles.* Exp. Sci. Franc. 1966.
4. Fevre M. : *Chirurgie infantile et orthopédie.* Flammarion, Paris, 1967.

LUCIEN (boala lui) : **tetania ; boala lui Corvisart** (vezi).

LUCY WILLS (boală) : **anemia de foame.**

Anemia lui Lucy Wills face parte din grupul anemiilor ce se datoresc unei deficiențe de substanțe necesare hematopoezei (substanțe organice, minerale și vitamine). Anemia de foame a lui Lucy Wills este o formă clinică de anemie întîlnită de obicei în India și se datorește unei carențe de

Scanned with OKEN Scanner

protide și de vitamine din grupul B. Boala evoluează favorabil după administrare de drojdie de bere autolizată, extracte de ficat, acid folic sau de vitamina B_{12}.

1. Herbert V.: *Med. Clin. North America*, 1962, 46, 1365.
2. Herbert V.: *The megaloblastic anemias*. Grune and Stratton, 1959.
3. Whitby L. E., Britoon C. J.: *Disorders of the blood: Diagnosis, Pathology, treatment and technique*. Grune and Stratton, 1963.
4. Wintrobe M. M.: *Clinical hematology*. ed. V-a. Lea and Febiger, 1962.

LUCIANI (sindromul lui): **triada lui Luciani.**

Este un sindrom neurologic ce se caracterizează prin astenie, atonie și tulburări de statică (astazie). El apare, de obicei, după o perioadă inițială de exaltare a contractilității mușchilor extensori. Se deosebește de astazia-abazia din stările de crize histerice, în care bolnavul, care nu are nici un fel de tulburare motorie sau senzitivă, nu poate merge sau să stea în picioare decît ajutat.

1. Baker A. B.: *Clinical Neurology*, 2nd ed. Hoeber, 1962.
2. Brain R.: *Clinical Neurology*. 2nd ed. Oxford, 1964.
3. Wilson S. A. K.: *Neurology*. 2nd ed. Williams and Wilkins, 1955.

LUDWIG (boala lui) (1836): **flegmonul difuz al planșeului bucal; boala lui Gensoul; celulita submaxilară.**

Este o infecție streptococică a țesuturilor planșeului bucal și a regiunii cervicale anterioare. Procesul de celulită difuză și formarea unui abces care invadează rapid regiunea împing limba către cerul gurii, determinînd durere și limitarea mișcărilor ei. Se poate, în același timp, produce și o obstruare a căii aeriene sau o difuzare a infecției în jos spre gît. Boala se însoțește de febră și stare generală alterată. Tratamentul constă din administrare de antibiotice și intervenție chirurgicală.

Scanned with OKEN Scanner

1. Boies L. R. : *Fundamentals of otolaryngology.* 3rd. ed. Saunders, 1959.
2. Coates G. M., Schenck H. P., Miller M. : *Oto-laryngology.* Prior, 1960.
3. Hora J. F. : *Arch. Otolaryngology.*, 1963, 77, 129.
4. Sellstrom L. G. : *Acta oto-laryng.* 1960, 52, 376.

LUNDBERG-WESTERBERG (sindromul lui) : **hemispasmul facial ereditar.**

Afecţiune descrisă mai întîi în 1930 de Hellsing, observată la o familie de suedezi timp de 5 generaţii şi care se caracterizează clinic prin următoarele : hemispasm facial uni- sau bilateral cu deficit muscular, atrofie optică, tulburări ale motilităţii oculare extrinseci fără diplopie, reacţii vestibulare calorice diminuate, neuropatie periferică frustă a membrelor inferioare, reflexe osteo-tendinoase diminuate sau abolite, diminuarea vitezei de conducere a nervilor periferici, picioare boltite şi ulcere trofice ale picioarelor. Debutează în adolescenţă şi are evoluţie progresivă. Etiologia este necunoscută. Răspunde favorabil la terapia cu carbanazepine.

1. Brain R. : *Clinical Neurology.* 2nd ed. Oxford, 1964.
2. Escourolle R., Poirier J. : *Manuel élémentaire de neuropathologie.* Masson, édit. Paris, 1971.
3. Lundberg P. O., Westerberg C. E. : *J. Neurological Science,* 1968, 8, 85–100.

LUST-NELIS (sindromul lui) : **toxicoza acută a sugarului.**

Este o formă clinică foarte gravă de tulburări acute de nutriţie şi digestie ale sugarului, caracterizată prin vărsături, greţuri, diaree, exsicoză, colaps, acidoză şi comă dispeptică. Tratamentul constă din corectarea dezechilibrului hidromineral şi administrare de antibiotice.

1. Fanconi G., Wallgren A. : *Manual de pediatrie.* Edit. Medicală Buc. 1965.
2. Hombourger P. : *Nomenclature des maladies et opérations à noms propres.* Edit. Lab. Delalande-Courbevoie., 1963.
3. Kooh S. W., Metcoff J. : *J. Pediatr.*, 1963, 62, 107–131.
4. Wynn V. : *Metabolism,* 1956, 5, 490.

Scanned with OKEN Scanner

LUTEMBACHER (sindromul lui): **comunicare interauriculară complicată cu stenoză mitrală congenitală sau dobîndită.**

Este o afecțiune foarte rară (5% din cazurile de comunicație interauriculară), ce constă dintr-o comunicare interauriculară complicată de o stenoză mitrală congenitală sau cîștigată. Tabloul clinic este asemănător unei stenoze atipice: cianoză din primele zile ale vieții, hipertrofie ventriculară dreaptă mai pronunțată decît în stenoza mitrală pură, auriculul stîng este relativ mai puțin mărit în timp ce auriculul drept este mult mărit. Cateterismul cardiac arată o comunicare interauriculară și un gradient de presiune între auriculul stîng și ventriculul stîng. Tratamentul chirurgical este singurul mod de corectare a sindromului.

1. Fanconi G., Wallgren A.: *Manual de pediatrie.* Edit. Medicală, Buc. 1965.
2. Friedberg C.: *Diseases of the heart.* 3rd ed. Saunders, 1966.
3. Lutembacher R.: *Arch. Mal. Coeur,* 1916, 9, 237.
4. Metras D. și colab.: *Ann. Chirurg. Thorac. et cardio-vasc.,* 1971, 3, 10.
5. Nadas A. S.: *Pediatric Cardiology.* 2nd ed. Saunders, 1963.
6. Wood P.: *Diseases of the heart and circulation.* Edit. Lippincott, 1956.

LUTZ (sindromul lui): **keratoza foliculară serpiginoasă; elastomul intrapapilar perforant veruciform al lui Miescher; boala lui Lutz-Miescher.**

În timp ce Miescher o consideră ca o entitate nosologică independentă, Kyrle o socotește ca o formă clinică a afecțiunii descrisă de el. Se manifestă ca o dermatoză caracterizată printr-o aglomerare de papule hiperkeratozice, cu aspect de pete și cu creștere periferică progresivă. În boala lui Kyrle nu există o hipertrofie a fibrelor elastice din papilele cutanate și nici zone de necroză, ca în sindromul lui Lutz. Leziunile au loc de predilecție în zona cefei. Ele se organizează într-o dispoziție liniară vermiculată.

1. Degos R., Lortat-Jacob E.: *La dermatologie.* Edit. Maloine, Paris, 1956.

Scanned with OKEN Scanner

2. Marschall J., Lurie H.: *Brit. Med. J. Dermat.*, 1957, 69, 9.
3. Rook A., Wilkinson D. S., Ebling F. J. G.: *Textbook of dermatology*. Blackwell, Oxford, 1968.

LUTZ-MIESCHER (sindromul lui): **keratoza foliculară serpiginoasă; elastomul intrapapilar perforant veruciform al lui Miescher; sindromul lui Lutz (vezi).**

LUTZ-ALMEIDA (boala lui) (1931): **blastomicoza sudamericană.**

Este o micoză granulomatoasă, adesea fatală, caracterizată prin ulcerații ale pielii și mucoaselor și printr-o atingere a ganglionilor limfatici, apoi a viscerelor. Agentul patogen este *blastomyces brasiliensis.* **Leziunea tipică este un ulcer granulos cu mici puncte gălbui și zone albicioase, în care se pune în evidență ciuperca. Boala se întîlnește în Panama, Amazonia, Costa Rica și în Brazilia (Sao Paulo). În forma sa cheloidiană, boala se mai numește și blastomicoza lui Jorge Lobo. Tratamentul cu sulfamide, 4—6 g pe zi, este foarte eficace.**

1. Conant N. F. și colab.: *Manual of clinical mycology*. W. B. Saunders, 1954.
2. Dalldorf G. (editor): *Fungi and fungous diseases*. Thomas, 1962.
3. Smith D. T.: Ann. *Int. Med.* 1949, 31, 463.
4. Stachowsky L. N.: *Arch. Otolaryng.*, 1963, 78, 205.

LYELL (sindromul lui) (1956): **eritrodermia buloasă cu epidermoliză; sindromul lui Debré-Lamy-Lamotte.**

Este o necroliză epidermică toxică asemănătoare bolii lui Ritter, însă mai frecventă la tineri. A fost descrisă în 1939 de Debré-Lamy-Lamotte și apoi de Lyell în 1956. Se caracterizează printr-o necroză epidermică care respectă dermul, antrenînd o decolare subepidermică întinsă. Se localizează pe mucoase și piele. Boala apare brutal după absorbție medicamentoasă (antibiotice, sulfamide, fenilbutazonă, prometazină etc.). Evoluția este cel mai adesea mortală; uneori se vindecă. Se crede că intoleranța medicamentoasă este de origine genetică.

Scanned with OKEN Scanner

1. Dechaume M. : *Précis de stomatologie*. Edit. Masson C-ie, Paris, 1966.
2. Lyell A., Dick H. M., Alexander J. O. D. : *Lancet*, 1969, 1, 787–790.
3. Kriwoscheyew B. N. și colab. : *Klin. Mediț.* Moskva, 1972, 50, 6, 126.
4. Mardejew K. S. : *Klin. Mediținа*, 1973, 51, 6, 138.
5. Samuels M. J. : *Brit. J. Dermat.*, 1967, 79, 672–677.
6. Burdea M., Trosc V., Ițicovici J. : *Pediatria*, București, 1969, 2, 143.

LYNCH (boală) : **keratodermatita hiperestrogenică palmară și plantară ; boala lui Haxthausen** (vezi).

Scanned with OKEN Scanner

M

MABRY (boala lui) : **distrofia musculară progresivă benignă.**

Este o distrofie musculară, cu evoluție benignă și lentă, care nu reprezintă de fapt decît o formă clinică a bolii lui Duchenne (distrofia musculară progresivă infantilă). Din punct de vedere clinic, boala se caracterizează prin atrofii musculare ale membrelor, lordoză, greutate în mers, tulburări respiratorii, întîrzieri în dezvoltarea intelectului și alte tulburări somatice. Transmisiunea este ereditară, recesivă, legată de sex.

1. Adams R. D., Denny Brown D., Pearson C. M. : *Disease of muscle. A study in pathology.* Harper, N. Y., 1962.
2. Beckmann R. : *Myopathien.* G. Thieme, Stuttgart, 1965.
3. Dubois A. : *Lille Méd.*, 1971, 16, 1160–1177.
4. Lamy M., Gronchy J. de : *J. Génét. Hum.*, 1954, 3, 219.
5. Mabry C. C., Roeckel I. E., Munich R. L., Robertson D. : *New England J. Med.* 1965, 273, 1062.

Scanned with OKEN Scanner

Mac ARDLE (boala lui): **glicogenoza tip Cori 5; glicogenoza tip Cori 5 a lui Mac Ardle-Schmid-Pearson (vezi).**

Mac ARDLE-SCHMID-PEARSON (boala lui): **glicogenoza tip Cori 5; boala lui McArdle.**

Este o glicogenoză musculară, determinată de un deficit în fosforilaza musculară. Este o boală foarte rară. Are un caracter genetic ereditar, cu transmisie de tip autosomic recesiv. Tabloul clinic este dominat de o miopatie importantă, întovărășită de o slăbiciune musculară, contracturi și mialgii de efort. În timpul efortului, bolnavii pot prezenta, de asemenea, o tahicardie pronunțată. Din punct de vedere patogenic, boala se produce în urma unui deficit de fosforilază, care împiedică transformarea glicogenului din mușchi, în glucoză. Tratamentul constă în limitarea exercițiului fizic și regim adecvat. Injectarea glucagonului intramuscular de 3 ori pe zi poate avea oarecare valoare terapeutică.

1. Emerit J.: *Vie médicale*, 1973, 1, 21.
2. Fanjoux J.: *Coeur et médecine interne*, 1962, 12, 219.
3. Fontaine G.: *Actualité métabolique en pediatrie*. 3-e série, Doin, 1969.
4. Huijing F.: *Lancet*, 1971, 2, 550.
5. Lestradet H.: *Vie médicale*, 1973, 1, 51.
6. Stanbury J. B., Wyngaarden J. B., Friederickson D. S.: *The metabolic basis of inherited disease*. McGraw Hill. Edit. N. Y., 1960.

MACH (sindromul lui): **hiperaldosteronismul primar.**

Este un sindrom caracterizat printr-un hiperaldosteronism primar, asemănător cu acela descris de Conn, însă spre deosebire de acesta din urmă, el nu este produs de un adenom al corticosuprarenalei, ci de o simplă hiperplazie a acestei glande. Din punct de vedere clinic, se manifestă prin accese de slăbiciune musculară și generală, crize frecvente de tetanie, hipertensiune arterială, polidipsie și poliurie cu eliminare de aldosteron în urină. Din punct de vedere biologic, sindromul se caracterizează prin hipokaliemie, hiponatremie și alcaloză. Aceste semne

Scanned with OKEN Scanner

biologice sînt patognomonice afecțiunii. Leziunea morfo-funcțională renală se manifestă prin proteinurie, nefrocalcinoză, densitatea urinară scăzută și reacția alcalină a urinii. Volumul plasmatic este crescut cu 30—50% peste valorile normale. Modificările electrocardiogramice întîlnite la bolnavii cu sindromul Mach se datoresc hipertensiunii arteriale de lungă durată și hipopotasemiei. Dacă înainte vreme, prognosticul indivizilor afectați de această maladie era foarte sumbru, astăzi, starea lor poate fi foarte mult ameliorată prin diagnosticarea precoce și tratamentul adecvat. Singurul tratament eficace este ablația chirurgicală a suprarenalei hiperplazice.

1. Astwood E. B.: *Clinical endocrinology.* Grune and Stratton, 1960.
2. Conn J. W.: *J.A.M.A.*, 1960, 172, 1650.
3. Conn R., Conn H.: *Current Diagnosis 2.* Saunders, 1969.
4. Johnson C. I., Jose A. D.: *J. Clin. Invest.*, 1963, 42, 1411.
5. Slaton P. E., Biglieri E. C.: *Am. J. Med.*, 1965, 38, 324.

Mac LEOD-DONOVAN (sindromul lui): **granulomul ulceros venerian.**

Este un ulcer fagendenic, extensiv în suprafață și profunzime, cauzat de diferiți agenți: usospirili, stafilococi etc., care se întîlnește mai ales la negrii din Africa. Este de formă circulară sau policiclică, cu margini deseori decoltate, ca și fagedismul din șancru și foarte dureros. Tratamentul constă din administrare de antibiotice.

1. Andrews G. C., Domonkos A.: *Diseases of the skin.* Ed. Saunders, 1963.
2. Degos R., Lortat-Jacob E.: *La dermatologie.* Maloine, Paris, 1956.
3. Lutz W.: *Lehrbuch der Haut und Geschlechtskrankheiten*, 1957.

Mac LEOD (sindromul lui) (1954): **hiperclarități pulmonare unilaterale; sindromul Janus; hemitoracele clar; sindromul Giano; sindrom Bret; sindromul Swyers-James.**

Este un sindrom radiologic, caracterizat prin existența unei hiperclarități pulmonare unilate-

Scanned with OKEN Scanner

rale, exclusiv parenchimatoasă, omogenă și difuză. Sindromul se întîlnește atît la copil cît și la adult. Natura acestei anomalii este congenitală sau cîștigată (după afecțiuni bronhopulmonare cronice). Din punct de vedere clinic, afecțiunea se manifestă prin tuse, dispnee moderată, diminuarea murmurului vezicular la nivelul unui hemitorace și dureri toracice difuze. Examenul radiologic pune în evidență o hipertransparență pulmonară unilaterală, fără semne de distensie pulmonară și cu un hil mic. Pulmonul de partea opusă este normal. Din punct de vedere fiziopatologic, sindromul determină o tulburare de ventilație și circulație, răspunzătoare de manifestările tabloului clinic al bolii. Anoxemia permanentă și hemoptiziile frecvente pot înrăutăți prognosticul afecțiunii, care altfel rămîne multă vreme favorabil. Boala nu necesită nici un fel de tratament decît cel simptomatic.

1. Battesti J. P.: *Poumon.* 1965, 21, 1207.
2. Grădinaru L., Georgescu A.: *Viața Medicală,* 1971, 22, 1041.
3. Petrescu Coman V., Mihălcioiu V., Spodheim M.: *Pediatria.* Buc. 1972, 1, 1.
4. Mac Leod W.: *Thorax,* 1954, 9, 147.
5. Popescu O.: *Sindroame în pediatrie.* Edit. Medicală, București. 1974.

Mac MAHON-TANHAUSER (sindromul lui): **colangiolita cu periangiolită; ciroza biliară xantomatoasă.**

Ciroza biliară xantomatoasă pare a fi o ciroză biliară primitivă, cu o erupție xantomatoasă generalizată pe pleoape, pe fața extensoare a articulațiilor, fosele axilare și poplitee și pe articulațiile pumnului. Boala este destul de rară și interesează de obicei indivizii tineri. Se datorește unei angiocolite sau periangiocolite. Etiologia este nesigură: s-a incriminat hepatita epidemică, factorii toxici sau o formă specială de colagenoză care lezionează selectiv canaliculele biliare. Afecțiunea evoluează prin pusee de icter cronic, hepato- și splenomegalie, pseudocolici hepatice, febră, hiperleucocitoză și prurit. Puseele recidivează și se agravează la fiecare criză. În stadiul terminal apar ascita, varicele esofagiene și hemora-

Scanned with OKEN Scanner

giile digestive. Moartea se anunță printr-un icter grav cu febră, manifestări nervoase și hemoragice. Leziunea histopatologică este constituită din semne de angiocolită și periangiocolită. Nu se observă o proliferare a țesutului conjunctiv. Tratamentul constă din administrarea de antibiotice, hepatoprotective, antiinflamatorii, drenaje biliare etc. Prognosticul sever.

1. Ahrens E. H. jr. și colab. : *Medicine*, 1950, 29, 299.
2. Fodor O. : *Tratat elementar de medicină internă*. Edit. Dacia-Cluj, 1974.
3. Popper H., Rubin E., Schaffner F. : *Am. J. Med.*, 1962, 33, 807.
4. Schiff L. : *Bolile ficatului*. Edit. Medicală, Buc. 1969.
5. Sherlock S. : *Gastroenterology*, 1959, 37, 574.

MADDOCK (sindromul lui) : **insuficiența hipofizară parțială.**

Este un sindrom endocrinian, caracterizat printr-o insuficiență hipofizară parțială (deficit în cortico- și gonadostimuline și cu secreție tireotrofică intactă). Din punct de vedere clinic, afecțiunea se manifestă prin simptomatologie polimorfă. Primul semn al bolii este tulburarea funcțională genitală : amenoree la femeie, atrofia organelor genitale și a sînilor, căderea perilor axilari și pubieni, pierderea libidoului etc. Bolnavii prezintă o astenie marcată, slăbire, pielea uscată, hipotensiune arterială. Sindromul se mai însoțește și de tulburări psihice : astenie intelectuală și tulburări afective. În ceea ce privește funcția tiroidiană, nu se observă nimic anormal. Tratamentul constă din opoterapie.

1. Astwood E. B. : *Clinical endocrinology*, Stratton and Grune, 1960.
2. Bauer H. G. : *J. Clin. Endocrinol.*, 1954, 14, 13.
3. Friesen H., Astwood E. B. : *New England J. Med.*, 1965, 272, 1216.
4. Peters J. P. și colab. : *Metabolism*, 1954, 3, 118.

MACHLER-GREENBERG (boala lui) : **anemia acrestică ; boala lui Israel-Greenberg** (vezi).

Scanned with OKEN Scanner

MADELUNG (boală) (1878): **deformația lui Madelung; subluxația Madelung a articulațiilor mîinii; sindromul Kast; boala lui Duplay-Madelung** (vezi).

MAFFUCCI (sindromul lui): **asocierea angioamelor cutanate cu ectazie venoasă și discondroplazie.**

Este o tulburare de osificare, consecutivă unor anomalii constituționale, care asociază o endocondromatoză cu hemangioame ale feței, și cu hemiatrofie de aceeași parte a feței. Boala apare de obicei la naștere; simptomele caracteristice devin mai manifeste abia după primii ani sau în timpul creșterii accelerate din pubertate. Se pare că afecțiunea are o geneză nervoasă. În 30% din cazuri, boala are o transformare malignă.

1. Fanconi G., Wallgren A.: *Manual de pediatrie.* Edit. Medicală, 1965.
2. Fauré C.: *Maladies osseuses constitutionnelles.* Exp. Sci. Franc., 1966.
3. Fevre M.: *Chirurgie infantile et orthopédie.* Flammarion, Paris, 1967.
4. Leiber B., Olbrich G.: *Die klinischen Syndrome.* Urban-Schwartzenberg, München-Berlin-Wien, 1966.

MAJOCCHI (boala lui) (1895): **purpura inelară telangiectazică.**

Boală rară ce se caracterizează prin telangiectazii și puncte purpurice care formează o pată cu evoluție excentrică. Această pată se extinde, devenind palidă în centru și formînd inele regulate, izolate sau coalescente. Evoluția se face spre vindecare în cîteva luni, lăsînd în urma ei o plajă atrofică. Leziunea este o endo-peri-vascularită ectaziantă de etiologie necunoscută. S-au incriminat atît tuberculoza cît și unele infecții de focar.

1. Degos R., Lortat-Jacob E.: *La dermatologie.* Maloine édit. 1956.
2. Kozlowski J., Lukassiak B.: *Przegl. Derm. Wener.* 1957, 1, 27.
3. Rook A., Wilkinson D. S., Ebling F. J. G.: *Textbook of Dermatology.* Blackwell, Oxford, 1968.
4. Sutton R. L. Jr.: *Diseases of the skin.* Ed. XI, Mosby, 1956.

Scanned with OKEN Scanner

MAJOCCHI (boală) (1908) : **granulomul trichofiției.**

Este o dermatoză determinată de granulomul trichofiției. Se manifestă clinic sub forma unui granulom ce amintește o tumoră, care rezistă oricărui tratament și care, după o evoluție de cîțiva ani, se ramolește și ulcerează. Granulomul se produce în urma localizării profunde a ciupercii în foliculul pilos. Localizarea de predilecție a tumorii este mai ales la nivelul pielii păroase a capului și mai rar, în alte regiuni. Se deosebește de Kerion Celsi și de trichofiția profundă a bărbiei și a capului prin aceea că granulomul are formă tuberoasă, evoluție lentă și localizare la nivelul pielii capului.

1. Degos R., Lortat-Jacob E. : *La dermatologie.* Edit. Maloine, 1956.
2. Majocchi D. : *Soc. Ital. Sifiligr.* Giorn. Ital. Dermat., 1908, 5.
3. Rook A., Wilkinson D. S., Ebling F. J. G. : *Textbook of Dermatology.* Blackwell, Oxford, 1968.

MAHLER-MICHAELIS (sindromul lui) : **pulsul cățărător.**

Este un sindrom clinic caracterizat printr-o accelerare progresivă a pulsului, dispnee și anxietate. Apare mai ales la indivizii cu cord mare și după operații sau naștere. Apariția acestui sindrom anunță instalarea ulterioară a unei tromboflebite.

1. Fattorusso V., Ritter O. : *Vademecum clinique.* Masson C-ie, 1963.
2. Feighin M. : *Lexicon de simptome și sindroame.* Edit. Med. Buc. 1967.
3. Scherf D., Boyd L. J. : *Herzkrankheiten und Gäfasserkrankungen.* Wien, 1955.

MAISONNEUVE (boală) : **fractura peroneo-maleolară; fractura genuperonieră.**

Este un fel de fractură tip Dupuytren în care lipsa de continuitate osoasă se găsește la nivelul tibiei și peroneului, în regiunea lor diafizară, la o distanță de 2—5 cm deasupra interliniei articulare tibioastragaliene. De obicei, acest tip de fractură apare la adolescenți. La aceștia, dislocarea este mai puțin complexă și se traduce printr-o

Scanned with OKEN Scanner

unghiulație ușoară cu vîrful înăuntru. Simptomele clinice sînt asemănătoare cu cele ale fracturii diafizei însă mai coborîte cu cîțiva centimetri. Se însoțește de un edem mare și dur și flictene. Tratamentul este ortopedic și chirurgical.

1. Cosăcescu A.: *Afecțiuni osoase*. Edit. Welther, Sibiu, 1948.
2. Fevre M.: *Chirurgie infantile et orthopédie*. Flammarion, Paris, 1967.
3. Ombredanne L.: *Précis de chirurgie infantile*. Masson C-ie, 1949.

MALHERBE (boală) (1881): epiteliomul calcefiat al lui Malherbe.

Este o tumoare hipodermică, însă de origine ectodermică, ce apare în copilărie, manifestîndu-se clinic sub forma unui nodul de mărimea unei mazăre sau a unei nuci, subcutan, foarte dură, nedureroasă, sub o piele normală sau atrofiată. Evoluția este benignă și îndelungată. Nu recidivează după excizie. Se datorește unor incluzii epidermice de origine embrionară sau traumatică. Histopatologic, tumoarea asociază un țesut epidermoid cu celule epidermice mumificate caracteristice. Tratamentul curativ este cel chirurgical.

1. Degos R., Lortat-Jacob E.: *La dermatologie*. Maloine, Paris, 1956.
2. Luczak M., Szczurek Z.: *Pregl. Derm. Wener.* 1956, 2, 511.
3. Rook A., Wilkinson D. S., Ebling F. J. G.: *Textbook of dermatology*. Blackwell, Oxford, 1968.

MADURA (boala de): micetomul țărilor calde; piciorul de Madura; micetomul piciorului.

Este o boală ce se întîlnește de obicei în țările calde, fiind cauzată de o ciupercă din grupul actinomyces. Se prezintă clinic sub forma unor tumori inflamatorii, care invadează țesuturile pînă la os, determinînd fistule enorme. Locul lor de predilecție sînt picioarele și mîinile. Au o evoluție foarte îndelungată. În cadrul acestei boli, etiologia este determinată de către *treptomyces madurae* sau de *actinomyces brumpti*. Inițial, leziunea se prezintă sub formă de granulom, înconjurat de o capsulă fibroasă. În cazurile avansate,

Scanned with OKEN Scanner

piciorul se reduce la o masă de abcese drenate de fistule. Tratamentul se face prin administrare de ioduri, sulfamide sau antibiotice cu spectru larg.

1. Conant N. F. și colab. : *Manual of clinical mycology.* W. B. Saunders, 1954.
2. Dalldorf G. (editor) : *Fungi and fungous diseases.* Thomas, 1962.
3. Fattorusso V., Ritter O. : *Vademecum clinique.* Masson C-ie, 1963.
4. Green W. O. Jr., Adams T. E. : *Am. J. Clin. Path.*, 1964, 42, 75.

MAGITOT (sindromul lui) : **osteoperiostita alveolodentară.**

MAGRASSI-LÉONARDI (sindromul lui) : **infiltratul pleuro-pulmonar.**

Este un sindrom clinic asemănător sindromului Loeffler, ce se caracterizează clinic printr-o stare febrilă cu aspect tifoidic și cu imagini radiologice pulmonare fugace, ce se însoțesc, de obicei, de un revărsat pleural moderat. Ca și în infiltratul Loeffler, și aici există în sînge o eosinofilie foarte importantă. Evoluția este bună. Tratamentul este eficace prin întrebuințarea antihistaminicelor de sinteză.

1. Divertie M. B., Olsen A. M. : *Dis. Chest.* 1960, 37, 340.
2. Perry K. M. A., Sellors T. H. : *Chest diseases.* Butterwhorthes. London, 1963.
3. Reeder W. H., Goodrich B. E. : *Ann. Int. Med.*, 1952, 36, 1217.

MALAN (sindromul lui) (1954) : **sindromul arterial funcțional al extremităților membrelor inferioare.**

Este o entitate nosologică aparte, caracterizată printr-o simptomatologie funcțională complexă, ce se manifestă la nivelul extremităților membrelor inferioare datorită unui shunt arterio-venos congenital (sindromul Klippel-Trenaunay) a unor alte afecțiuni arterio-flebopatice (Pageaux). La examenul clinic, se constată tulburări cutanate, edem și deformații osoase și articulare. În unele cazuri, apare și o fistulă arteriovenoasă trenantă. Prog-

Scanned with OKEN Scanner

nosticul depinde de localizarea, mărimea și durata leziunii. Boala poate fi relativ benignă sau poate produce o insuficiență cardiacă secundară. Tratamentul este simptomatic.

1. Abramson D. J.: *Diagnosis and treatment of peripheral vascular disorders.* Hoeber, 1956.
2. Allen E. V., Barker N. W., Hines A.: *Peripheral vascular disease.* McGraw-Hill, 1962.
3. Keeley J. L., Schairer A. E., Pesek I. G.: *J. Clin. North America*, 1960, 40, 97.
4. Muenster J. J., Graettinger J. S., Campbell J. A.: *Circulation*, 1959, 20, 107.

MALASSEZ (boala lui): adenomatoza pulmonară; cancerul alveolar cu formă nodulară.

Se pare că este o formă clinică de cancer bronhopulmonar care îmbracă din punct de vedere histopatologic un tip glandular. Tumora are ca punct de plecare formațiile glandulare ale mucoasei bronșice. Acest adenocarcinom, cu celule cubice sau cilindrice, îmbracă forma structurală a epiteliului respirator. Este la fel de frecvent la ambele sexe. Apare, de obicei, la o vîrstă mai tînără decît cancerul bronhopulmonar. Tabloul clinic este asemănător cancerului bronșic. Se manifestă prin tuse precoce și persistentă, expectorație caracteristică în „peltea de coacăze", dispnee și dureri toracice. Aceste dureri îmbracă forme variate: dureri intercostale, disfagie, puncte pleuretice, dureri vertebrale etc. Se mai observă deseori apariția sindromului Claude Bernard-Horner, paralizii recurențiale și ale nervului frenic. Examenul radiologic variază în raport cu forma clinică. În afară de examenul radiologic, care este de mare ajutor în stabilirea diagnosticului, se mai remarcă hiperleucocitoză, creșterea vitezei de sedimentare a hematiilor, prezența în spută sau în lichidul pleural de celule tumorale, scădere în greutate și stare subfebrilă. Prognosticul este mai favorabil decît în cancerul bronhopulmonar. Tumora tinde să invadeze numai local, iar în 10—15% din cazuri, se produce o lentă malignizare. Cazurile letale se datoresc complicațiilor (bronșiectazie, pneumonie, hemoragie) și nu metastazelor.

Scanned with OKEN Scanner

1. Aletras V. O. și colab. : *Dis. Chest.*, 1963, 44, 498.
2. Bruckner I., Anastasatu C. : *Pneumologia.* Edit. Medicală, Buc. 1965.
3. Hinshaw H. C., Garland L. H. : *Diseases of the chest.* W. B. Saunders, 1963.
4. Overholt R. H., Bougas J. A., Morse D. P. : *Am. Rev. Tuberc.*, 1957, 75, 865.

MALGAIGNI (boală) : **fractura verticală dublă a lui Malgaigni.**

Este o fractură care realizează tipul schematic de leziune osoasă produs în urma presiunii între două puteri de sens contrar la nivelul bazinului. Tipul de fractură de mai sus intersează cercul osos al bazinului de o singură parte, prin două traiecte distante, situate în porțiunile lui cele mai puțin rezistente, adică unul din traiecte situat în față la nivelul regiunii pubo-obturatoare și cel de al doilea înapoi, în apropierea imediată a articulației sacro-iliace de aceeași parte. Traiectul de fractură anterior, vertical, interesează ramura orizontală a pubisului și ramura ischio-pubiană, sau corpul pubisului înăuntrul spinei acestui os. Traiectul posterior interesează sacrul și osul iliac. În general, bolnavii cu acest fel de fractură sînt polirăniți, prezentînd contuzii multiple, echimoze locale etc. La examenul obiectiv se remarcă impotența totală a membrului corespunzător, denivelare locală a fragmentelor, durere vie la palparea arcului anterior osos. Radiografia pune cu exactitate traiectul liniei de fractură. Prognosticul este sever, mai ales din cauza complicațiilor urinare (ruptura vezicii urinare, a ureterului, a uretrei etc.). Tratamentul este ortopedic și chirurgical.

1. Cosăcescu A. : *Afecțiuni osoase.* Edit. Welther. Sibiu, 1948.
2. Hubner A. : *Fract. Luxat.*, 1948, 69.
3. Ombredanne L. : *Précis de chirurgie infantile.* Masson C-ie, Paris, 1949.
4. Volkmann H. : *Medizinische Terminologie.* München-Berlin, 1951.

MALHERBE-CHENANTAIS (boala lui) (1881) : **carcinomul calcificant ; carcinomul calcificant benign ; boala lui Malherbe (vezi).**

Scanned with OKEN Scanner

MALLORY (boală) : **ciroza toxică ; ciroza nodulară postnecrotică.**

Este o ciroză secundară unei necroze hepatocelulare şi reprezintă de fapt un ficat cicatricial. Din punct de vedere histopatologic, se prezintă sub forma unor noduli inegali, separaţi de benzi de ţesut fibros. Atît clinic cît şi din punct de vedere biologic, ciroza postnecrotică nu se deosebeşte de cea portală. Ea nu are legătură cu alcoolismul şi frecvenţa ei este mai mare la femei, iar vîrsta la care debutează este adeseori sub 40 de ani, la ambele sexe. Debutul este adeseori similar celui din hepatita acută virotică ; icterul este mai intens şi precoce, ca şi ascita şi edemele periferice. Sînt crescute, de asemenea, gamaglobulinele. Evoluţia este rapidă, iar răspunsul la tratamentul medicamentos şi dietetic foarte slab. Evoluţia se face între 12—72 luni de la debut. Numai 20% din bolnavi supravieţuiesc peste 5 ani. Tratamentul constă din repaos, regim dietetic şi hepatoprotective.

1. Jones D. P., Davidson C. S. : *New. Engl. J. Med.*, 1962, 267, 196.
2. Ratnoff O. S., Patek A. J. : *J. chron. Dis.*, 1955, 1, 266.
3. Schiff L. : *Bolile ficatului.* Editura Medicală, Buc. 1969.
4. Sherlock S., Shadon S. : *GUT*, 1963, 4, 95.
5. Weissbein A. S., Scott N. M. : *Arch. Int. Med.*, 1960, 106, 71.

MALLORY-WEISS (sindromul lui) (1929) : **hemoragia gastro-intestinală Mallory-Weiss.**

Este un sindrom cu etiologie necunoscută, care se manifestă prin hemoragii gastro-intestinale masive, apărute în urma unor vărsături repetate şi eroziuni gastro-esofagiene. Nu se găsesc alte leziuni organice, în afară de ulceraţii şi fisuri ale esofagului dispuse în jurul cardiei, în direcţia stomacului. Sindromul se întîlneşte mai frecvent la bolnavii cu etilism cronic sau în unele hernii hiatale.

1. Bockus H. L. : *Gastroenterology* Vol. I–II, W. B. Saunders, 1963–1965.

Scanned with OKEN Scanner

2. Feighin M. : *Lexicon de simptome şi sindroame.* Edit. Medicală, Buc. 1967.
3. Schuttleworth K. E. D. : *Brit. J. Surg.*, 1938, 56, 1.

MALMROSE-HERVALL (sindromul lui) : **afecţiunea postprimară.**

Sindromul lui Malmrose-Hervall este o primă manifestare tuberculoasă ce apare, de obicei, la indivizii neinfectaţi cu tuberculoză pînă atunci (cu reacţiile intradermice negative la tuberculină). fiind localizată în treimea superioară a cîmpului pulmonar. Se consideră astăzi că n-ar fi de fapt decît o manifestare incipientă a tuberculozei pulmonare.

1. Albertson J. H. N. Jr. : *Arch. Int. Med.* 1964, 113, 676.
2. Hinshaw H. C., Garland L. H. : *Diseases of the chest.* 2nd. ed. Saunders, 1963.
3. Myers J. A. : *J.A.M.A.*, 1965, 194, 1086.

MALTA (boală) : **febra de Malta ; febra ondulantă ; febra mediteraneană ; boala lui Bang (vezi).**

MAMOU (sindromul lui) : **sindromul reumatism-sterilitate.**

Este un sindrom cu etiologie necunoscută, mai frecvent întîlnită la femeile din Africa de Nord, care se caracterizează clinic prin dureri articulare de tip reumatismal şi sterilitate. Nu are tratament. Evoluţia şi prognosticul relativ bune.

1. Durham R. : *Encyclopedia of medical syndromes.* New York, 1960.
2. Hombourger P. : *Nomenclature des maladies et opérations à noms propres*, édit. Lab. Delalande-Courbevoie, 1963.

MANGANOTTI (sindromul lui) (1934) : **cheilita erozivă precanceroasă ; inflamaţia labială erozivă precanceroasă.**

Este o dermatoză care apare, de obicei, la bărbaţi, la nivelul mijlocului buzei inferioare. Se pare că leziunea care se prezintă din punct de vedere clinic sub forma unei eroziuni fără infiltrat, nu ar fi în legătură cu anumite cauze (traumatism, fumat etc.). Pe aceste leziuni, se dez-

Scanned with OKEN Scanner

voltă foarte frecvent carcinom spino-celular. Tratamentul este chirurgical și roentgenterapeutic.

1. Manganotti G.: *Zbl. Haut. Geschlechtskr.*, 1934, 48, 35.
2. Pillsbury D. M., Shelley W. B., Kligman A. M.: *A manual of cutaneous medicine*. W. B. Saunders, 1961.
3. Rook A., Wilkinson D. S., Ebling F. J. G.: *Textbook of Dermatology*. Blackwell, Oxford, 1968.

MANKLEIR (boală) (1927): **osteocondrita capului oaselor metacarpului.**

Este o afecțiune cu etiologie necunoscută care se caracterizează clinic printr-o necroză subcondrală aseptică a capului oaselor metacarpiene, ce se însoțește de dureri vii și impotență funcțională moderată. Tratamentul este chirurgical și ortopedic.

1. Cosăcescu A.: *Afecțiuni osoase*. Edit. Welther Sibiu, 1948.
2. Feighin M.: *Lexicon de simptome și sindroame*. Edit. Medicală, Buc., 1967.
3. Fevre M.: *Chirurgie infantile et orthopédie*. Flammarion, Paris, 1967.

MANN (boală): **boltirea congenitală a retinei; pliul congenital al retinei; boala lui Sulzer; septul congenital al retinei; septul falciform al retinei al lui Wewe** (vezi).

MANSON (boală) (1907): **schistosomatoza enterică; bilharzioza; splenomegalia egipteană; bilharzioza intestinală.**

Schistosomiazele sînt boli parazitare determinate de pătrunderea în sînge a trematodelor din genul *schistostoma* și care se manifestă prin simptome locale și viscerale. Schistostoma lui Mansoni este o boală endemică în valea Nilului, Africa Occidentală, Orient și America de Sud. Parazitul adult trăiește în vena portă; femelele emigrează spre ficat, vezicula biliară și venele colonului unde ele depun ouăle, care se elimină prin scaune. Embrionul se dezvoltă în apă și parazitează o moluscă. Cercarul părăsește molusca, trece în apă și infectează omul traversînd pielea.

Scanned with OKEN Scanner

În perioada de stare a bolii, se observă diaree cu scaune apoase, colecistită, deshidratare, caşexie, hepato- şi splenomegalie şi, eventual, polipi şi fistule în rect. Complicaţiile nu sînt rare: ocluzie intestinală, apendicită, hematemeză, ciroză hepatică, fibroză pulmonară, cord pulmonar cronic etc. Prognosticul este rezervat în caz de splenoşi hepatomegalie. Diagnosticul se bazează pe decelarea în scaun a ouălor de helminţi, pe intradermoreacţie şi cercetarea complementului. Tratamentul constă din administrare de tartrat de antimoniu şi potasiu, fuadin, imidazolidin etc.

1. Adams A. R. D., Maegraith B. G.: *Clinical Tropical Diseases*. ed. III, Blackwell, 1964.
2. Farooq M.: *J. Trop Med.*, 1964, 67, 105.
3. Jordan P.: *Brit. Med. J.*, 1966, 5482, 276.
4. Lambert C. R.: *Ann. Trop. Med.* 1964, 58, 292.

MANTOUX (boala lui) (1903): **porokeratoza palmoplantară tip Mantoux; parakeratoza papilomatoasă; keratoza punctată; keratodermia plantară fisurală Castellani.**

Este o keratoză punctată caracterizată prin existenţa unor mici noduli cornoşi, duri şi translucizi, inclavaţi în epidermul plantar şi palmar. Acesta, la rîndul său, poate fi atins de keratodermie difuză. Este un tip special de keratoză determinată de diferiţi factori: arsenic, lichen plan, distrofie congenitală etc. Unii autori consideră depresiunile care rămîn după căderea stratului cornificat ca o paraketoză a orificiilor canalelor excretoare ale glandelor sudoripare. Tratamentul este etiologic şi cu medicaţie decapantă şi reductoare.

1. Degos R., Lortat-Jacob E.: *La dermatologie*. Maloine Paris, 1956.
2. Mantoux Ch.: *Ann. Dermat. Syph.* 1903, 4, 15.
3. Rook A., Wilkinson D. S., Ebling F. J. G.: *Textbook of dermatology*. Blacwell, Oxford, 1968.

MARANON (sindromul lui): **insuficienţa tiroidiană fără infiltraţia tegumentelor.**

Este o formă clinică de hipotiroidie care se manifestă prin semne atenuate de insuficienţă tiroidiană. Tabloul clinic se caracterizează printr-o

Scanned with OKEN Scanner

diminuare a activității fizice și psihice, întîrziere intelectuală, întîrziere în dezvoltarea staturală și osoasă, un fel de nanism armonios, răceala extremităților. Nu se constată edemul caracteristic mixedemului. Diagnosticul se pune mai mult pe baza datelor de laborator, care arată o diminuare a metabolismului bazal, diminuarea iodului proteic sanguin (PBI), hipercolesterolemie și o diminuare a creatinuriei. Prognosticul este relativ bun. Tratamentul constă din administrare de extracte tiroidiene.

1. Gennes de L.: *Maladies des glandes endocrines.* Flammarion, 1949.
2. Groot De L. J.: *New England J. Med.*, 1965, 272, 243.
3. Groot De L. J.: *New England J. Med.*, 1965, 272, 297.
4. Greenspan F. S. și colab.: *New England J. Med.*, 1963, 269, 830.
5. Stanbury J. B., McGirr E. M.: *Am. J. Med.* 1957, 22, 712.

MARANON (sindromul): **adipozitate și boala lui Basedow.**

Este un sindrom endocrinologic ce se întîlnește mai frecvent la femei în perioada climacteriului. Se caracterizează clinic prin asocierea unei obezități cu boala lui Basedow. În afară de creșterea supraponderală, bolnavele prezintă, mai ales seara, o hipertermie ce poate ajunge pînă la 38°C și diferite tulburări digestive cum ar fi diaree, dureri abdominale etc. Sindromul se mai însoțește, de asemenea, de diferite tulburări psihice: iritabilitate, insomnii, nervozitate etc. Evoluția este relativ lentă și benignă. Tratamentul constă din administrare de preparate endocriniene.

1. Cassidy C. E.: *Med. Clin. North America*, 1962, 46, 1201.
2. Greer M. A.: *Ann. Rev. Med.*, 1964, 15, 65.
3. Ingbar S. H.: *New England J. Med.*, 1966, 274, 1252.
4. McKenzie J. M.: *J. Clin. Endocrinol.*, 1965, 25, 424.

MARCHAND (boala lui) (1939): **encefalita psihotică de etiologie necunoscută.**

Scanned with OKEN Scanner

Este o encefalită cu etiologie necunoscută, ce se manifestă clinic prin hipertermie, indispoziție, ușoară anginā, grețuri, vărsături, stupoare, comă și convulsii. La examenul obiectiv se constată o redoare a cefei, semne de iritație meningeală, convulsii, tremurături, paralizii ale nervilor cranieni; paralizii ale extremităților, reflexe osteo-tendinoase exagerate, reflexe cutanate absente și prezența unor reflexe patologice. În afară de aceste semne, un fapt caracteristic este confuzia psihică acută și azotemia progresivă fără modificări patologice renale. În LCR glicorahia este normală; pleiocitoză cu limfocitoză. Evoluția bolii este supraacută și în decurs de cîteva săptămîni se produce decesul bolnavului.

1. Hammon W. M.: *Ann. New York Acad. Sci.*, 1958, 70, 292.
2. Pullen R.: *Communicable Diseases.* Lea and Febiger, 1950.
3. Shinner J. J.: *Arch. Path.*, 1963, 75, 309.
4. Top F. H.: *Communicable and Infectious Diseases.* Mosby, 1964.

MARCHAND-WATERHOUSE-FRIEDERICHSEN (sindromul lui): **apoplexia suprarenală; insuficiența corticosuprarenală acută; septicemia meningococică supraacută; hemoragia suprarenală spontană; purpura suprarenală fulminantă; insuficiența acută a cortexului suprarenalelor; sindromul Friederichsen-Waterhouse-Bamatter; sindromul Waterhouse-Fridrichsen (vezi).**

MARCHESANI (sindromul lui) (1932—1959): **brahimorfia; sindromul Weill-Marchesani; displazia mesodermală congenitală hiperplastică; brahimorfia cu sferofakie.**

Este o anomalie de constituție întovărășită de un colobom cristalinian. Este considerată drept una din formele bolii mezodermale, altă formă fiind boala lui Marfan. Este o afecțiune foarte rar întîlnită. Etiologia este necunoscută; probabil că hormonii joacă oarecare rol în apariția bolii. Se caracterizează prin brahimorfie. Craniul este lat, talia mică, extremitățile scurte, bradidactilie, palme și plante late, tendoane puternice în ligamente. Bolnavii mai prezintă limitarea mișcărilor în articulații. Din punct de vedere oftalmologic se

Scanned with OKEN Scanner

remarcă sferofakie și microfakie, precum și dislocarea cristalinului, miopie axială și uneori, glaucom.

1. Fanconi G., Wallgren A.: *Manual de pediatrie.* Edit. Medicală, Buc. 1965.
2. Gorlin R. J., Pindborg J. J.: *Syndromes of the head and neck.* McGraw-Hill, N. Y., 1967.
3. Juszko K.: *Klinika Oczna*, 1957, 27, 47.
4. Saraux H., Biais B.: *Précis d'ophtalmologie.* Masson C-ie, 1969.

MARCHIAFAVA-BIGNAMI (boala lui) (1903): **atrofia cerebrală de origine alcoolică.**

Este o boală foarte rară ce se caracterizează clinic prin demență progresivă, hipertonie generalizată, disartrie, tremurături, manifestări convulsive, mutism akinetic și tulburări de statică și de mers. Din punct de vedere histopatologic, boala prezintă o demielinizare care poate merge pînă la necroza fibrelor mijlocii ale părții rostrale ale corpului calos. Boala se datorește unei sensibilități crescute a acestor fibre față de diferite substanțe toxice, în special alcool, sau de diferiți agenți carențiali sau infecțioși. Se aseamănă foarte mult cu scleroza laminară corticală a lui Morel sau cu sindromul lui Gayet-Wernicke.

1. Brain R.: *Clinical Neurology*, 2nd ed. Oxford, 1964.
2. Castaigne P. și colab.: *Rev. Neurolog.*, 1971, 125, 3, 179–196.
3. Raucurel G.: *Conc. Méd.*, 1970, 92, 77.
4. Wilson S. A. K.: *Neurology*, 2nd ed. Williams and Wilkins, 1955.

MARCHIAFAVA-MICHELI (sindromul lui) (1910): **hemoglobinuria paroxistică nocturnă; anemia hemolitică cu hemoglobinurie și hemosideremie.**

Este o boală rară, caracterizată printr-o hemoliză latentă, cu exacerbări acute de hemoliză intravasculară cu hemoglobinurie, ce survine numai în timpul somnului diurn sau nocturn, provocată de o meiopregie eritrocitară neprecizată. Se întîlnește cu egală frecvență la ambele sexe, de preferință între 30—40 ani. Au fost descrise pînă în

Scanned with OKEN Scanner

prezent peste 200 cazuri. Factorii etiologici nu sînt cunoscuți: acidificări medicamentoase, transfuzii, tratamente cu preparate de fier etc. Din punct de vedere patogenetic, astăzi se știe că hemoglobinuria apare în timpul somnului datorită scăderii pH-ului sanguin (6,5—7). Din punct de vedere clinic, sindromul se manifestă prin crize de hemoglobinurie ce se însoțesc de frisoane, stare generală proastă și curbatură. Biologic: anemie cu reticulocitoză și leucopenie, limfocitoză relativă și trombopenie. Testul lui Coombs este negativ, la fel fenomenul lui Landsteiner-Donath (hemolizine la rece), în schimb, adăugarea de CO_2 în sînge produce hemoliză. Complicațiile sînt date de detritusurile eritrocitare care avînd o activitate tromboplastică favorizează trombozele viscerale. Prognosticul este rezervat din cauza complicațiilor. Bolnavii mor, de obicei, prin tromboză cerebrală sau portă și infecții intercurente. Nu există o terapeutică eficace.

1. Calabresi M.: *La malattia di Marchiafava-Micheli.* Milano, 1937.
2. Dacie J. V.: *Amer. J. Med.* 1955, 18, 810.
3. Dameshek W.: *Amer. J. Med.*, 1955, 18, 315.
4. Hegglin R., Maer C.: *Ergebn. inn. Med. Kinderheilk.* 1943, 63.
5. Schulten H.: *Differentialdiagnose der Anämien.* G. Thieme, Stuttgart, 1962.

MARCUS-GUNN (sindromul lui) (1883): **sinergia funcțională congenitală a mandibulei și pleoapei.** Este un sindrom clinic congenital ce constă dintr-o sinergie funcțională între coborîrea mandibulei și ridicarea pleoapei superioare, care în mod obișnuit, este ptozată. Boala are evoluție lentă. Prognostic în general bun.

1. Dechaume M.: *Précis de stomatologie.* Masson C-ie, 1966.
2. Gorlin R. J.: *Some facial syndromes. Birth defects.* Original Articles Series, 1969, 5, 2, 65–76.
3. Ravault P. M.: *Syndromes en ophtalmologie. Guide-Dictionnaire.* Doin édit. Paris, 1970.

MARFAN (sindromul lui): **arahnodactilia; dolicostenomelia; sindromul Marfan-Achard; sindromul**

Scanned with OKEN Scanner

Marfan-Erb ; distrofia mezodermală congenitală hipoplastică Wefe ; dismezectopia Laval ; acromacria Pfaundler ; dolicomorfia.

Este o afecțiune genetică cu transmisie dominantă care atinge mai mult bărbatul decît femeia. A fost descrisă de Marfan în anul 1896. La copil, diagnosticul sindromului este pus pe baza anomaliilor morfologice și a tulburărilor de vedere. La adult, tulburările cardiace conduc bolnavul la consultarea medicului. Indivizii cu această afecțiune au scheletul foarte gracil ; degetele de la mîini și picioare au o lungime și o gracilitate anormală (digitație fuziformă). Mobilitatea anormală a articulațiilor, musculatura și paniculul adipos redus, craniul îngust cu dolicocefalie sînt alte simptome caracteristice. Deseori se mai observă luxații congenitale de șold, cardiopatii congenitale, dolicocolon etc. Se mai descriu apoi diferite tulburări nervoase și endocriniene (nistagmus, acromegalie, întîrzieri în dezvoltarea psihică etc.), tulburări oculare (miopie, anomalii ale cristalinului). Tratamentul este numai simptomatic.

1. Emerit I. : *Vie médicale*, 1973, 1, 21.
2. Fanconi G., Wallgren A. : *Manual de pediatrie*. Edit. Medicală Buc., 1965.
3. Hohn A. R., Webb H. M. : *Amer. J. Dis. Child.* 1971, 122, 6, 526–528.
4. Laskova A. C. : *Vetsnik Oftalmologhii*, 1960, 73, 6, 47.
5. Saraux H., Biais B. : *Précis d'ophtalmologie*. Edit. Masson C-ie, 1969.

MARFAN (sindromul lui) : **paraplegia medulară de origine sifilitică.**

Este o formă deosebită de paraplegie de origine medulară și cu etiologie sifilitică, care asociază concomitent cu aceasta și tulburări psihice cu caracter progresiv demențial. La baza acestor tulburări stau leziuni de sifilis meningo-vascular și o paralizie generală juvenilă. Boala se observă la copii în vîrstă de 4—15 ani. Se manifestă clinic prin pareza spastică a extremităților inferioare, fără tulburări trofice și de sensibilitate. Se remarcă o întîrziere în dezvoltarea intelectuală și caracteropatie. Importante sînt, de asemenea,

Scanned with OKEN Scanner

tulburările oculare : keratita interstițială, anizocorie, semnul Argyll-Robertson. Reacțiile serologice pentru sifilis sînt pozitive. Prognostic rezervat.

1. Brain R. : *Clinical Neurology.* 2nd ed. Oxford, 1964.
2. Deckers P. F. L. : *Presse méd.*, 1971, 79, 1639.
3. Drăgănescu St., Kreindler A., Facon E. : *Revue neurologique*, nov. 1930.
4. Moretti G., Staeffen J., Bronstet A. : *Conc. Méd.*, 1966, 88, 335.
5. Soflete A., Cortez J. : *Viața Medicală*, 1955, 2.

MARFAN (sindromul lui) : **sindromul toxic secundar al difteriei maligne.**

Este un sindrom clinic ce apare în cursul evoluției unei difterii maligne prelungite după amendarea fenomenelor locale. Se manifestă simptomatic prin semne generale de intoxicație secundară, asociate cu importante tulburări cardiovasculare cum ar fi : zgomot de galop, tahicardie, asurzirea zgomotelor inimii. Boala evoluează, de obicei, defavorabil către colaps ireversibil sau stop cardiac. Numai rareori, bolnavii se pot remite. Tratamentul constă din administrare de ser antidifteric, penicilină și medicație simptomatică.

1. Brainerd H., Bruyn H. B. : *Clait. Med.* 1951, 75, 290.
2. Heath C. W. Jr., Zusman J. : *New England J. Med.*, 1962, 267, 809.
3. Hombourger P. : *Nomenclature des maladies et opérations à noms propres.* Edit. Delalande-Courbevoie, 1963.

MARIE (boala lui Pierre M.) (1886) : **acromegalia ; pahiacria ; sindromul lui von Recklinghausen ; sindromul Marie-Léri.**

Este o boală endocrinologică cronică, determinată de o secreție crescută de hormon somatotrop, ca urmare a unui adenom eosinofilic al glandei hipofizei. Dacă afecțiunea apare la indivizii adulți, atunci ea se manifestă prin mărirea mîinelor, a nasului, a picioarelor, buzelor, urechilor, mandibulei și a organelor interne. Dacă debutul bolii are loc înainte de pubertate, atunci

Scanned with OKEN Scanner

pe lîngă tulburările de mai sus se mai observă gigantism, osteoporoză cu deformația articulațiilor și a coloanei dorsale (gibus), diferite tulburări hormonale (atrofia testiculelor sau a ovarelor, impotență sexuală, caractere de feminitate sau masculinizare etc.), simptome de hipertensiune intracraniană (apatie, papila de stază, hemianopsie, cefalee). Biologic: hiperglicemie, hiperfosforemie, hiperlipemie, normocalcemie. Prognostic relativ bun. Nu are tratament eficace.

1. Hamvi G. J. și colab.: *Am. J. Med.*, 1960, 29, 690.
2. Kozak G. P. și colab.: *Metabolism*, 1966, 15, 290.
3. Rand R. W. și colab.: *J.A.M.A.*, 1964, 189, 255.
4. Young D. G., Bahn R. C., Randall R. V.: *J. Clin. Endocrinol.*, 1965, 25, 249.

MARIE (PIERRE) (boală) (1893): **eredo-ataxia cerebeloasă Pierre Marie.**

Este o boală ce se înrudește cu ataxia spinală ereditară a lui Friedreich. Spre deosebire de aceasta din urmă, ataxia cerebeloasă, prezintă deformații scheletice. Boala se însoțește de tulburări cerebeloase foarte importante. Reflexele tendinoase sînt accentuate și tulburările oculare frecvente (paralizia oculomotorilor comuni, atrofie optică etc.). Sindromul piramidal este mai evidențiat ca în boala lui Friedreich, deoarece leziunile cordoanelor posterioare sînt mai reduse decît în afecțiunea de mai sus. Tulburările de vorbire și tulburările din partea nervilor cranieni, mai ales a celor optici și oculomotori, sînt mai frecvente. Deseori, se pot observa parestezii și dureri în membre. Tulburările de sensibilitate sînt diminuate sau lipsesc complet. Histopatologic, afecțiunea se caracterizează printr-o atrofie a lobilor laterali ai cerebelului. Boala evoluează lent pînă la infirmitate completă. Nu are nici un fel de tratament.

1. Baker A. B.: *Clinical Neurology*. 2nd ed. Hoeber, 1962.
2. Brain R.: *Clinical Neurology*. 2nd ed. Oxford, 1964.

Scanned with OKEN Scanner

3. Escourolle R., Poirier J. : *Manuel élémentaire de neuropathologie.* Masson C-ie, Paris, 1971.
4. Fattorusso V., Ritter O. : *Vademecum clinique.* Masson C-ie, 1963.

MARIE (boala lui Pierre) (1890) : **osteoartropatia hipertrofiantă pneumică; boala lui Mamberger-Marie.**

Este o afecțiune osoasă înrudită cu osteozele condensante și caracterizată prin periostoze făcute pe osul haversian normal a cărei canale au un ax perpendicular cu cel al osului. Se aseamănă în această privință cu pachidermoperiostoza lui Touraine. Boala se observă în bronhopneumopatiile cronice. Tabloul clinic se manifestă printr-un hipocratism digital (hipertrofia în masă a falangetei și incurbarea unghiei), hipertrofia cu deformație la nivelul articulației pumnului și piciorului, impotența funcțională a tuturor articulațiilor într-un stadiu mai avansat. Tratamentul este simptomatic.

1. Faure C. : *Rev. Rhumatisme,* 1965, 32, 683–692.
2. Faure C. : *Maladies osseuses constitutionnelles.* Exp. Sci. Franc. 1966.
3. Louyot P. : *Rev. Prat.,* 1971, XXI, 23, 3401.
4. Ryckaewaert A. : *Physiologie pathologique des maladies des os et des articulations.* Edit. Baillière, Paris, 1970.

MARIE-BOVERI (boală) (1910) : **nevrita interstițială hipertrofică progresivă ; nevrita interstițială și hipertrofică a copilului.**

Este o formă clinică a bolii lui Déjérine-Sottas (vezi), determinată de o inflamație cronică hipertrofică a tecii lui Schwann și a învelișurilor mielinice a cilindraxilor, în care, pe lîngă simtomele caracteristice, mai există o exoftalmie și simptome asemănătoare celor din scleroza diseminată.

1. Baker A. B. : *Clinical Neurology.* 2nd ed. Hoeber, 1962.
2. Brain R. : *Clinical Neurology.* 2nd. ed. Oxford, 1964.
3. Escourolle R., Poirier J. : *Manuel élémentaire de neuropathologie.* Masson C-ie, Paris, 1971.

Scanned with OKEN Scanner

MARIE-CHARCOT-TOOTH-HOFFMANN (sindromul lui) : amiotrofia peronieră progresivă și extensivă a adolescenței ; boala lui Marie-Charcot (vezi).

MARIE-CHARCOT (boala lui) (1886) : atrofia lui Marie-Charcot ; atrofia peronierilor ; boala lui Charcot-Marie ; boala lui Marie-Charcot-Tooth-Hoffmann.

Este o afecțiune familială, caracterizată printr-o atrofie progresivă și lentă a mușchilor peronieri și în general a părților distale ale membrelor. Boala este determinată de o degenerescență a cordoanelor posterioare ale măduvii, atrofia celulelor coloanei lui Clarke, importante lezionări ale celulelor din coarnele anterioare, ale rădăcinelor anterioare și ale nervilor periferici (nevrită interstițială). Atrofia musculară este secundară leziunilor nervoase. Boala este mai frecventă la bărbați și începe, de obicei, în copilărie. Se manifestă clinic prin dificultate în mers, atrofie musculară în părțile distale ale membrelor inferioare, mai ales la peronieri. Se pot observa picior varus, equinovarus și stepaj, parestezii, tulburări ale sensibilității cu dureri la părțile distale ale membrelor. Boala evoluează lent ; mulți bolnavi pot duce o viață aproape normală. Tratamentul constă din fizioterapie, pantofi ortopedici etc.

1. Adams G. M., Eaton L. M., Shy G. M. (editori): *Neuromuscular Disorders.* Res. Publ. A. Nerv. and Ment. Dis. vol. 38. Williams and Wilkins, 1960.
2. Burrows H. S. : *Neuromuscular Disease.* G. P., 1964, 29, 146.
3. Engel W. K. : *Neurology,* 1962, 12, 778.
4. Lambert E. H. : *Pediatrics,* 1964, 34, 599.
5. Walton J. N. : *Abstr. World Med.,* 1966, 40, 1–12.

MARIE-FOIX (sindromul lui) : sindromul lateral.

Este un sindrom neurologic, ce se caracterizează printr-o hemiplegie cerebeloasă datorită obstrucției lumenului arterei cerebeloase periferice scurte. În forma sa pură, sindromul se observă numai rareori. Cel mai frecvent, el se asociază cu

Scanned with OKEN Scanner

o hemipareză, tulburări de sensibilitate ale unei jumătăți de corp de tipul disociației, precum și mioclonii ale palatului moale.

1. Baker A. B.: *Clinical Neurology.* 2nd ed. Hoeber, 1962.
2. Brain R.: *Clinical Neurology.* 2nd ed. Oxford, 1964.
3. Kreindler A.: *Neurologia.* vol. I–II. Edit. Medicală, Buc. 1957.
4. Marie P.: *Travaux et mémoires.* Paris, 1928.

MARIE-FOIX-ALAJOUANINE (boala lui): **atrofia cerebeloasă tardivă.**

Este o boală neurologică ce se observă mai frecvent după vîrsta de 50 ani. Se datorește atrofiei cortexului cerebelului, mai ales a celulelor lui Purkinje și unei glioseratoze secundare. Prin modificările histopatologice și simptomatologia ei, atrofia cerebeloasă tardivă amintește de boala lui André Thomas (atrofia lamelară) și de boala lui Parker-Keruohan (atrofia parenchimatoasă primară). Din punct de vedere clinic, boala se manifestă prin tulburări de echilibru cu nesiguranță în mers și semnul lui Romberg pozitiv. Evoluția este lentă și progresivă, în decurs de 10—20 ani.

1. Merritt H. H.: *A textbook of neurology.* 3rd. ed. Lea and Febiger, 1963.
2. Wilson S. A. K.: *Neurology.* 2nd ed. Williams and Wilkins, 1955.
3. Volkmann H.: *Medizinische Terminologie.* Munchen-Berlin, 1951.

MARIE-LÉRI (boala lui) (1913): **forma osteolitică a reumatismului cronic evolutiv.**

Este o formă clinică a reumatismului cronic evolutiv ce se caracterizează, în afară de simptomele clasice ale acestei boli, printr-o osteoliză accentuată. Boala se manifestă clinic prin febră, stare generală alterată, pierdere ponderală, transpirații, parestezii, redoare matinală, sindrom Raynaud. Debutul este, de obicei, insidios cu prinderea articulațiilor mici de la mîini și picioare. Boala evoluează centripet și simetric. Pe lîngă tulburările osteo-articulare, se mai observă o serie de semne extraarticulare: irită, noduli sub-

Scanned with OKEN Scanner

cutanați, limfadenie și atrofia tegumentelor și mușchilor. Tratamentul constă din administrare antiinflamatorii, calciterapie etc. Prognosticul destul de sever.

1. Conn H., Conn R. : *Current Diagnosis 2.* W. B. Saunders, 1969.
2. Hollander J. L. și colab. : *Ann. Int. Med.* 1965, 62, 271.
3. Ragan C., Farrington E. : *J.A.M.A.*, 1962, 181, 663.
4. Rhinelander F. W. : *Arthritis and Rheumatism.* 1961, 4, 566.
5. Waine H. : *Arthritis and Rheumatism,* 1963, 6. 83.

MARIE-ROBINSON (sindromul lui) : **levulozurie cu tulburări psihice.**

Levulozuria sau fructozuria este un viciu congenital al metabolismului hidraților de carbon, care se produce în urma unei insuficiențe a enzimei fructokinaza. În acest mod, se produc atît concentrații ridicate de fructoză în sînge cît și excreția de fructoză prin urină. De cele mai multe ori nu apar nici un fel de manifestări clinice. Cînd regimul alimentar conține prea mari cantități de alimente bogate în sucroză și fructoză, pot apare tulburări psihice importante, cunoscute sub denumirea de sindromul Marie-Robinson. Nu are tratament.

1. Duncan G. G. : *Diseases of metabolism.* W. B. Saunders Comp. 1964.
2. Davidson Ch. S. : *Textbook of Medicine.* Besson and McDermaott. 1963.
3. Froesch E. R. și colab. : *Am. J. Med.*, 1963, 34, 151.
4. Lezner A. R. : *Ann. Int. Med.*, 1956, 45, 702.

MARIE-SAINTON (sindromul lui) (1897) : **disostoza cleido-craniană ereditară ; disostoza lui Scheutauer-Marie-Sainton (1871).**

Sindromul face parte din grupul disostozelor, boli caracterizate prin malformații congenitale care interesează oasele craniului, a feței, maxilarului și uneori a extremităților. Disostoza cleidocraniană ereditară este o malformație genotipică

a oaselor, caracterizată printr-o aplazie claviculară bilaterală, mai mult sau mai puțin completă, și defecte de osificare ale bolții craniene. La acești bolnavi, fontanela anterioară persistă și la maturitate. Craniul este voluminos, brahicefalic și cu depresiune medio-frontală în șanț din cauza unui defect de osificare în jurul suturei. Boala se mai întovărășește de malformații dentare, aplazia simfizei, cifoscolioză, coxa vara și arachnodactilie.

1. Dechaume M.: *Précis de stomatologie.* Masson C-ie, 1966.
2. Gorlin R. J., Pindborg J. J.: *Syndromes of the head and neck.* McGraw-Hill N. Y., 1967.
3. Gorlin R. J.: *Some facial syndromes. Birth defects.* Original Articles Series, 1969, 5, 2, 65–76.
4. Touraine A.: *L'hérédité en médecine.* Masson C-ie, Paris, 1955.

MARIE-SÉE (boala lui) (1945): **hidrocefalia acută benignă; hipervitaminoza A.**

Boala lui Marie-Sée (hipervitaminoza A) se întîlnește, de obicei, la sugar, unde poate determina apariția unei hidrocefalii acute benigne, printr-o hipersecreție a plexurilor coroidiene. Simptomul principal al acestei boli este o hipertrofie a marei fontanele, care îmbracă aspectul de „pălărie de clown". În afară de aceasta, boala se manifestă prin anorexie, slăbire, hiperostoză, erupție cutanată, anemie și hepato-splenomegalie. Hipervitaminoza A se produce în urma administrării timp de luni de zile de circa 75 000 unități Vitamina A. În sînge, se găsește în cursul bolii o cantitate de 400 micrograme de Vitamina A%. Tratamentul constă din suprimarea administrării de Vitamina A.

1. Davidson Ch. S.: *Textbook of medicine.* Besson and McDermott, 1963.
2. Duncan G. G.: *Diseases of metabolism.* W. B. Saunders Comp. 1964.
3. Harris P. L. și colab.: *Am. J. Public Health,* 1946, 36, 155.
4. Stimson W. H.: *New England J. Med.* 1961, 265, 369.

Scanned with OKEN Scanner

5. Symposium on Vitamin A Metabolism. In honor of Profesor P. Karrer. *Vitamins and hormones.* Vol. 18, 1960.

MARIE-STRÜMPELL (boala lui) (1898): **spondilita ankilozantă; spondiloza rizomelică.**

Este o boală care apare mai frecvent la bărbați între vîrsta de 15—35 ani. Se caracterizează prin: prevalența mai mare la bărbați (9/1); sacroileită precoce, simetrică, constantă; prinderea regulată a coloanei lombare și a altor articulații; diminuarea expansiunii toracelui prin atingerea articulațiilor costovertebrale; prinderea cîteodată a articulațiilor mîinelor și picioarelor; rareori, noduli subcutanați; frecvența iridociclitei; prevalența insuficienței aortei și tulburări electrocardiogramice de conducere; prevalența scăzută (sub 15%) a factorului reumatoid; creșterea proteinelor din lichidul cefalo-rahidian la 50% din bolnavi; lipsa de răspuns terapeutic la administrarea de antimalarice de sinteză și preparate de aur; răspuns constant la iradiere, indomethacine și fenilbutazonă.

1. Blumberg B. S., Bunin J. J., Calkins E.: *Bull. Rheum. Dis.*, 1964, 19, 339.
2. Calabro J., Maltz B.: *New England J. Med.* 1970, 282, 11, 606.
3. Calabro J. J., Amante C. M.: *Arthritis Rheum.*, 1968, 11, 471.
4. Priboianu M., Anastasescu G., Ionescu Th.: *Artropatiile în practica medicală.* Edit. Medicală, Buc., 1967.
5. Ravault-Vijun G.: *Rheumatologie clinique.* Masson C-ie, Paris, 1956.

MARINESCU (boala lui): **nevrita interstițială hipertrofică, forma generalizată.**

Este o formă generalizată de nevrită interstițială hipertrofică de tip Déjérine-Sottas, în care se observă o atrofie a întregii musculaturi a corpului cu excepția extremităților cefalice, tulburări trofice osteo-articulare. În unele cazuri, leziunile interesează și capul, manifestîndu-se clinic prin existența unei exoftalmii sau buze îngroșate. În rest, evoluția și prognosticul sînt asemănătoare bolii lui Déjérine-Sottas.

Scanned with OKEN Scanner

1. Drăgănescu St., Chivu V.: *Ann. de méd.*, 1948, t. 49, nr. 4.
2. Marinescu G., Drăgănescu St., Facon E.: *Ann. de méd.*, 1931, nr. 2.
3. Marinescu G.: *Ann. d'anatomie pathol.*, 1934, nr. 2.
4. Merritt H. H.: *A textbook of neurology.* Lea and Febiger, 1963.
5. Wechsler I. S.: *A textbook of clinical neurology.* Saunders, 1963.

MARINESCU (boala lui) (1937)): **forma ciclică de amiotrofie.**

Este o boală neurologică ce se caracterizează printr-o formă ciclică de amiotrofie, ce interesează toți mușchii, cu excepția celor faciali și cervicali. Bolnavii mai prezintă tulburări accentuate de sensibilitate, modificări osoase și sindrom dureros mai ales în faza de debut a afecțiunii. Etiologia este necunoscută. Tratamentul este simptomatic.

1. Baker A. B.: *Clinical Neurology*, 2nd ed. Hoeber, 1962.
2. Brain R.: *Clinical Neurology.* 2nd ed. Oxford, 1964.
3. Merritt H. H.: *A textbook of Neurology.* Lea and Febiger, 1963.
4. Wechsler I. S.: *A textbook of clinical neurology.* Saunders, 1963.

MARINESCU-SJÖGREN (sindromul lui) (1931—1947): **asociația oligofreniei, cataractei congenitale și a ataxiei cerebeloase.**

Afecțiune descrisă în 1931 de Marinescu, Drăgănescu și Vasiliu, se caracterizează prin asocierea unei cataracte congenitale cu ataxie cerebeloasă și oligofrenie cu întîrziere staturală. Sjögren afirmă apoi caracterul de transmitere genetică de tip recesiv autosomic. Recent, Todorov a arătat existența la nivelul celulelor lui Purkinje a unor vacuolizări citoplasmatice, care se pare că s-ar datori unui defect enzimatic. Afecțiunea debutează în copilărie însă evoluează lent. Cu timpul, musculatura se atrofiază, mișcările voluntare devin din ce în ce mai dificile, statul în picioare imposibil, disartria se accentuează și

Scanned with OKEN Scanner

bolnavii cad într-o stare demențială. Nu rareori ei ating vîrsta de 50 ani. Moartea se produce în urma unor infecții intercurente.

1. Calvi L.: *Le syndrome du Marinesco-Sjiögren.* Sist. Nerv., 1963, 15, 211.
2. Franceschetti A., Marty F., Klein D.: *Confinia Neurol.*, 1956, 16, 271.
3. Gaudier B., Nuyts J. P., Bombart E., Laconebe A.: *Lille méd.* 1969, 3, 301.
4. Marinesco G., Draganesco S., Vasiliu D.: *Encéphale*, 1931, 26, 97.
5. Todorov A.: *J. Génét. Hum.*, 1965, 14, 197.

MARINESCU-SJÖGREN-GARLAND (sindromul lui): **ataxie cerebeloasă, cataractă, anomalii scheletice și întîrziere psihică; sindromul lui Marinescu-Sjögren (vezi).**

MARION (boală) (1912): **stenoza colului vezical; boala colului vezical.**

Este o malformație obstructivă importantă a căilor urinare inferioare în care, colul vezical proemină mult în lumen. Din punct de vedere histopatologic, este vorba de o fibroză, scleroză sau de o fibroelastoză. Boala se observă mai frecvent la fetițe, la vîrsta de 6—7 ani. Se crede că s-ar datori unei tulburări de inervație în segmentul inferior al vezicii urinare. Această anomalie anatomo-funcțională determină o stază urinară importantă. Obstacolul urinar se percepe mai bine în timpul cateterismului, spre deosebire de cel din valvele urinare (uretrale) unde acest fenomen lipsește total. Tratamentul este numai chirurgical.

1. Campbell J.: *Pediatric Urology*, 1948, 309.
2. Fanconi G., Wallgren A.: *Manual de pediatrie.* Edit. Med. Buc. 1965.
3. Feustel A.: *Vademecum der Urologie.* VEB, G, Thieme, Leipzig, 1969.

MAROTEAUX (sindromul lui) (1967): **nanismul tanatofor.**

Este o boală descrisă în 1967, ce se caracterizează clinic prin scurtarea extremă a membrelor, trunchiul de lungime normală, craniul volumi-

Scanned with OKEN Scanner

nos cu bosele frontale accentuate și aplatizarea rădăcinii nasului. Radiologic, se remarcă o dezvoltare excesivă a bolții craniene, bazinul și omoplații insuficient dezvoltați, aplatizarea corpilor vertebrali etc. Este o boală cu mutație dominantă (cazurile sînt totdeauna izolate în fratrii). Se numește tanatofor pentru că acest gen de nanism antrenează moartea copilului în primele 10 zile de la naștere. Moartea se datorește unei insuficiențe respiratorii, asociate cu o malformație toracică și cu hipotonie musculară.

1. Lentz L. și colab.: *Z. Kinderheilk.*, 1971, 111, 162.
2. Maroteaux P., Lamy M., Robert J. M.: *Presse méd.*, 1967, 75, 2519–2524.
3. Maroteaux P., Lamy M.: *Arch. Franc. Pédiatr.*, 1968, 25, 241–262.
4. Maroteaux P.: *Conc. Méd.* 1972, 94, 6143.

MAROTEAUX-LAMY (sindromul lui): **picnodisostoza.**

Boală individualizată în 1962, picnodisostoza face parte din grupul afecțiunilor osoase condensante. Se caracterizează printr-o condensare cu fragilitate osoasă, nanism și dismorfie craniofacială. Se deosebește de boala lui Albers-Schöneberg, în care nu există de obicei dismorfie, ci un defect de modelare și o osteo-condensare în striuri a unor oase și de disostoza cleidocraniană unde condensarea și fragilitatea osoasă sînt absente. Boala are caracter ereditar recesiv. Prognosticul pare bun, contrar bolii oaselor de marmoră.

1. Elmore S. M.: *J. Bone and J. T. Surgery*, 1967, 49 A, 153.
2. Maroteaux P., Lamy M.: *Presse méd.* 1962, 70, 999.
3. Maroteaux P.: *Méd. Inf.* 1962, 69, 365–370.
4. Maroteaux P.: *Concours médical.*, 1972, 94, 6143.

MAROTEAUX-SPRANGER-WIEDEMANN (sindromul lui): **nanismul metatrofic.**

Descris în 1966, sindromul de mai sus se caracterizează clinic printr-o disproporție între lungimea corpului și scurtarea membrelor, torace lung și îngust, cifoscolioză, anomalia regiunii xi-

Scanned with OKEN Scanner

foidiene, limitarea mișcărilor articulare. Radiologic se observă: micromelie cu lățire metafizară, scolioză, scurtarea înălțimii corpilor vertebrali. Boala se transmite recesiv autosomic.

1. Maroteaux P. *Conc. Médical*, 1972, 94, 6143.
2. Maroteaux P., Spranger J., Wiedemann H. N.: *Arch. Kinderheilk.* 1966, 173, 211.
3. Spranger J. W., Langer L. O.: *Radiology*, 1970, 94, 313–322.

MARSILIA (boală): **febra butonoasă; febra exantematică; febra sudafricană prin căpușe; febra de Kenya (vezi).**

MARSTON (sindromul lui) (1966): **colita ischemică.**

Este o afecțiune determinată de irigația deficitară a colonului. Extinderea ischemiei este totdeauna segmentară, pe regiuni și lungimi variabile. În general, localizarea predilectă a tulburărilor se găsește la nivelul unghiului splenic, acolo unde se găsește zona de trecere dintre circulația mezenterică superioară și inferioară și unde anastomozele vasculare sînt mai sărace. De obicei, tulburarea este tranzitorie și leziunele organice reversibile, dacă trunchiul arterial obstruat este de mică importanță, iar colateralele pot suplini nevoile de irigație. În obstrucțiile importante pot apare necroze segmentare datorate nu leziunii inflamatorii ci unui adevărat infarct. Din punct de vedere clinic, afecțiunea evoluează ca o colită acută segmentară. Tabloul simptomatologic este dominat de dureri localizate mai ales la unghiul lienal al colonului, diaree, febră și hemoragii. Examenul radiologic pune în evidență defecte de umplere prin neregularitatea conturului colonului, dînd aspectul de „imagine de police", dispariția haustrațiilor normale și rigiditatea peretelui colic. Evoluția poate fi îndelungată sau din contra, scurtată din cauza complicațiilor (stenoze, hemoragii, suprainfecții etc.). Tratamentul constă din administrare de antiseptice, antibiotice. În unele cazuri cura chirurgicală este eficace.

1. Bockus H. L.: *Gastroenterology*. Vol. II. W. B. Saunders, 1963–1965.

Scanned with OKEN Scanner

2. Debray Ch., Leymarios J., Hardouin J. P., Cerf M., Paolaggi J. A., Hernandez Cl. : *Presse méd.*, 1967, 75/14, 691.
3. Fodor O. : *Tratat elementar de medicină internă*. Edit. Dacia Cluj 1973.
4. Marston A. : *Proc. Soc. Roy. Med.*, 1966, 59, 9, 881.
5. Sommelet J., Bessot M., Babut J. M. : *Ann. Chirurg.*, 1965, 23–24, 1511.

MARTIN-ALBRIGHT (sindromul lui) : **pseudohipoparatiroidismul ; sindromul Seabright-Bantam ; sindromul lui Albright (vezi).**

MARQUEZY-DEBRAY (sindromul lui) : **sindromul neuro-toxic al sugarului.**

Este un sindrom întîlnit la sugar şi care se caracterizează clinic printr-o stare neuro-toxică şi endomiocardită acută. Copiii cu această afecţiune prezintă hipertermie, stare generală alterată şi o paloare deosebită. Evoluţia este foarte rapidă. Prognosticul este defavorabil. Tratamentul este simptomatic (reechilibrare hidroelectrolitică).

1. Fanconi G., Wallgren A. : *Manual de pediatrie*. Ed. Medicală, Buc. 1965.
2. Hombourger P. : *Nomenclature des maladies et opérations à noms propres*. Edit. Lab. Delalande-Courbevoie, 1963.

MARTINI-BALESTRA (sindromul lui) (1951) : **dispariţia totală sau parţială a segmentelor pulmonare; vanishing lung (Burke).**

Este un sindrom clinic foarte rar întîlnit, caracterizat prin rarefacţia progresivă a ţesuturilor pulmonare, care duce la dispariţia totală sau parţială a segmentelor pulmonare sau chiar a unuia sau mai multor lobi pulmonari. Se manifestă sub formă de tuse, dispnee, expectoraţie mucoasă, stare subfebrilă, slăbire etc. Mecanismul de producere al bolii este necunoscut ; se crede că sindromul ar fi produs de o obstruare progresivă a arterelor pulmonare. Prognostic în general bun. Nu are tratament.

Scanned with OKEN Scanner

1. Burgess L. S. G. (editor) : *Clinical cardio-pulmonary physiology.* Grune and Stratton, 1960.
2. Comroe J. H. Jr. : *Physiology of respiration.* Year Book, 1965.
3. Hinshaw H. C., Garland L. H. : *Diseases of the chest.* 2nd ed. Saunders, 1963.
4. Rubin E. H., Rubin M. : *Thoracic Diseases : emphasizyng cardiopulmonary relationship.* Saunders, 1961.

MARTIN Du MAGNY (sindromul lui) (1901) : **catarul banal al laringelui şi bronhiilor.**

Este un sindrom clinic întîlnit îndeosebi la soldaţii de pe front şi care se manifestă clinic printr-un catar laringian şi bronşic, întovărăşit de un guturai cronic. La examenul obiectiv al pulmonilor se observă o matitate la vîrful pulmonilor şi tot la acest nivel, raluri crepitante şi subcrepitante. Examenul radiologic pune în evidenţă o valoare difuză a transparenţei cîmpurilor pulmonare, mai ales la vîrfuri. Evoluţia este benignă. Tratamentul este simptomatic.

1. Bourgeois P. : *Maladies de l'appareil respiratoire.* Flammarion, 1965.
2. Bruckner I., Anastasatu C. : *Pneumologie.* Edit. Med. Buc., 1965.
3. Feighin M. : *Lexicon de simptome şi sindroame.* Edit. Medicală, Buc. 1967.
4. Perry K. M. A., Sellors T. H. : *Chest diseases,* Butterwhorthes. London, 1963.

MARINS-HAUSEMANN (boala lui) : **poikilodermia vasculară congenitală ; boala lui Thompson (vezi).**

MARTLAND (sindromul lui) (1928) : **encefalopatia posttraumatică a boxerilor ; punch drunk ; sindromul înghiţirii de lovituri.**

Este un sindrom neurologic ce se întîlneşte de obicei la boxerii de profesie, manifestîndu-se printr-o encefalopatie posttraumatică. Este cauzat de numeroasele traumatisme asupra craniului în cursul competiţiilor sportive. Din punct de vedere clinic, se manifestă prin simptome lent progresive de confuzie, euforie, labilitate emoţională mare, tulburări ale memoriei şi ideaţie şi vorbire lentă. Ulterior, se pot observa paralizie, scleroză

Scanned with OKEN Scanner

diseminată și chiar semne de parkinsonism. Pe electroencefalogramă se pot observa modificări patologice ale activității electrice a creierului, cu tulburări de ritm corespunzătoare procesului atrofic din cortexul cerebral. Evoluția este lentă și progresivă. Prognosticul este, de obicei, sever.

1. Durham R.: *Encyclopedia of medical syndromes.* New York, 1960.
2. Feighin M.: *Lexicon de simptome și sindroame.* Edit. Medicală, Buc. 1967.
3. McDonald A. Critcheley: *Brit. Med. J.*, 1957, 1, 673.

MARTORELLI (sindromul lui) (1944): **ulcerul hipertonic; ulcerul gambei produs de obliterarea arteriolelor.**

Este un sindrom clinic care se manifestă prin ulcere simetrice, pe fața anterolaterală a gambelor (juxtamaleolar), dureroase și foarte rezistente la orice terapeutică. Apare, de obicei, la femeile în vîrstă (peste 50 ani) cu hipertensiune arterială de lungă durată, care se însoțește de modificări importante ale fundului de ochi. Ulcerele sînt determinate de obliterarea arteriolelor. Tratamentul este numai simptomatic.

1. Abramson D. I.: *Diagnosis and treatment of peripheral vascular diseases.* Hoeber, 1956.
2. Allen E. V., Barker N. W., Hines E. A. Jr.: *Peripheral vascular Diseases.* 3rd. ed. Saunders, 1962.
3. Julian O. C. (editor): *S. Clin. North America.* 1960, 40, 1240.
4. Wright I. S.: *Vascular Diseases in Clinical Practice.* 2nd ed. Year Book 1952.

MASTERS-ALLEN (sindromul lui) (1955): **sindromul ligamentului larg.**

Este un sindrom caracterizat prin ruptura ligamentului larg în timpul travaliului. Boala se manifestă imediat după naștere prin spasme și dureri violente pelvine și tulburări psihice depresive. Diagnosticul etiologic este de cele mai multe ori foarte dificil de pus. Tratamentul este numai chirurgical.

Scanned with OKEN Scanner

1. Delecour M. : *Lille méd.*, 1970, XV, nr. spéc., 59–61.
2. Martius H. : *Lehrbuch der Gynekologie.*, Stuttgart, 1956.
3. Tenny B., Little B. : *Clinical Obstetrics*, Saunders, 1961.
4. Ullery J. C., Hollenbeck Z. J. : *Textbook of Obstetrics.* Mosby, 1965.

MAS Y MAGRO (sindromul lui) (1926) : **hemoragia antehemoptoică.**

Este un sindrom clinic, cu etiologie necunoscută, care se manifestă printr-o hemoragie nazală (epistaxis) profuză. Numai rareori, această hemoragie nazală se întovărășește de alte hemoragii ale mucoaselor. Atît timpul de coagulare cît și timpul de sîngerare sînt normale. Deseori se observă o anemie hipocromă și ușoară leucocitoză cu eosinofilie. Tratamentul este simptomatic.

1. Biggs R., MacFarlane R. G. : *Human Blood Coagulation and its Disorders.* Edit. Blackwell, 1962.
2. Chevalier J., Goldberg M. : *Rev. Med.*, 1931, 2, 186.
3. Feighin M. : *Lexicon de simptome și sindroame.* Edit. Medicală, Buc. 1965.
4. Ratnoff O. D. : Bleeding Syndromes : *A clinical Manuel.* Thomas, 1960.

MATHIEU (boala lui) (1886) : **leptospiroza ictero-hemoragică ; boala lui Fiedler ; boala lui Vasiliev-Weil ; icterul infecțios cu reșute al lui Garnier-Reilly ; boala lui Weil (vezi).**

MATHIEU-WEIL (boala lui) (1886) : **spirochetoza ictero-hemoragică ; boala lui Fiedler ; boala lui Vasiliev-Weil ; icterul infecțios cu reșute Garnier-Reilly ; boala lui Weil (vezi).**

MATHIAS (sindromul lui) : **inter-renalismul Mathias; sindromul adreno-genital Cook-Apert-Gallaise (vezi).**

MATTHEY-MARC (boală) (1840) : **cleptomania.**

Este o psihoză, caracterizată prin tendința individului la furt fără nevoie și interes. Ca și în histerie, bolnavii cu asemenea tulburări acuză

Scanned with OKEN Scanner

sentimentul dominant de nesiguranță și inadaptare, pe care și-l manifestă în mod asocial sau antisocial. De multe ori, boala răspunde la psihoterapie formală. În alte situații, se pot obține efecte bune printr-o punere sub control disciplinar adecvat, cu scopul de a limita prejudiciile pe care le poate produce lui însuși sau persoanelor din jur.

1. Donnely J. : *Am. J. Psychiatr.*, 1964, 120, 1149.
2. English O. S., Finch S. M. : *Introduction to Psychiatry*, Norton 1964.
3. Ewalt J. R., Farnworth D. L. : *Textbook of Psychiatry*, McGraw-Hill, 1963.
4. Pelicier Y. : *Guide psychiatrique pour le praticien*. Masson C-ie, 1970.
5. Shaw C. R. : *Psychiatric Disorders of Childhood*. Appleton-Century, 1966.

MATZDORFF-LHERMITE (sindromul lui) : **sindromul nucleului lui Luys.**

Este o afecțiune neurologică determinată de lezionarea nucleului subtalamic (corpul lui Luys, nucleul hipotalamic), care după cum se știe, este o formație biconvexă situată între capsula internă și pedunculul cerebral. Face parte din sistemul extrapiramidal și primește fibre din globus pallidus. Din punct de vedere clinic, boala se manifestă prin hemicoree, hemibalism, hipotonie musculară. Se mai observă, de asemenea, diverse tulburări psihice sub formă de excitații psihomotorii. De obicei, ele survin sub formă de crize nocturne.

1. Baker A. B. : *Clinical Neurology*, 2nd ed. Hoeber, 1962.
2. Brain R. : *Clinical Neurology*. 2nd ed. Oxford, 1964.
3. Kreindler A. : *Neurologia*. Vol. I–II, Edit. Medicală Buc. 1957.
4. Merritt H. H. : *A textbook of neurology*. 3rd ed. Lea and Febiger, 1963.

MATZENAUER-POLLARD (sindromul lui) : **dermatita simetrică dismenoreică ; acneea necrotică Dreyer-Waelsch ; urticaria papuloasă necrotică**

Scanned with OKEN Scanner

recidivantă Rogg ; pemfigus isteric sau nevrotic Weidenfeld ; urticaria gangrenoasă Besnier-Renault (vezi).

MAURIAC (sindromul lui) (1930) : **diabetul zaharat infantil.**

Este o formă clinică particulară a diabetului infantil, caracterizat printr-o întîrziere în dezvoltarea fizică, infantilism, adipozitate dispusă trunchiular cu țesut muscular redus, amenoree primară, abdomen balonat și hepatomegalie, fără semne de insuficiență funcțională hepatică și cu aspect histologic de infiltrație grasă și glicogenică. Biochimic, sindrom dislipidemic, caracterizat prin hiperlipemie, hipercolesterolemie, hipertrigliceridemie, creșterea NEFA, totul în cadrul unui diabet cu tendință la decompensare, labil și foarte rezistent la insulină. Echilibrarea corectă a diabetului prin regim alimentar hiperproteic, hipolipidic și doze mici de insulină cu resorbție lentă, atenuează modificările clinice și biologice prezente în cadrul sindromului.

1. Fanconi G., Wallgren A. : *Manual de pediatrie*. Edit. Medicală, Buc. 1965.
2. Hegglin R. : *Diagnosticul diferențial al bolilor interne*. Edit. Medicală, Buc. 1969.
3. Mauriac P. : *Sci Méd.* Bordeaux, 1930, 51, 402.
4. Strat C., Andreescu E., Ilarion F., Triandaf N., Mardare G., Leibovici M. : *Com. Societatea de Medici și Naturaliști din Iași*, 18, febr. 1971.

MAUCLAIRE (boală) : **epifizita capului metatarsianului II sau III ; boala lui Freiberg ; boala lui Köhler II (vezi).**

MAXCY (boala lui) (1922) : **rickettsioza endemică murină ; tifosul de pureci ; tifusul mexican ; tifusul malaiez de oraș ; tifusul manciurian ; boala lui Hone (vezi).**

MAY-HEGGLIN (sindromul lui) : **anomalia citoplasmatică constituțională.**

Este o afecțiune ce face parte din grupul trombopeniilor pure prin tulburare de producție. Boala se caracterizează clinic printr-un sindrom hemoragic de tip purpuric. Se datorește unei

Scanned with OKEN Scanner

trombopenii mai mult sau mai puțin importante. Diagnosticul se sprijină pe prezența corpilor lui Döhle leucocitari, pe existența unor plachete gigante asociate sau nu cu trombopenie, cu sau fără manifestări purpurice, și pe caracterul genotipic al anomaliei. Studiul genealogic arată caracterul autosomic dominant al transmisiei ereditare a tarei. Corticoterapia este ineficace ; numai rareori ea poate influența favorabil și temporar purpura.

1. Alagille D. : *Rev. Prat.* 1973, XVII, 483.
2. Bauters F. : *Lille méd.*, 1972, t. XVII, nr. spéc.
3. Delobel J. : *Les livrets du médecin*, 1970, II, 8, 458.
4. Goudemand M. și colab. : *Lille méd.* 1970, 15, 9, 1259–1267.
5. Hegglin R., Gross R., Lohn G. W. : *Schweiz. Med. Wschr.*, 1964, 94, 1357.
6. May R. : *Deutsch. Arch. Klin. Med.*, 1909, 96, 1.

MAY-LAYANI (sindromul lui) : **caşexia de creştere.** Este un sindrom endocrin care reunește la un loc un sindrom Simmonds cu o hiperglicemie. Boala este determinată de o insuficiență hipofizară. Este foarte rară. Se manifestă din punct de vedere clinic prin : astenie, rezistență scăzută la frig, la infecții și la inaniție, absența dezvoltării caracterelor primare și secundare. Dacă debutul are loc în timpul perioadei de creștere se instalează o hipotrofie staturală. Tegumentele sînt uscate, cu lipsa sudorației și prezintă o culoare particulară gălbuie. Lipsește pigmentația tegumentelor chiar după expunere la razele solare. Inima are dimensiuni mici, iar tensiunea arterială este scăzută. În această afecțiune, spre deosebire de boala lui Simmonds, există o hiperglicemie manifestă. În afară de această tulburare biochimică caracteristică, se mai întîlnește o scădere a metabolismului bazal, a PBI, a 17-hidrocorticosteroizilor și a 17-cetosteroizilor urinari. Examenul radiografic poate releva leziuni sellare. Evoluția este în raport cu gradul de leziunare hipofizară și de etiologie. Tratamentul constă din administrare de hormoni.

Scanned with OKEN Scanner

1. Bauer H. G.: *J. Clin. Endocrinol.*, 1954, 14, 13.
2. Friesen H., Astwood E. B.: *New England J. Med.* 1965, 272, 1216.
3. Hunter W. M., Greenwood F. C.: *Brit. Med. J.*, 1964, 5386, 804.
4. Williams E.: *Brit. Med. J.*, 1958, 2, 190.

MAYDL (boală): **hernia cu încarcerare retrogradă. Este un tip special de hernie în care încarcerarea herniei abdominale externe se produce prin aşa-numita „încarcerare retrogradă". Această încarcerare constă în pătrunderea, prin inelul herniar, a mezenterului intestinului care se găseşte nu în sacul herniar, ca de obicei, ci în cavitatea abdominală. Tratamentul este numai chirurgical.**

1. Feighin M.: *Lexicon de simptome şi sindroame.* Edit. Medicală, Buc. 1967.
2. Fevre M.: *Chirurgie infantile et orthopédie.* Flammarion, Paris, 1967.
3. Ombredanne L.: *Précis de chirurgie infantile.* Masson C-ie, 1949.
4. Quervain F. De: *Spezielle Chirurgische Diagnostik,* Berlin, 1941.

McARDLE (sindromul lui): **glicogenoza de tip 5. Sindromul lui McArdle face parte din grupul glicogenozelor (tezaurismozelor glicogenice). Se datoreşte unui deficit ereditar de fosforilază musculară, care duce la incapacitatea de a transforma glicogenul în glucoză în muşchi. Bolnavii atinşi de această afecţiune nu prezintă alte simptome clinice în afară de o miopatie caracterizată prin slăbiciune, ankiloze, durere şi contractură prelungită a muşchilor scheletali chiar după un exerciţiu moderat. În unele cazuri, se poate observa, de asemenea, o mioglobinurie trecătoare. Miopatia este evidentă chiar atunci cînd muşchiul se află în stare de repaos. Tratamentul constă în limitarea efortului fizic şi regim alimentar adecvat. Glucagonul în injecţii intramusculare zilnice poate ameliora întrucîtva boala. Evoluţia este lentă.**

1. Brainerd H., Margen S., Chatton M.: *Elemente practice de diagnostic şi tratament.* Edit. Medicală, Buc. 1967.

Scanned with OKEN Scanner

2. Fanconi G., Wallgren A. : *Manual de pediatrie.* Edit. Medicală, 1965.
3. Rowland L. P., Fahir S., Schotland D. L. : *Arch. Neurol.*, 1963, 9, 325.
4. Stanbury J. B., Wyngaarden J. B., Friederickson D. S. : *The metabolic basis of inherited disease.* McGraw-Hill, N. Y., 1960.

McMURRAY (sindromul lui) : **citrulinuria.**

Afecțiune descrisă în 1963 de către McMurray și colaboratorii, citrulinuria este determinată de tulburarea ciclului ornitinei și se caracterizează prin creșterea marcată a citrulinei în urină, plasmă, hematii și lichidul cefalo-rahidian. Boala apare la copii și se manifestă, în afară de semnele biologice amintite mai sus, prin întîrziere mintală și somatică. Citrulinuria se datorește imposibilității de a se lega citrulina cu argininsuccinatul în etapa a II-a a ciclului lui Krebs sau unui deficit de ornitin-transcarbamilază, în etapa I, ce conduce la hiperamoniemie.

1. Davidson Sir Stanley, Passmore R. : *Human Nutrition and Dietetics.* 2nd. ed. Williams and Wilkins, 1963.
2. Duncan G. G. : *Bolile metabolismului.* Editura Medicală Buc. 1966.
3. McMurray W. și colab. : *Pediatrics*, 1963, 347.
4. Stanbury J. B., Wyngaarden J. B., Friederickson D. S. : *The metabolic basis of inherited disease.* McGraw-Hill, N. Y., 1960.

McDONOUGH (boală) (1912) : **xantogranulomul infantil ; nevoxantoendoteliomul.**

Este o formă abortivă a bolii lui Hand-Schüller-Christian. Începînd încă din perioada prenatală și apoi în primele zile de viață, se observă pe fețele de extensie ale extremităților nou-născutului o acumulare delimitată de papule sau de tuberculi galbeni-bruni cu nuanță roșietică. În unele cazuri, aceste manifestări cutanate se asociază cu simptome oculare și modificări viscerale importante. Boala are o evoluție regresivă care se termină complet la vîrsta de 3 ani. Nu există, ca în dislipidemii, o creștere a lipidelor în sînge.

1. Blank H., Eglick P. G., Beerman H. : *Pediatrics*, 1949, 349.

Scanned with OKEN Scanner

2. Feighin M. : *Lexicon de simptome și sindroame.* Edit. Med., Buc. 1967.
3. Hegglin R. : *Diagnosticul diferențial al bolilor interne.* Edit. Medicală, Buc. 1969.

MEADOWS (sindromul lui) : **miocardita gravido-puerperală gravă.**

Este o miocardită ce apare în cursul gravidității și al puerperiului, de etiologie necunoscută, probabil hormonală sau metabolică, ce se manifestă clinic printr-o insuficiență cardiacă acută. Miocardita este de o gravitate excepțională. În antecedentele bolnavilor nu se întîlnește nici o afecțiune cardiacă. Bolnavele prezintă tahicardie, diferite aritmii, dispnee de decubit, hepatomegalie, cianoză și edeme. Evoluția este rapidă și severă. Tratamentul constă din tonicardiace de fond și antiaritmice.

1. Burwell C. S., Metcalfe J. : *Heart Disease and Pregnancy. Physiology and Management.* Ed. Little-Brown, Comp., 1958.
2. Gilchrist A. R. : *Brit. Med. J.*, 1963, 1, 209.
3. Kaufman J. M., Ruble P. E. : *Ann. Int. Med.*, 1958, 48, 1157.

MECKEL (boală) : **diverticulita lui Meckel.**

Este o afecțiune ce se datorește unei inflamații a diverticulului lui Meckel, un rest embrionar al uctului omfalo-mezenteric. Acest rest embrionar, într-un număr mai mic de cazuri este constituit din țesut ectopic, pancreatic sau din mucoasă gastrică. De cele mai multe ori el este asimptomatic. În altele, manifestarea clinică constantă este durerea, cu localizarea periombilicală, mai ales de partea stîngă. El devine, de asemenea, manifest clinic prin accidente mecanice de ileus prin volvulus sau invaginație intestinală. Stabilirea diagnosticului este doar de probabilitate. Tratamentul este simptomatic și chirurgical.

1. Albot G., Poilleux F. : *Intestin grêle, colon, rectum.* Masson, 1956.
2. Brauner R. și colab. : *Med. Int.*, 1969, 1, 3.
3. Godart J. : *Traité pratique de pathologie digestive.* Maloine, 1970.
4. Painter N. S. : *Brit. Med. J.*, 1968, 3, 475.

Scanned with OKEN Scanner

MEDES (boala lui) : **tirozinoza.**

Este o afecțiune descrisă în 1932, ce se caracterizează prin excreția prin urină de mari cantități de acid p-hidroxifenilpiruvic, datorită unui deficit enzimatic care blochează conversiunea acestui acid în acid homogentizinic. Tirozinaza se diagnostichează prin prezența acidului p-hidroxifenilpiruvic în urină, cu ajutorul reactivului lui Miller.

1. Duncan G. G. : *Bolile metabolismului.* Edit. Medicală, București, 1966.
2. Bloxam H. R. : *Biochem.* J., 1960, 77, 320.
3. Medes G. : *Biochem. J.* : 1932, 26, 917.
4. Menkes J. H., Jervis G. A. : *Pediatrics,* 1961, 28, 399.

MEESMANN (boala lui) : **distrofia epitelială a corneei.**

Este o afecțiune distrofică a epiteliului corneean, care apare ereditar, în primii ani de existență. Se caracterizează clinic prin diferite senzații iritative oculare, determinate de existența unor mici ulcerații. La examenul obiectiv, se remarcă mici opacități punctate, diseminate în epiteliu și uneori, în stratul lui Bowman. Aceste opacități sînt mai numeroase în zona fantei palpebrale. Transmisia bolii se face după modul dominant.

1. Franceschetti A., Forni I., Babel M. : *Rapport 16-e Congrès Intern. d'ophtalmologie.* 1950.
2. Ravault P. M. : *Syndromes en ophtalmologie.* Edit. Doin-Doren, Paris, 1970.
3. Saraux H., Biais B. : *Précis d'ophtalmologie.* Masson, 1969.
4. Thomas G. I. : *La cornée.* Edit. Thomas-Springfield, 1955.

MEIGE (boala lui) : **trofedemul familial ; sindromul Meige-Millroy-Nonne ; edemul trofic congenital al lui Meige-Millroy (vezi).**

MEIGE-MILLROY (sindromul lui) (1889—1891) : **edemul trofic congenital ; boala lui Millroy ; edemul cronic familial ; edemul segmentar ; pseudoele-**

Scanned with OKEN Scanner

fantiazis neuroartritic ; sindromul Meige-Millroy-Nonne.

Este o afecțiune ereditară rară, caracterizată printr-un limfedem simetric al membrelor inferioare, întovărășit de hipogenitalism, de întîrziere mintală, adipozitate și acromicrie. Se datorește unei malformații congenitale a centrilor trofici ai măduvii spinării sau unei nevroze vasomotorii. Boala apare la pubertate. Din punct de vedere histologic, este vorba de vase limfatice mult dilatate, uneori o aplazie a lor, care face ca filtrarea capilară cît și reabsorbția să fie deficitare. Edemele nu sînt dureroase la palpare și nici nu dau senzația de tensiune a pielii. În stadiul inițial se aseamănă cu ademele nefrotice. Tratamentul constă din anestezia ganglionilor limfatici și simpatici regionali și simpatectomie.

1. Derot M., Tanret P., Griraux M., Laude M. : *Bull. et Mém. Soc. Méd. Hôp.* Paris, 1947, 1008.
2. Keith H. M. : *Med. Clin. North America.* Saunders, Phil., 1951.
3. Reubi F. : *Néphrologie clinique.* Masson C-ie, Paris, 1961.
4. Rosenberg W. A. : *Arch. Dermat. Syph.*, 1940, 42, 1113.
5. Russu G., Crețeanu G., Lungu I., Riegler B. : *Rev. Medico-Chirurgicală* Iași, 1959, 2.

MEIGS (sindromul lui) (1935) : **fibrom ovarian, ascită și hidrotorax ; sindromul Demons-Meigs ; sindromul Meigs-Cass.**

Este un sindrom clinic, caracterizat prin existența unei tumori ovariene de natură benignă (fibrom), rareori malignă, întovărășită de ascită și hidrotorax, de obicei de partea dreaptă. Boala se întîlnește mai frecvent la femeile în vîrstă. Patologia revărsatului pleural și peritoneal este obscură. Se manifestă clinic prin mărirea abdomenului, dispnee, hidrotorax și ascită, scădere în greutate, anemie. Apariția exsudatului pare că se datorește iritației sau compresiunii căilor limfatice, stazei venoase sau tulburărilor circulatorii. Tratamentul constă din extirparea tumorii. După această intervenție, dispare atît exsudatul peritoneal cît și cel pleural.

Scanned with OKEN Scanner

1. Hegglin R.: *Diagnosticul diferențial al bolilor interne.* Edit. Medicală, București, 1969.
2. Martius H.: *Lehrbuch der Gynekologie.*, Stuttgart, 1956.
3. Meigs J. W., Cass J. W.: *Am. J. Obst. Gynec.* 1937, 33, 249.

MELEDA (boala de): **keratodermia palmo-plantară ereditară; boala din Mljet.**

Boala de Meleda (o insulă din Adriatica) reprezintă una din cele trei forme ale keratodermiilor palmo-plantare ereditare. Boală ereditară de tip recesiv, ea nu este congenitală ci apare la vîrsta de 2—3 ani. Se caracterizează clinic prin apariția unor leziuni tegumentare eritemato-scuamoase, care-i dă pielii un aspect ciros ce seamănă cu un pergament vechi și murdar. Boala evoluează în pusee cu perioade de sedare aproape totală. Ulterior, leziunile de pe palme și plante se extind și pe fața dorsală a mîinilor și picioarelor și chiar la nivelul tibiilor ca niște placarde scuamoase. Tratamentul este simptomatic

1. Dechaume M.: *Précis de stomatologie.* Masson C-ie, Paris, 1966.
2. Degos R., Lortat-Jacob E.: *La dermatologie.* Maloine, Paris 1956.
3. Melczer N.: *Dermat. Schr.* 1933, 108, 65.

MELKERSON-ROSENTHAL (sindromul lui): **macrocheilita sarcoidică; paralizia facială cu reșute.**

Sindromul debutează la vîrsta de 10—15 ani, în același procent la ambele sexe, printr-o paralizie facială sau o buză mare. În cîțiva ani, tabloul clinic devine complet și se caracterizează printr-o paralizie facială unilaterală de tip periferic, o infiltrație difuză sau parțială a feței, rareori asimetrică cu predominență la buză, ceea ce dă feței un aspect de bot de tapir. La acestea se mai adaugă și o limbă plicaturată, cel mai adesea de tip scrotal, rareori o macroglosie patologică organică. Se mai pot observa tulburări neurologice cu atingerea perechii a XI-a și I, care determină tulburări ale gustului, mirosului și hemiatrofie linguală. Unii autori descriu, în afară de forma sarcoidică, și o formă de tip limfoedematos, denumită fibroedemul lui Stevens. Din punct de vedere etiopatogenic, sindromul se aseamănă cu

Scanned with OKEN Scanner

tuberculoza sau cu boala lui Besnier-Boeck-Schaumann.

1. Dechaume M.: *Précis de stomatologie.* Masson C-ie, Paris, 1966.
2. Fanconi G., Wallergren A.: *Manual de pediatrie.* Edit. Medicală, Buc. 1965.
3. Feighin M.: *Lexicon de simptome şi sindroame.* Edit. Medicală, Buc. 1967.
4. Miedziinski F.: *Prezgl. Derm. Wener.*, 1948, 4, 435.

MELENEY (boală): **ulcerul fagedenic.**

Este o afecţiune dermatologică, caracterizată prin prezenţa unui ulcer fagedenic ce se grefează pe o leziune preexistentă. Se crede că în apariţia acestei leziuni, un rol deosebit l-ar juca o simbioză între stafilococ şi streptococ. Acest ulcer are tendinţă la o evoluţie cronică prin extensia sa în suprafaţă. El este rebel la orice tratament şi este recidivant.

1. Degos R., Lortat-Jacob E.: *La dermatologie.* Edit. Maloine, Paris, 1957.
2. Graciansky J., Boulle L.: *Atlas de dermatologie.* 1952.
3. Lutz W.: *Lehrbuch der Haut und Geschlechtskrankheiten*, 1957.
4. Sutton R. L. Jr.: *Diseases of the skin.* ed. XI, Mosby, 1956.

MELNICK-NEEDLES (sindromul lui): **osteodisplastia.**

Este o osteoză condensantă genetică ce se caracterizează printr-un defect de modelare şi o condensare osoasă importantă. Anomalia se evidenţiază clinic printr-o asimetrie în lungime a membrelor inferioare la care se adaugă adesea o luxaţie coxo-femurală. Se mai pot observa anomalii cranio-faciale, exoftalmie, frunte înaltă şi îngustă lateral, închiderea tardivă a fontanelelor etc. Caracteristica radiologică a anomaliei este îngroşarea corticalelor inegal condensate, la care se pot adăuga incurbaţii diafizare în S (humerus, tibie, peroneu) şi defecte de modelare epifizo-metafizare. Transmisia se face în mod autosomic dominant.

Scanned with OKEN Scanner

1. Fauré C.: *Maladies osseuses constitutionnelles.* Exp. Sci. Franc. 1966.
2. Maroteaux P., Chouraki L., Coste F.: *Presse méd.*, 1968, 76, 715–718.
3. Hubault A.: *Rev. Prat.* 1971, 21, 23.
4. Walker G. F.: *J. Bone Joint Surg.* 1964, 46 B, 546–552.

MENDELSON (sindromul lui): **pneumonia sau pneumopatia prin aspirație de lichid acid; pneumonia enzimatică.**

Este un sindrom ce se caracterizează printr-o pneumopatie acută prin aspirație ce se observă de obicei, la bolnavii care au avut o pierdere de cunoștință sau vărsături (anestezie, intoxicație alcoolică acută, alimentarea prin sondă etc.) sau în fistulele traheofagiene și bronhoesofagiene (cancerul esofagului). Tabloul clinic se manifestă prin febră ridicată, evoluție gravă cu focare bronhopneumonice și mici abcese răspîndite, mai ales în lobii inferiori. Aceste abcese se datoresc enzimelor digestive conținute în lichidul aspirat. Deseori se produc fenomene asfixice grave și edem pulmonar acut. Tratamentul constă din aspirație bronșică și administrare de antibiotice cu spectru larg.

1. Bourgeois P.: *Maladies de l'appareil respiratoire.* Flammarion, 1965.
2. Brainerd H., Sheldon M., Chatton M.: *Current Diagnosis and Treatment.* Lange Med. Publisher., 1967.
3. Harris M. S.: *Dis. Chest*, 1965, 47, 487.
4. Vandam L. D.: *New England J. Med.*, 1965, 273, 1206.

MENDE (sindromul lui) (1916): **albinismul parțial cu surdi-mutitate recesivă.**

Sindromul lui Mende este o afecțiune congenitală determinată de o tulburare a metabolismului și caracterizată de o absență a tirozinazei în melanocite. Din punct de vedere clinic, sindromul se caracterizează prin absența pigmentației pielii, a părului și a ochilor. Se asociază de asemenea, cu surdi-mutitate recesivă, heterocromie iriană, fotofobie și tulburări vizuale. Nu are nici un fel de tratament.

Scanned with OKEN Scanner

1. Durham R.: *Encyclopedia of medical syndromes.* N. Y., 1960.
2. Hsia D. Y.-Y., Onouye T.: *Inborn errors of metabolism.* Part 2, Year Book.
3. McKusick V. A.: *Medical Genetics.* Pergamon, 1966.
4. Waisman H. A.: *M. Clin. North America,* 1966, 13, 469.

MENDES DA COSTA (sindromul lui): **eritro- și keratodermia cu localizări variate; eritrokeratodermia variabilă.**

Este o dermatoză ce apare, de obicei, la femei, manifestîndu-se clinic printr-un eritem care-și modifică caracterul de la oră la oră, dispărînd dintr-o regiune și apărînd într-alta. Eritemul prezintă niște ramificații în formă de pseudopode. În afară de acest eritem, se observă o hiperkeratoză palmară și în diferite regiuni ale corpului pete hiperkeratozice izolate. Etiologia bolii este neclară (avitaminoze, tulburări endocrine etc.)

1. Andrews G. C., Domonkos A.: *Diseases of the skin.* ed. IV. Saunders, 1963.
2. Mendes Da Costa J.: *Acta Dermat. Vener.,* 1925, 6, 256.
3. Rook A., Wilkinson D. S., Ebling F. J. G.: *Textbook of Dermatology.* Blackwell, Oxford, 1968.

MENDES DA COSTA (sindromul lui) (1908): **epidermoliza buloasă, forma maculoasă.**

Este o boală rară și gravă, care se manifestă clinic prin niște bule cu hiperpigmentație, ce apar difuz sau în focare. Concomitent, se mai observă hipotrichoză, microcefalie și debilitate mintală. Se descriu două forme: una, în care bulele apar la nivelul orificiilor naturale și a articulațiilor mari și care se întovărășește de epilepsie și atrofia degetelor mari, și alta, cu o evoluție mai benignă în care bulele se vindecă fără atrofii. Prima formă clinică este foarte gravă, determinînd moartea în scurt timp de la apariția bolii.

1. Andrews G. C., Domonkos A.: *Diseases of the skin.* Saunders, 1963.
2. Carol W., Kaoij J.: *Acta Dermat. Vener.,* 1927, 18, 3, 265.

Scanned with OKEN Scanner

3. Degos R., Lortat-Jacob E.: *La dermatologie.* Edit. Maloine, 1956.
4. Rook A., Wilkinson D. S., Ebling F. J. G.: *Textbook of Dermatology.* Blackwell, Oxford, 1968.

MÉNÉTRIER (boala lui) (1888): **gastrita hipertrofică gigantă; muco-adenomatoza gastrică.**

Boala lui Ménétrier se caracterizează prin multiplicarea monstruoasă a celulelor cu mucus a epiteliului gastric sau poliadenom în masă. Proliferarea considerabilă a celulelor cu mucus și dilatarea chistică a tubilor glandulari determină deformarea reliefului stomacului a cărui față internă dă aparența unor circomvoluții cerebrale. Etiologia rămîne necunoscută. Din 1888, de cînd a fost descrisă și pînă în prezent, nu s-a putut găsi altă patogenie decît cea inflamatorie. Se mai admite, de asemenea, și rolul altor factori în geneza bolii: tulburări ale centrilor talamici și hipofizari, reflux bilio-intestinal etc. În afară de simptomatologia clinică a gastritei, severitatea pierderii de proteine, denutriția și astenia completează tabloul morbid al acestei afecțiuni. Aceste tulburări severe și frecvența deosebită de transformare neoplazică justifică gastrectomia totală, singurul tratament curativ al bolii. După această intervenție, proteinele revin la valori normale.

1. Bernades P., Bader J. P.: *Revue du Prat.* 1969, 19–17, 2635.
2. Butz W.: *Gastroenterology,* 1960, 39, 183.
3. Cornet A., Leger L., Lemaigre G., Terris G.: *Presse Méd.,* 1970, 78, 13, 595.
4. Franck B. W., Kern F.: *Gastroenterologie,* 1967, 53, 953.
5. Ménétrier P.: *Arch. Physiol. Norm. Path.,* 1888, 1, 232–236.
6. Moutier F., Cornet A.: *Les gastrites.* Masson C-ie, Paris, 1955.

MÉNIÈRE (sindromul lui) (1891): **vertijul labirintic paroxistic; sindromul vestibular; iritația vestibulară acută; boala lui Lermoyez.**

Sindromul vestibular este o afecțiune caracterizată prin crize de vertij cu nistagmus, adesea întovărășite de grețuri, vărsături, transpirații, cefalee și prostrație. În afară de aceste tulburări,

Scanned with OKEN Scanner

mai pot apare zgomote în urechi și diminuarea acuității auditive de o singură parte. Se întîlnește cel mai adesea la bărbați aflați la vîrsta de 40—60 ani. Cauza nu este cunoscută, dar elementul patologic constă într-un hidrops endolimfatic cu dilatație marcată a canalului coclear. Acest sindrom poate urma unor traumatisme craniene sau infecții ale urechii medii, în multe cazuri fără vreo leziune aparentă a sistemului nervos sau a urechii. Tabloul clinic este dominat de următoarele simptome: zgomote în urechi, diminuarea auzului, vertije, tulburări de echilibru și nistagmus. În timpul crizei, bolnavul este palid, transpiră și are grețuri. Tratamentul constă din sedative, antihistaminice, diuretice și în cazurile grave, distrugerea chirurgicală a labirintului sau a nervului vestibular.

1. Aubry M., Pialoux H.: *Maladie de l'oreille interne et otoneurologie*. Paris, 1957.
2. Brainerd H., Margen S., Chatton M.: *Current Diagnossis and Treatment*. Lange Medical Publications. 1967.
3. Debain J. J.: *Conc. Méd.*, 1965, 87, 1357.
4. Walsh T. E.: *Arch. Otolaryng.*, 1956, 64, 118—128.

MÉNIÈRE (boala lui) (1860): **hemoragia labirintului.**

Este o boală rară, determinată de hemoragii intralabirintice produse în urma unor traumatisme sau fracturi craniene. Mai pot apărea, de asemenea, în leucemii, diabet zaharat, nefropatii, febră tifoidă, arterioscleroză, anemie pernicioasă etc. Se citează apariția acestor hemoragii și la lucrătorii din chesoane, în crizele de asfixie de lungă durată, precum și la scafandri. Din punct de vedere clinic, boala se caracterizează prin surditate instalată în mod brusc, zgomote în urechi, grețuri și vărsături, amețeli, nistagmus etc. Sînt afectate ambele ramuri ale perechii a VIII-a de nervi cranieni. Zgomotele în ureche și surditatea sînt produse în urma lezionării melcului, în timp ce amețelile și nistagmusul, din cauza lezionării aparatului vestibular. În timp ce amețelile pot dispare în decurs de cîteva săptămîni sau luni, pierderea auzului este de cele mai multe ori, definitivă.

Scanned with OKEN Scanner

1. Ménière R. : *Gaz. Med.* Paris, 1861, 16, 29.
2. Richards St. H. : *Practitioner* 1971, 207, 1242, 759–766.
3. Symposium-management of Ménière's disease. *Laryngoscope*, 1965, 75, 1491.
4. Walsch T. E. : *Arch. Otolaryng.* 1956, 64, 118.

MENKES (sindromul lui) : **distrofia părului şi atrofie cerebrală.**

Sindromul lui Menkes, descris în 1962, este o afecţiune care asociază o distrofie a părului cu o atrofie cerebrală concomitentă. Afecţiunea este de natură metabolică, iar modul de transmisie este recesiv legat de sex. În toate cazurile studiate pînă acum, bolnavii erau de sex masculin, iar mamele lor au fost aparent sănătoase. Tabloul clinic se caracterizează printr-o debilitate şi o întîrziere staturo-ponderală importantă şi precoce, care realizează un nanism cu micrognatie Părul este cenuşiu, friabil, cu aspectul de pili torti, monilethrix sau de trichorhexis nodos. În sînge se găseşte o creştere a acidului glutamic. Histopatologic, boala se caracterizează printr-o atrofie importantă a substanţei cenuşii a cortexului cerebral şi cerebelos. Prognosticul afecţiunii este foarte sever ; toţi bolnavii mor înainte de împlinirea vîrstei de 7 ani.

1. Bray P. F. : *Pediatrics*, 1965, 36, 417–420.
2. Demons F., Walbaum R. : *Lille Méd.*, 1972, 3, 447.
3. Menkes J. H., Alter M., Steigleder G. K., Weakley D. R., Sung J. M. : *Pediatrics*, 1962, 29, 764–779.
4. Tay C. H. : *Arch. of Derm.*, 1971, 104, 1, 4, 13.

MENKES (sindromul lui) : **urină cu miros de sirop de arţar.**

Este o afecţiune descrisă de Menkes şi colaboratorii în 1954. Se caracterizează prin simptome cerebrale şi emisia unei urini cu miros asemănător zahărului de arţar. Boala se datoreşte unui blocaj enzimatic în decarboxilarea oxidativă a cetoacizilor cu catenă ramificată, Mirosul de sirop de arţar al urinii este dat de un polimer al acidului alfa-hidroxibutiric. Boala se transmite printr-o genă recesivă autosomală.

Scanned with OKEN Scanner

1. Dancis J., Hutzler J., Levitz M. : *Pediatrics*, 1963, 32, 234.
2. Dent C. E., Westall R. G. : *Arch. Dis. Chiald*, 1961, 36, 259.
3. Menkes J. H., Hurst P. L., Craig J. M. : *Pediatrics*, 1954, 14, 462.

MEULENGRACHT (sindromul lui) (1939) : **icterul juvenil intermitent.**

Este un icter juvenil intermitent constituțional, cu pusee icterice, în care bilirubina indirectă este crescută. Apare, de obicei, la tineri. Sindromul s-ar datori, probabil, unei perturbări a hepatocitului în ceea ce privește captarea bilirubinei indirecte. Se manifestă clinic printr-un icter al tegumentelor și sclerelor, astenie și stare generală alterată. Se observă de multe ori, de asemenea, o splenomegalie moderată. Tabloul sanguin este normal ; rezistența globulară este normală. În ceea ce privește probele funcționale hepatice, acestea pot fi alterate. Este caracteristic pentru acest fel de icter, evoluția în puseuri, legată de traumatisme psihice sau chiar independentă de vreo cauză aparentă.

1. Arias J. : *Bull. N. Y. Acad. Med.* 1959, 35, 450.
2. Foulk W. T. și colab. : *Medicine*, 1959, 38, 25.
3. Meulengracht E. : *Quart. J. Med.*, 1947, 16, 83.
4. Schiff L. : *Diseases of the liver.* 2nd ed. Lippincott, 1963.
5. Sherlock S. : *Diseases of the liver and biliary system.* 3rd. ed. Thomas, 1963.

MEYER (boala lui) (1941) : **ornitoza.**

Sub numele de ornitoză se înțelege în general un grup de boli infecțioase care se transmit prin păsări. Boala este determinată de un microorganism cu dimensiuni relativ mari, din grupul psittacoză-LGV, transmis prin contactul cu păsări (papagali, porumbei, pui de găină. etc.). Contagiunea de la om la om este rară. Perioada de incubație este de 7—15 zile. Boala se manifestă clinic prin febră, frisoane, prostrație, indispoziție, tuse, epistaxis, splenomegalie și erupție formată din macule colorate în roz. Concomitent, bolnavii prezintă semne de pneumonie. În sînge, apare o leucopenie cu o deviere la stînga a formulei lui

Scanned with OKEN Scanner

Arneth. Se mai observă, de asemenea, o albuminurie pasageră. La examenul radiologic, imaginea pneumonică este asemănătoare cu cea din pneumoniile virale; are caracter migrator. Evoluția diferă în raport cu forma clinică și precocitatea tratamentului. Mortalitatea la bolnavii tratați cu tetraciclină și cloramfenicol este foarte mică.

1. Bruckner I., Anastasatu C.: *Pneumonologie.* Edit. Medicală, Buc. 1965.
2. Dutz H. (editor): *Diagnose und Differentialdiagnose innerer Krankheiten.* VEB, G. Thieme, Iena, 1969.
3. Harding H. B.: *Am. J. Clin. Path.*, 1962, 38, 230.
4. Perry K. M. A., Sellors T. H.: *Chest Diseases.* Butterwhorthes, 1963.

MEYER-BETZ (boala lui): **mioglobinuria esențială. Mioglobinuria este o afecțiune caracterizată printr-o eliminare urinară de mioglobină. Aspectul urinii este de drojdie de cafea. În afară de mioglobinuria traumatică sau sindromul lui Bywaters și boala lui Haff, mioglobinuria poate fi și esențială, caracterizîndu-se prin accese de mialgie și redoare musculară, urmate de o eliminare urinară de urini închise la culoare. Examenul spectroscopic pune în evidență prezența mioglobinei.**

1. Dent C. E. (editor): *Symposium on inborn errors of metabolism.* Am. J. Med., 1957, 22, 671.
2. Duncan G. G. (editor): *Diseases of metabolism.* W. B. Saunders, 1964.
3. Fattorusso V., Ritter O.: *Vademecum clinique.* Masson C-ie, Paris, 1963.

MEYER-SCHWICKERATH (sindromul lui) (1937): **sindromul oculo-dento-digital; sindromul Gillespie.**

Este un sindrom malformativ complex, caracterizat prin microcornee, persistența membranelor pupilare, hipoplazia aripilor nasului, microcefalie, hipoplazia emailului, sindactilie, clinodactilie, brahimesofalangie, adesea surditate de transmisie. Boala are caracter ereditar de tip dominant autosomic; prognostic sever.

Scanned with OKEN Scanner

1. Dechaume M.: *Précis de stomatologie.* Edit. Masson C-ie, Paris, 1966.
2. Eidelman E., Chosack A., Wagner M. L.: *Oral Surg.*, 1967, 23, 311.
3. Ravault P. M.: *Syndromes en ophtalmologie.* Edit. Doin-Doren, Paris, 1970.
4. Reisner S. H., Kott E., Bornstein B., Salinger H., Kaplan I., Gorlin R. J.: *Amer. J. Dis. Child.*, 1969, 118, 600–607.
5. Gillespie F. D.: *Arch. Ophtalm.* 1964, 71, 187.

MEYNET (boală): **folia reumatismală; nebunia reumatismală.**

Este o stare patologică întîlnită în cursul reumatismului poliarticular acut, care se caracterizează prin apariția unor manifestări clinice cerebrale. Aceste tulburări se manifestă prin diferite crize acute psihotice sub formă de halucinații, stări anxioase depresive și stări maniacale. Boala are caracter reversibil. Evoluția favorabilă.

1. Boland E. W., Corr W. P.: *J.A.M.A.*, 1943, 123, 805.
2. Feighin M.: *Lexicon de simptome și sindroame.* Edit. Medicală, Buc. 1967.
3. Feinstein A. R., Spagnulo M.: *Medicine*, 1962, 41, 279.
4. Markowitz M., Kuttner A. G.: *Reumatic Fever: Diagnosis, Management and Prevention.* W. B. Saunders, 1965.

MEYENBURG-ALTHERR-UEHLINGER (boală): **Pancondrita; condromalacia difuză; condromalacia sistematizată.**

Este o boală osteo-articulară extrem de rară, cu etiologie neclară, care determină o condroliză generalizată. Afecțiunea evoluează cu febră, manifestîndu-se clinic prin dureri și tumefacții articulare, bronșită și bronhopneumonie recidivantă, o dispnee progresivă și o deformație a nasului. În sînge se remarcă o eosinofilie sanguină. Prognosticul bolii este defavorabil și majoritatea bolnavilor, chiar dacă sînt supuși unui tratament susținut cu antibiotice cu spectru larg, mor în scurt timp.

Scanned with OKEN Scanner

1. Collins D. H.: *The pathology of articular and spine diseases.* Arnold 1949.
2. Fattorusso V., Ritter O.: *Vademecum clinique.* Masson C-ie, 1963.
3. Hollander J. L. (editor): *Arthritis and allied conditions.* Lea and Febiger, 1960.
4. Talbott J. H., Ferrandis R. M.: *Collagen diseases.* London, 1956.

MIBELLI (boala lui) (1893): **porakeratoza lui Mibelli; hiperkeratoza excentrică Respighi; hiperkeratoza figurată centrifugă atrofiantă Respighi.**

Este o dermatoză, cel mai adeseori familială, caracterizată prin papule cu o depresiune centrală în care se înfundă ca un dop, o formațiune cornoasă. Extensia lentă a elementului duce la formarea unei plăci circinate, al cărui centru deprimat este înconjurat de un burelet cornos. Bureletul keratozic este brăzdat de un șanț din care ia naștere o lamă cornoasă. Alături de aceste forme net keratozice, mai există și altele, cu pete multiple, care seamănă cu lichenul plan atrofic, din cauza culorii brune și a conturului policiclic. Leziuni se mai pot întîlni și pe mucoasa bucală, pe cea a vălului palatului. Ele îmbracă aici aspect inelar și au o culoare opalină lichenoidă. Boala are tendința de vindecare spontană.

1. Degos R., Lortat-Jacob E.: *La dermatologie.* Maloine, Paris, 1956.
2. Mibelli V.: *Giornal. Ital.* 1893, 313.
3. Nicolau R., Lungu G.: *Derm-Vener.* Buc., 1972, 17, 1, 65–68.
4. Rook A., Wilkinson D. S., Ebling F. J. G.: *Textbook of Dermatology.* Blackwell. Oxford, 1968.

MIBELLI (sindromul lui) (1889): **angiokeratomul lui Mibelli.**

Angiokeratoamele lui Mibelli sînt niște angioame mici, punctiforme, cu suprafață verucoasă ce se dezvoltă pe mîini și pe picioarele acro-asfixice. Ele sînt legate etiopatogenic de tuberculide. Boala se observă, îndeosebi, la tinerii care suferă de acroasfixie, degerături sau de tuberculoză ganglionară. O formă aparte este angiokeratomul cu suprafață verucoasă, de origine nevică, care este localizat la nivelul scrotului sau al limbii. Evo-

Scanned with OKEN Scanner

luţia este foarte îndelungată ; uneori poate dispare spontan. Histopatologic : dilatarea kistică a capilarelor cutanate cu cornificarea excesivă a epidermului.

1. Andrews G. C., Domonkos A. : *Diseases of the skin.* W. B. Saunders, 1963.
2. Degos R., Lortat-Jacob E. : *La dermatologie.* Maloine édit. 1956.
3. Mibelli V. : *Giornal. Ital.*, 1889, 601.
4. Sutton R. L. Jr. : *Diseases of the skin.* ed. XI. Mosby, 1956.

MICHALOWSKI (sindromul lui) (1955) : **heterotopia labială a glandelor salivare şi cheilita actinică a buzei inferioare.**

Este o afecţiune ce se întîlneşte mai frecvent la persoanele care prezintă o sensibilitate crescută faţă de razele solare. Se caracterizează clinic printr-o cheilită şi o îngroşare importantă a buzei inferioare prin heterotopia, la acest nivel, a glandelor salivare.

1. Dechaume M. : *Précis de stomatologie.* Masson C-ie, 1966. Paris.
2. Feighin M. : *Lexicon de simptome şi sindroame.* Edit. Medicală, Buc. 1967
3. Michalowski R. : *Czas. Stomat.*, 1955, 3, 104.

MICHELI (sindromul lui) : **hemoglobinuria nocturnă; anemia hemolitică ; cu hemoglobinurie şi hemosideremie ; sindromul Marchiafava-Micheli (vezi).**

MICHELSON (boala lui) : **glosita papuloasă acută ; glosita papulo-exulceroasă benignă a lui Chevalier.**

Boală specifică cu virus necunoscut, necontagioasă, glosita papuloasă acută apare mai frecvent la indivizii în vîrstă de 30—40 ani. Afecţiunea debutează insidios cu febră şi cu apariţia unor mici tumori pe limbă, care sînt precedate de dureri vii şi arsuri. De obicei, localizarea principală se face pe dosul limbii. Erupţia se face în valuri, timp de cîteva zile. Unele leziuni se dezvoltă, altele dispar imediat după apariţia lor. Elementul caracteristic al bolii este o papulă cu un diametru de 6—8 mm, de culoare albicioasă, care

Scanned with OKEN Scanner

se necrozează în centrul său, se exfoliază și se exulcerează. Limitele leziunii exulcerate sînt neregulate. Evoluția durează circa 15 zile. Vindecarea este spontană. Boala se poate confunda cu sifilisul, aftele, variola și varicela.

1. Dechaume M.: *Précis de stomatologie.* Masson C-ie, Paris, 1966.
2. Pillsbury D. M., Shelley W. B., Kligman A. M.: *A manual of cutaneous medicine.* Saunders, 1961.
3. Schäfer E.: *Arch. Dermat. Syph.*, 1924, 147, 201.

MICHELSON (sindromul lui): **sindromul Arning-Lewandowsky (vezi).**

MICHON (sindromul lui): **trombopatia cu deficit al factorului 4 de coagulare.**

Trombopatia este o afecțiune determinată de o deficiență a factorului plachetar de coagulare. Această tulburare se poate datori unui conținut scăzut al acestui factor în plachete, sau unei insuficiențe a trombocitului de a excreta acest factor care se află într-o cantitate normală. În ambele circumstanțe, boala poate apărea congenital sau chiar mai tîrziu. De cele mai multe ori, sindromul se asociază cu afecțiuni hepatice și renale.

1. Fonio A.: *Die hämorrhagischen Diathesen.* Praxis, 1950, 39.
2. Jurgens R.: *Hämorrhagische Diathesen. Schwiz. Med. Wschr.*, 1949, 79, 817.
3. Lewis J. H.: *J.A.M.A.*, 1961, 178, 1014.

MIDLETON (boală): **miodistrofia congenitală deformantă; boala lui Sheldon (vezi).**

MIESCHER (sindromul lui) (1945): **cheilita granulomatoasă.**

Unii autori, printre care și Touraine, o încadrează în grupul macrocheilitelor de tip Melkerson-Rosenthal, considerînd-o a fi o formă monosimptomatică a acestei boli. În acest sens, tabloul clinic este reprezentat printr-o infiltrație difuză sau parțială a feței, rar asimetrică, care este mai evidentă la nivelul buzei, dîndu-i aspectul de „bot

Scanned with OKEN Scanner

de tapir". Etiopatogenia se calchează exact pe cea a sindromului Melkerson-Rosenthal din care, de-altfel, face parte.

1. Dechaume M. : *Précis de stomatologie.* Edit. Masson C-ie, 1966.
2. Grzybowski M., Jablonska S. : *Ann. Derm. Syph.* 1949, 8, 389.
3. Rook A., Wilkinson D. S., Ebling F. J. G. : *Textbook of Dermatology.* Blackwell, Oxford, 1968.

MIESCHER (sindromul lui) : **eritrokeratodermia papilară și reticulară ; papilomatoza cutanată a lui Wishe-Sachs ; papilomatoza confluentă și reticulară a lui Gougerot-Carteaud (vezi).**

MIESCHER (boala lui) (1935) : **boala petelor albe.**

Este o afecțiune încadrată în grupul scleromului multifocal. Se manifestă clinic prin prezența unor pete mici, albe și ușor deprimate, bine delimitate de țesuturile înconjurătoare și fără tendință la confluare. Localizarea acestor pete este de obicei la nivelul părților superioare ale trunchiului. Evoluția este îndelungată și benignă. Nu are tratament specific.

1. Andrews G. C. Domonkos A. : *Diseases of the skin.* ed. V. Saunders, 1963.
2. Gonin R. : *Dermatologica,* 1945, 91, 125.
3. Sutton R. L. Jr. : *Diseases of the skin.* Mosby, 1956.

MIESCHER (sindromul lui) (1921) : **asociere de acantoliză negricioasă cu diabet zaharat.**

Boală cu etiologie necunoscută, sindromul Miescher reprezintă o asociere între acantoliza negricioasă și diabetul zaharat. Se manifestă clinic printr-o plicatură răsucită a pielii capului în regiunea vertexului, hipertrichoză, tulburări ale erupției dinților, glicozurie, dezvoltare somatică și intelectuală deficitară (imbecilitate, infantilism).

1. Degos R., Lortat-Jacob E. : *La dermatologie.* Maloine, Paris, 1956.
2. Miescher H. : *Dermat. Ztschr.,* 1921, 32, 276.
3. Rook A., Wilkinson D. S., Ebling F. J. G. : *Textbook of Dermatology.* Blackwell, Oxford, 1968.
4. Sutton R. L. Jr. : *Diseases of the skin.* ed. XI, Mosby, 1956.

Scanned with OKEN Scanner

MIESCHER (sindromul lui) : **necrobioza maculară.** **Dermatoză cu etiologie necunoscută, necrobioza maculară reprezintă o formă particulară de modificări necrotice cu aspect de focare bine conturate, ușor infiltrate la bază, deprimate în centru și cu margini proeminente și descuamative, de culoare roșie închisă sau cu nuanță galben-castanie. Aceste leziuni dermatologice sînt asemănătoare cu cele din granulomul inelar.**

1. Degos R., Lortat-Jacob E. : *La dermatologie.* Maloine, Paris, 1956.
2. Feighin M. : *Lexicon de simptome și sindroame.* Edit. Medicală, Buc. 1967.
3. Miescher H. : *Dermatologica.* 1949, 98, 199.
4. Pillsbury D. M., Shelley W. B., Kligman A. M. : *A manual of cutaneous medicine.* W. B. Saunders, 1961.

MIESCHER (boala lui) : **elastomul intrapapilar perforant veruciform ; keratoza foliculară serpiginoasă a lui Lutz (vezi).**

MIESCHER (boala lui) (1948) : **granulomatoza disciformă cronică și progresivă.**

Această dermatoză, considerată de unii autori a fi o varietate specială a tuberculozei cutanate, se caracterizează prin leziuni asemănătoare celor din necroza gazoasă, însă cu modificări ale vaselor tegumentelor, care prezintă celule epitelioide și gigante. Aici nu este vorba de o necroză consecutivă unor fenomene de tromboză. Evoluția bolii este cronică. În tot timpul evoluției, starea generală a bolnavului este bună. Nu totdeauna a putut fi pusă în evidență etiologia tuberculoasă a bolii.

1. Brunner E., Czarkowski J., Fabianska L. : *Przegl. Derm. Wener.* 1954, 6, 455.
2. Degos R., Lortat-Jacob E. : *La dermatologie.* Maloine édit. 1956.
3. Lutz W. : *Lehrbuch der Haut und Geschlechtskrankheiten,* 1957.
4. Sutton R. L. Jr. : *Diseases of the skin.* Mosby, 1956.

MIESCHER (boală) : **nevul hiperemic ; hemangiomul plan ; nevul telangiectatic ; angiomul fisurat Virchow.**

Scanned with OKEN Scanner

Este o dermatoză congenitală, caracterizată prin prezența unui hemangiom, care, spre deosebire de alte forme de angioame, nu crește și este localizat pe traiectul nervilor (mai ales trigemen) sau de-a lungul șanțurilor embrionare. Este format din numeroase capilare dilatate ale mucoaselor sau tegumentelor. Hemangiomul Miescher sau Virchow se poate întovărăși de hipertrofii ale oaselor sau țesuturilor moi. Are evoluție îndelungată și benignă. Nu are tratament.

1. Andrews G. C., Domonkos A. : *Diseases of the skin.* W. B. Saunders, 1963.
2. Feighin M. : *Lexicon de simptome și sindroame.* Edit. Medicală, Buc. 1967.
3. Michalowski R. : *Pol. Tyg. Lek.*, 1952, 20, 646.
4. Rook A., Wilkinson D. S., Ebling F. J. G. : *Textbook of Dermatology.* Blackwell, Oxford, 1968.

MIESCHER-STAEHELI (sindromul lui) (1949) : **keratodermia figurată variabilă.**

Este o dermatoză cu etiologie necunoscută, ereditară și familială, care se manifestă clinic prin plăci eritematoase ce se descuamează, se întind spre periferie și au marginile festonate. Ele au diferite localizări. Apar în unele locuri pentru a reapărea în altele.

1. Miescher H. Staeheli W. : *Dermatologica,* 1949, 98, 215.
2. Pillsbury D. M., Shelley W. B., Kligman A. M. : *A manual of cutaneous medicine.* W. B. Saunders, 1961.
3. Rook A., Wilkinson D. S., Ebling F. J. G. : *Textbook of dermatology.* Blackwell, Oxford, 1968.

MIESCHER-STORCH (sindromul lui) (1951) : **microbismul leucocitoclastic.**

Este o dermatoză cu etiologie bacterio-toxico-alergică. Se manifestă clinic prin apariția pe piele și pe mucoase a unor echimoze. Acestea se întovărășesc, în același timp, de elemente eritemato-papuloase. Din punct de vedere histopatologic, se observă prezența în arteriolele, venulele și capilarele rețelei vasculare cutanate superficiale, a unor conglomerate de leucocite și resturi ale aces-

Scanned with OKEN Scanner

tora pe pereții acestor vase. Țesutul conjunctiv înconjurător este sediul unor modificări de tip degenerativ.

1. Degos R., Lortat-Jacob E. : *La dermatologie*, Maloine, Paris, 1965.
2. Lutz W. : *Lehrbuch der Haut und Geschlechtskrankheiten*, 1957.
3. Stork H. : *Dermatologica*, 1951, 102, 197.

MILHORAT-WOLFF (sindromul lui) : **musculodistrofia progresivă de tip atrofic distal.**

Este o boală neuromusculară ce face parte din marele grup al atrofiilor musculare progresive. Etiologia este necunoscută. Boala este determinată datorită lezionării nucleare a neuronului motor periferic. Apare în copilărie, afectează extremitățile distale (mușchii mici ai mîinii). Grupul muscular afectat nu prezintă fasciculații și nici fenomene spastice, în schimb, o atrofie foarte evidentă. Transmisiunea bolii este eredofamilială. Reflexele osteotendinoase sînt diminuate. Evoluția este progresivă. Treptat, bolnavii pierd forța musculară, devenind cu timpul infirmi. Nu are tratament.

1. Adams R. D., Denny-Brown D., Pearson C. M. : *Disease of muscle. A study in pathology*. New York, Harper, 1962.
2. Erbseöh F. : *Differentialdiagnose neurologischen Krankheitsbilder, herausgegeben von G. Bodechtel*. Stuttgart, G. Thieme, 1963.
3. Fetterman G. H. și colab. : *Muscular dystrophy. J. Dis. Child*, 1956, 91, 326.
4. Zundel W. S., Tyler F. H. : *New England J. Med.*, 1965, 273, 537.

MIKULICZ (sindromul lui) (1892) : **hipertrofia glandelor lacrimale și salivare.**

Este o afecțiune caracterizată prin hipertrofia bilaterală a glandelor salivare și lacrimale cu diminuarea sau abolirea secreției lor. Glandele sînt indolore însă dure. De etiologie necunoscută, sindromul se întîlnește în limfadenoza cronică, boala lui Hodgkin, în boala lui Besnier-Boeck-Schaumann și în limfosarcom. La examenul histopatologic, leziunile se caracterizează printr-o

Scanned with OKEN Scanner

infiltrație limfocitară a țesutului interacinos, o proliferare a glandelor lacrimale și salivare. În patogenia sindromului ar putea interveni mai mulți factori: infecții locale (miofaringe, dentare etc.) și generale (intoxicații endogene și exogene). Radioterapia poate da rezultate bune. Pilocarpina poate corecta insuficiența secreției salivare.

1. Dechaume M.: *Précis de stomatologie.* Masson C-ie edit. Paris, 1966.
2. Heerfordt C. F.: *Arch. f. Ophtalm.*, 1909, 70, 254.
3. Mikulicz J.: *Berlin Klin. Wschr.* 1888, 25, 759.
4. Saraux H., Biais B.: *Précis d'ophtalmologie.* Masson C-ie, 1969.

MIKULICZ (sindromul lui) (1906): **osteita fibrochistică benignă juvenilă.**

Este o osteodistrofie fibroasă kistică juvenilă, care interesează metacarpul și falangele. Din punct de vedere histopatologic și radiologic, sindromul lui Mikulicz îmbracă aspectul bolii osoase a lui Recklinghausen (vezi).

1. Cosăcescu A.: *Afecțiuni osoase.* Edit. Welther, Sibiu, 1948.
2. Fauré C.: *Maladies osseuses constitutionnelles.* Exp. Scient. Franc. 1966.
3. Fevre M.: *Chirurgie infantile et orthopédie.* Flammarion, Paris, 1967.

MIKULICZ (sindromul lui): **limfogranulomatoza benignă; granulomul benign; sarcoidoza lui Besnier-Boeck-Schaumann (vezi).**

MIKULICZ-GOUGEROT-SJÖGREN (sindromul lui): **dacro-siloadenopatia atrofică; keratoconjunctivita sicca; sindromul Gougerot-Houver-Sjögren; sindromul Gougerot-Mulock-Houver-Sjögren; sindromul Mikulicz-Sjögren; sindromul Sjögren (vezi).**

MILIAN (boală) (1929): **atrofia albă a tegumentelor.**

Este o afecțiune dermatologică cu etiologie probabil luetică, care se manifestă printr-o atrofie primară, fără ulcerație prealabilă, produsă prin capilarită obliterantă cronică. Boala apare foarte

Scanned with OKEN Scanner

frecvent pe fondul unei ectazii venoase, în cursul ulcerului varicos. Se localizează, de obicei, în treimea inferioară a gambei. Se manifestă clinic prin prezența unor pete mici, albe, ușor deprimate, cu margini dințate, înconjurate de o zonă de hiperpigmentație și de capilare ectaziate.

1. Kanof N. B.: *M. Clin. North America*, 1965, 49, 593.
2. Lerner A. B., McGurie J. S.: *New England J. Med.*, 1964, 270, 539.
3. Schuppeiner H.: *Arch. Exp. Derm.*, 1957, 204, 5, 500.

MILIAN (boală) (1928): **maladia ciclică trisimptomatică; trisindromul lui Milian.**

Este o dermatoză cu etiologie probabil streptococică ce asociază o dishidroză, parakeratoză în medalioane mici și plăci eritematoedematoase de diferite mărimi. Boala se prezintă clinic prin prezența unor bule de dishidroză localizate mai ales la nivelul degetelor de la mîini, zone eritematopapuloase cu edem în jur și medalioane parakeratozice. Evoluția este relativ lungă. Tratamentul este nespecific.

1. Andrews G. C., Domonkos A.: *Diseases of the skin.* W. B. Saunders, 1963.
2. Degos R., Lortat-Jacob E.: *La dermatologie.* Maloine, Paris, 1956.
3. Ormsby P., Montgomery W.: *Diseases of the skin*, 1954.

MILKMAN (sindromul lui): **osteopatia dureroasă cu pseudofracturi; osteoza dureroasă cu pseudofracturi; sindromul Milkman-Debray-Looser.**

Descris în 1934, sindromul Milkman este o formă specială de osteomalacie în care se găsesc, la examenul radiologic, fante lineare simetrice la nivelul ramurilor ischio-pubiene, a colului femural, a coastelor și omoplaților. La început, leziunea se prezintă sub forma unei ancoșe laterale a corticalei, ulterior, se produce o fantă lineară în Z sau Y, fără deplasare. Se pare c-ar fi vorba de fracturi parțiale cu umplerea interstițiului printr-o matrice elaborată de osteoblastie. Calcefierea defectuoasă s-ar datori probabil unei tul-

Scanned with OKEN Scanner

burări humorale. În general, acest sindrom apare în perioadele de restricție alimentară. Tratamentul constă în alimentare adecvată și administrare de vitamina D.

1. Fanconi G., Wallgren A. : *Manual de pediatrie.* Edit. Medicală, Buc. 1965.
2. Fattorusso V., Ritter O. : *Vademecum clinique.* Masson C-ie, 1963.
3. Sznaider W. : *Pol. Tyg. Lek.*, 1952, 7, 42, 1325.
4. Milkman L. A. : *Amer. J. Roentgenol.* 1934, 32, 622.

MILLARD-GUBLER (sindromul lui) (1855) : **hemiplegia unei părți și paralizia facială de partea opusă, asociată uneori cu o paralizie de nerv oculo-motor extern.**

Este o afecțiune neurologică determinată de lezionarea părții anterioare a protuberanței, acolo unde fibrele perechii a VI-a de nervi cranieni traversează fascicolul piramidal. Se produce astfel o paralizie a perechii a VI-a nervoase, de aceeași parte, și o hemiplegie încrucișată din cauza atingerii fasciculului piramidal deasupra încrucișării sale. Dacă leziunea proberanțială este mai întinsă se produce și atingerea perechii a VII-a. Cînd leziunea se produce îndărătul protuberanței se observă atingeri a nucleilor oculo-motori, a centrului de lateralitate (sindromul Foville inferior) și a căilor senzitive.

1. Gubler A. : *Gazette hébdom. méd. chir.*, 1896, 33.
2. Millard A. L. J. : *Bull. Soc. Anatom.*, 1955, 7.
3. Ravault P. M. : *Syndromes en ophtalmologie.* Edit. Doine-Doren, Paris, 1970.
4. Wilson S. A. K. : *Neurology*, 2nd ed. Williams and Wilkins, 1955.

MILLES (sindromul lui) (1884) : **angiomatoza oculo-cutanată cu angiomul coroidei.**

Este un sindrom clinic foarte asemănător cu sindromul lui Klippel-Trénaunay și Johnke (hiperplazie vasculară congenitală localizată) sau cu sindromul lui Lawford, sau a lui Parkes-Weber, în care o angiomatoză oculo-cutanată localizată se

Scanned with OKEN Scanner

asociază cu un angiom al coroidei. Afecțiunea nu prezintă manifestări neurologice. Evoluția este lentă și progresivă.

1. Ravault P. M.: *Syndromes en ophtalmologie.* Edit. Doine Doren, Paris, 1970.
2. Saraux R., Biais B.: *Précis d'ophtalmologie.* Masson C-ie, 1969.
3. Volkman H.: *Medizinische Terminologie.* München-Berlin, 1951.

MILLER-TAUSSIG (sindromul lui) (1925): **cheilita toxică; cheilita rujului; dermatita rujului de buze.**

Este o dermatoză relativ frecventă care se întîlnește la femeile care-și rujează buzele. Se manifestă clinic prin apariția unor modificări inflamatorii acute la nivelul buzelor, care se întovărășesc de senzația de arsură și prurit. Aceste simptome apar la cîteva ore de la administrarea rujului de buze. Cauza acestei inflamații este prezența unor substanțe colorante toxice din ruj. Sînt incriminați, îndeosebi, coloranții hidrosolubili (tolusafranina, eosina, rodamina V etc.) și mult mai rar cei liposolubili (carminul). Evoluția este bună. Tratamentul preventiv este cel mai eficace: evitarea rujatului la persoanele cu o sensibilitate mai mare la această substanță.

1. Andrews G. C., Domonkos A.: *Diseases of the skin.* W. B. Saunders, 1963.
2. Degos R., Lortat-Jacob E.: *La dermatologie.* Maloine C-ie, Paris, 1956.
3. Feighin M.: *Lexicon de simptome și sindroame.* Edit. Medicală, Buc. 1967.
4. Sawicki E.: *Pregl. Dermat.*, 1931, 26, 10.

MILLIKAN-SIEKERT (sindromul lui) (1955): **insuficiența vasculară a sistemului arterial de la baza creierului; insuficiența circulatorie a sistemului arterial bazilar.**

Insuficiența circulatorie de la baza creierului apare mai ales la bolnavii în vîrstă, cu arterioscleroză, precum și la indivizii care au suferit de diferite traumatisme cerebrale, la cei cu o sensibilitate crescută a sinusului carotidian, în malformații vasculare, tumori cerebrale, anevrisme arterio-venoase, hipertensiune arterială, insufici-

Scanned with OKEN Scanner

enţă cardiacă, spondiloză cervicală etc. Tabloul clinic se caracterizează prin episoade periodice de simptome neurologice tranzitorii, sugestive de leziuni ale trunchiului cerebral (tulburări senzoriale, vertije, diplopie, sincopă etc.

1. Durham R. : *Encyclopedia of medical syndromes.* New-York, 1960.
2. Duvoisin R. : *Arch. Neurologie*, 1962, 7, 219.
3. Gauk E. W. şi colab. : *New England J. Med.*, 1963, 268, 1436.
4. Lees F., Watkins S. M. : *Lancet*, 1963, 2, 647.

MILLS (boala lui) (1906) : **hemiplegia spinală cronică ascendentă.**

Este o boală foarte rară, ce se manifestă clinic prin hemiplegie spastică progresivă, cu evoluţie extrem de lentă, ce interesează la început membrul inferior, iar mai apoi şi pe cel superior. În unele cazuri, în procesul patologic poate fi interesată şi faţa. Pe lîngă hemiplegie, se mai pot observa atrofii difuze şi tulburări vaso-motorii. Deosebirea dintre această afecţiune şi forma hemiplegică a sclerozei laterale amiotrofice se face pe baza absenţei tulburărilor de sensibilitate, fibrilaţii şi simptome bulbare.

1. Baker A. B. : *Clinical Neurology*, 2nd ed. Hoeber, 1962.
2. Brain R. : *Clinical Neurology*. 2nd ed. Oxford, 1964.
3. Mills C. K. : *J.A.M.A.*, 1906, 4, 1638.

MILROY (sindromul lui) : **trofedemul gambier ereditar ; distrofia edematoasă ereditară ; edemul trofic congenital Meige-Milroy (vezi).**

MILTON (boală) (1884) : **herpesul gestaţiei ; dermatita polimorfă cronică în pusee succesive a lui Dühring-Brocq (vezi).**

MINAMATA (boala lui) (1953) : **sindromul toxic prin intoxicaţie mercurială.**

Este un sindrom clinic, determinat de o intoxicaţie cu mercur în cursul preparării clorurei de vinil. Afecţiunea se întîlneşte la locuitorii din regiunea golfului Minamata din Japonia, care

Scanned with OKEN Scanner

consumă apă de rîu, în care sînt vărsate deșeuri chimice bogate în mercur, ce rezultă în cursul procesului de fabricare a clorurei de vinil. Se manifestă clinic prin simptome toxice grave și complexe, prin tulburări nervoase și psihice. Evoluția este destul de severă dacă nu se intervine prompt prin eliminarea toxicului și interzicerea consumării apei poluate și administrare de dimercaprol (BAL).

1. Evans D. M. : *Brit. Med. J.*, 1962, 1, 1458.
2. Goldwater L. J., Nicolau A., Da Madeira S. J. : *Arch. Envir. Health*, 1966, 12, 196.
3. Hombourger P. : *Nomenclature des maladies et opérations à noms propres.* Edit. Delalande-Courbevoie, 1963.
4. Sanchez-Sicilia L. și colab. : *Ann. Int. Med.*, 1963, 59, 692.

MINOR (boală) : **hematomielia centrală.**

Este o formă de amiotonie (boala lui Oppenheim), care se datorește unui traumatism obstetrical. Se caracterizează clinic printr-o hipotonie musculară foarte pronunțată, fără atrofie și paralizie adevărată. Copilul, chiar de la naștere, are o slăbire și o atonie musculară mai ales la mușchii trunchiului. Reflexele sînt absente. Prognosticul este defavorabil ; în circa 30% din cazuri, bolnavii mor înainte de a fi împlinit vîrsta de un an.

1. Baker A. B. : *Clinical Neurology.* 2nd. ed. Hoeber, 1963.
2. Beckmann R. : *Myopathien.* Stuttgart. G. Thieme, 1965.
3. Escourolle R., Poirier J. : *Manuel élémentaire de neuropathologie.* Masson C-ie, Paris, 1971.
4. Merritt H. H. : *A textbook of neurology.* 3rd ed. Lea and Febiger, 1963.

MINOR (boala lui) : **tremurătura ereditară.**

Este o afecțiune ce apare în copilărie sau în primii 25 ani de viață, afectînd mai mulți membri ai familiei, precum și ascendenții respectivi. Boala se manifestă prin tremurături ale membrelor superioare și uneori și a capului. Acestea sînt permanente, se accentuează la frig, emoții, oboseală și dispar în timpul somnului. De multe ori, ele nu jenează bolnavul, care depune o activitate

Scanned with OKEN Scanner

cvasinormală. Ritmul tremurăturilor este de 4—9 pe secundă. Cel mai adesea tremură membrele superioare ; numai uneori și capul. Membrele inferioare tremură numai atunci cînd bolnavul șade. Se observă, de asemenea, tremurături la pleoape, buze și limbă. Nu are tratament.

1. Brain R. : *Clinical Neurology.* 2nd ed. Oxford, 1964.
2. Escourolle R., Poirier J. : *Manuel élémentaire de neuropathologie.* Masson C-ie, Paris, 1971.
3. Fanconi G., Wallgren A. : *Manual de pediatrie.* Edit. Medicală, Buc. 1965.
4. Wilson S. A. K. : *Neurology.* 2nd ed. Williams and Wilkins, 1955.

MINKOWSKI (sindromul lui E.) (1945) : **anestezia emoțională.**

Este un sindrom psihic ce apare, îndeosebi, după o suferință morală și fizică de lungă durată, care distruge personalitatea individului. Se manifestă clinic prin diminuarea importantă a simțului social și moral, predominanța instinctelor și reacțiilor primitive și impulsive. Sindromul a fost observat cel mai frecvent la indivizii care au fost internați în lagărele de concentrare și la deținuții din închisori.

1. Donnelly J. : *Am. J. Psych.*, 1964, 120, 1149.
2. McDonald J. M. : *Am. J. Psych.*, 1966, 122, 45.
3. McGarry A. L. : *New England J. Med.*, 1965, 37, 684.
4. Miller M. H. : *J. Nerv and Ment. Dis.*, 1964, 138, 535.
5. Minkowski E. : *Annal. med. psych.* 1945, 1, 80.

MINKOWSKI (boala lui M.) : **hemicoreea posthemiplegică.**

Este un sindrom clinic ce apare în scleroza vaselor cerebrale. Se manifestă clinic prin mișcări coreiforme unilaterale. Această afecțiune apare, de obicei, după acțiunea unei noxe. Nu are tratament. Evoluție progresivă.

1. Feighin M. : *Lexicon de simptome și sindroame.* Edit. Medicală, Buc. 1967.
2. Kreindler A. : *Neurologia,* vol. I–II. Edit. Medicală, Buc. 1957.

Scanned with OKEN Scanner

3. Merritt H. H.: *A textbook of Neurology.* Lea and Febiger, 1963.

MINKOWSKI-CHAUFFARD (boala lui) (1900—1907): **icterul hemolitic congenital și familial; anemia sferocitară; icterul cronic acoluric; icterul cronic familial; sferocitoza ereditară.**

Este o hemopatie ereditară și congenitală, caracterizată prin prezența unor globule roșii anormale (sferocite), printr-o anemie hemolitică și printr-un icter acoluric cu splenomegalie. Boala este determinată de o tulburare congenitală în formarea hematiilor (distrofie globulară), care sînt sferice (sferocite) și anormal de fragile (meiopragie globulară). Boala este mai frecventă între 5—10 ani. Ea se manifestă prin anemie cu icter, datorită probabil unei hemolize cu caracter ereditar, splenomegalie, crize hemolitice (febră, dureri abdominale, icter și palpitații) și pusee acute de colecistită. La unii bolnavi, se mai observă, de asemenea, anomalii scheletice congenitale: craniu „în turn", polidactilie etc. În sînge, în afară de anemie, se întîlnește hiperbilirubinemie indirectă, sferocitoză eritrocitară, scăderea rezistenței globulare și reticulocitoză. Prognosticul quoad vitam este bun. El este mai puțin bun cînd boala apare în copilărie. Decesul se poate produce în cursul unei crize hemolitice. Singurul tratament eficace este splenectomia.

1. Dacie J. V.: *Brit. Med. J.*, 1962, 2, 429.
2. McKinney A. A.: *Arch. Int. Med.*, 1965, 116, 257.
3. Sherlock S.: *Diseases of the Liver and Biliary System.* Blackwell, 1965.
4. Schiff L.: *Bolile ficatului.* Ed. Medicală, București, 1966.
5. Young L. E.: *Am. J. Med.*, 1955, 18, 486.

MIRIZZI (boala lui) (1945): **spasmul izolat al canalului hepatic.**

Este un complex simptomatic, determinat de îngustarea sau de obstrucția canalului hepatic, în urma unor spasme prelungite, procese inflamatorii sau alte leziuni organice locale (periviscerită, aderențe etc.). Se manifestă clinic printr-un sindrom dureros, localizat în regiunea hipocondrului drept și un proces de angiocolită. Diagnosticul de

Scanned with OKEN Scanner

precizie îl pune numai radiologia, prin explorarea căilor biliare extrahepatice cu ajutorul substanțelor opace. Prognosticul este bun, dacă diagnosticul este pus precoce și se elimină toate cauzele care au determinat apariția bolii.

1. Bartholomew L. G. și colab.: *New England J. Med.*, 1963, 269, 8–12.
2. Fodor O.: *Tratat elementar de medicină internă*. Vol. II, Ed. Dacia, 1973.
3. Manesis J. G., Sullivan J. F.: *Arch. Int. Med.*, 1965, 115, 137.
4. Pavel I.: *Colecistopatiile*. Edit. Medicală, Buc. 1961.
5. Wenger J., Ginrick G. W., Mendeloff J.: *Arch. Int. Med.*, 1965, 116, 509.

MISAO-KOBAYASHI (boala lui): **mononuceloza infecțioasă, cauzată de o rickettsie.**

Este o boală infecțioasă acută, sporadică sau epidermică, caracterizată printr-un sindrom infecțios, o angină, o poliadenopatie și splenomegalie, care traduc o atingere generală a țesutului limfatic: un sindrom sanguin cu o mononucleoză importantă, produsă de o Rickettsie. Se deosebește de mononucleoza infecțioasă Pfeiffer (1889), care, probabil, se datorește unui virus. Incidența bolii este egală la ambele sexe, între vîrstele de 15—30 ani. Clinic se manifestă prin febră, cefalee, angină, poliadenopatii și splenomegalie. Se mai pot observa: diferite erupții scarlatiniforme, rubeoliforme sau morbiliforme, sindrom meningeal, inflamații conjunctivale, tulburări digestive etc. Tabloul sanguin se caracterizează prin leucopenie și mononucleoză. Boala durează 5—7 zile. Recidivele sînt rare. Tratamentul este simptomatic.

1. Bender C. E.: *J.A.M.A.*, 1962, 182, 954.
2. Davidsohn I., Lee C. L.: *M. Clin. North America*, 1962, 46, 225.
3. Hoagland R. J.: *Am. J. Med.*, 1952, 13, 158.

MITCHELL (sindromul lui) (1878): **eritromelalgia; sindromul Weir-Mitchell; sindromul lui Gerhardt; nevroza vasomotorie locală.**

Este o boală rară, caracterizată prin accese paroxistice, dureroase, de vasodilatarea extremități-

Scanned with OKEN Scanner

lor. Etiologia este necunoscută ; o formă simptomatică se observă în policitemie. Se observă cu predilecție la bărbații tineri. Se produce patogenetic prin dilatarea vaselor sanguine datorită unor lezionări a nervilor vasoconstrictori și excitației nervilor vasodilatatori. Se manifestă clinic prin dureri sub formă de crize, care apar în pusee acute, mai ales în timpul nopții, la nivelul extremităților inferioare. Ele se însoțesc de hiperemie și de edemul țesuturilor moi. Segmentul de membru interesat este mai cald, este acoperit de transpirații și prezintă hiperestezii. Tot la acest nivel, pot apare diferite leziuni cutanate, cum ar fi : melanodermoză, eroziuni, induratie, precum și lezionări ale oaselor, căderea unghiilor, a părului etc. La simptomele de mai sus se pot asocia o fistulă arterio-venoasă sau o hipoplazie a primei coaste. Prognosticul este relativ bun. Tratamentul este simptomatic.

1. Babb R. R. și colab. : *Circulation*, 1964, 29, 136.
2. Estes J. E. : *Mod. Concepts Cardiovasc. Dis.*, 1956, 25, 355.
3. Mitchell S. W. : *Am. J., Med. Sci.*, 1878, 76, 17.
4. Gifford R. W. Jr. : *Circulation*, 1963, 27, 970.

MOBITZ (sindromul lui) : **blocul atrioventricular tip II.**

Este o tulburare de conducere a excitației dintre auriculi și ventriculi ce se caracterizează printr-o întîrziere sau o absență totală de răspuns ventricular la excitația auriculară. La indivizii tineri, cauza blocului este în majoritatea cazurilor de natură infecțioasă (reumatismală sau difterică), mai rar, congenitală. La indivizii în vîrstă, cauza cea mai frecventă este arterioscleroza și tratamentul cu digitală. Blocul atrioventricular de primul grad (tip I) se caracterizează prin alungirea intervalului P—R ; celelalte blocuri atrioventriculare intră în sindromul lui Mobitz.

1. Kelly D. T. și colab. : *J. of. Pediatrics*, 1971, 79, 6, 972.
2. Rosen K. M. : *Circulation*, 1971, 44, 6, 1111–1119.
3. Spear J. F., Moore E. N. : *Circulation*, 1971, 44, 6, 1087–1095.

Scanned with OKEN Scanner

MOEBIUS (boala lui) (1884) : **migrena oftalmică ; migrena oftalmoplegică.**

Este o migrenă de tip special, caracterizată prin crize recurente de cefalee cu tulburări digestive și vizuale asociate. Se întîlnește mai frecvent la femeie decît la bărbat. Debutul se face în jurul vîrstei de 30 ani. Etiologia bolii poate fi ereditară, alergică sau hormonală. Tabloul clinic este dominat de crize care survin în accese de durere ce cuprind o jumătate de cap (hemicranie). Durerea poate fi continuă sau pulsatilă și este agravată de mișcările capului. Aceste crize dureroase sînt precedate de un scotom luminos, cu apariția de faguri luminoase în zig-zag, hemianopsie, tulburări ale vorbirii și o paralizie a oculo-motorilor, în special a nervului motor ocular comun. Crizele evoluează ani de zile pentru a înceta la menopauză. Tratamentul constă din administrare de dihidroergotamină, aspirină, migristène, cofedol etc.

1. Miratynska-Rusinowa W. E. : *Klinika Oczna*, 1959.
2. Ravault P. M. : *Syndromes en ophtalmologie.* Ed. Doin-Doren, 1970.
3. Saraux H., Biais B. : *Précis d'ophtalmologie.* Masson C-ie, Paris, 1969.

MOEBIUS (sindromul lui) (1888) : **diplegia facială congenitală ; aplazia nucleară.**

Această afecțiune este determinată de o agenezie a celulelor ganglionare ale unor nervi cranieni. Ea apare la naștere manifestîndu-se prin tulburări ale deglutiției (lezionarea nervului glosofaringian), un facies inexpresiv (lezionarea nervului facial), ptoză palpebrală și diferite paralizii ale nervilor oculari. În afară de aceste simptome se mai remarcă o atrofie a limbii (paralizie de hipoglos) și o masticație deficientă (paralizia trigemenului). Asociația cvasi-constantă a unor anomalii musculare la nivelul membrelor (mîini și picioare), permite a se crede că simptomul de malformativ ar fi de origine musculară.

1. Guillot P., Saraux H., Sedan R. : *Exploration neuroradiologique en ophtalmologie.* Masson C-ie, 1966.

Scanned with OKEN Scanner

2. Papst W., Esslen E. : *Klin. Monatbl. Augenheilk.*, 1960, 137, 401.
3. Saraux H., Biais B. : *Précis d'ophtalmologie.* Masson C-ie, 1969.

MOEBIUS (boala lui) (1891) : **akinezia algera.**

Este o afecțiune ce se manifestă clinic prin senzații dureroase foarte importante ce sînt provocate de mișcări involuntare. La examenul obiectiv, nu se observă nici un fel de lezionări locale. Se crede că aceste algii ar avea o origine centrală.

1. Baker A. B. : *Clinical Neurology.* 2nd. ed. Hoeber, 1962.
2. Brain R. : *Clinical Neurology.* 2nd ed. Oxford. 1964.
3. Escourolle R., Poirier J. : *Manuel élémentaire de neuropathologie.* Edit. Masson C-ie, Paris, 1971.
4. Hombourger P. : *Nomenclature des maladies et opérations à noms propres.* Lab. Delalande-Courbevoie, 1963.

MOELLER (boala lui) (1851) : **glosita lui Moeller ; glosita superficială cronică ; glosodinia exfoliativă; glosita Hunter.**

Boala seamănă în aparență și evoluție cu limba geografică, de care se deosebește prin culoarea roșie, vie a întregii arii cuprinse înăuntru lizereului alb, prin edemul inflamator și, mai ales, prin sensibilitatea mare, care obligă pe bolnavi să nu mănînce din cauza durerii. Boala se observă mai ales la persoanele cu limbă netedă, de obicei cu tulburări neuro-endocrine și vegetative. Ea mai poate apărea și în cursul unor complicații ale infecțiilor apicale dentare, în cursul unei anemii pernicioase, în helmintiază și dismenoree. Modificările au caracter permanent.

1. Dechaume M. : *Précis de stomatologie.* Masson C-ie, Paris, 1966.
2. Adour K. K. : *M. Clin. North America,* 1966, 50, 361–369.
3. Schäfer E. : *Arch. Derm. Syph.,* 1924, 147, 201.

MOELLER-BARLOW (boală) : **scorbutul infantil.**

Scorbutul infantil sau boala lui Moeller-Barlow apare la copil între a 6—12-a lună, după instala-

Scanned with OKEN Scanner

rea alimentației carențate. Tabloul clinic este caracterizat prin dureri, hemoragii, anemie și tulburări în dezvoltarea psiho-somatică. Datorită durerilor, copilul ia diferite poziții cum ar fi acea de pseudoparalizie (bolnavul este culcat pe spate cu coapsele în semi-flexiune și în abducție. Partea inferioară a femurului este tumefiată și foarte dureroasă din cauza unei hemoragii subperiostale. Osul este osteoporotic, prezentînd banda lui Franekel. Se pot observa fracturi dureroase osteoporotice. Hemoragiile pot fi subperiostale, peteșii, hematurii și gingivoragii. Anemia este moderată. În afară de întîrziere în dezvoltare, se mai observă, de asemenea, și febră. În sînge se găsește o micșorare a cantității de acid ascorbic. Tratamentul profilactic și curativ constă în administrare de acid ascorbic.

1. Abt A. F., Von Schuching S., Enns T.: *Am. J. Clin. Nutrition*, 1963, 12, 21–29.
2. Chazan J. A., Mistilis S. P.: *Am. J. Med.*, 1963, 34, 350.
3. Fanconi G., Wallgren A.: *Manual de pediatrie*. Edit. Medicală, Buc. 1965.
4. Vilter R. W.: *Vitamin C in Modern Nutrition in Health and Disease*. Lea and Febiger, 1960.

MOELLER-BOECK (boala lui): **sarcoidoza; granulomul benign; limfogranulomatoza benignă; boala lui Besnier-Boeck-Schaumann** (vezi).

MOENCKEBERG (sindromul lui) (1903): **sindromul Moenckeberg din arterioscleroză; arterioscleroza medială.**

Este un sindrom clinic destul de rar întîlnit, care apare, de obicei, la indivizii trecuți de 50 ani; în unele cazuri, el poate apare și la tineri. Se datorește infiltrației intimei din arterele mari ale extremităților, arterelor temporale și mai rar a uterinelor și ovarienelor. Placa ateromatoasă poate obstrua complet lumenul arterei. Se manifestă clinic prin senzația de furnicături, răceală, rigiditate, amorțeli sau dureri la nivelul extremităților. Tratamentul constă din administrare de anticoagulante și antiaterosclerotice.

Scanned with OKEN Scanner

1. Abramson D. I.: *Diagnosis and Treatment of Peripheral Vascular Disorders.* Hoeber, 1956.
2. Feighin M.: *Lexicon de simptome și sindroame.* Edit. Medicală, Buc. 1967.
3. Tochowicz L.: *Postepy Kardiologii,* 1953, 2, 59.
4. Wright I. S.: *Vascular Diseases in clinical practice.,* 2nd ed. Year-Book, 1952.

MOERSCH-WOETMAN (sindromul lui) (1956): **sindromul omului rigid.**

Este un sindrom clinic, ce se caracterizează printr-o hipertonie difuză a mușchilor trunchiului și a membrelor cu spasme care amintesc contracțiile din tetanos. Acest sindrom se datorește unui fenomen de eliberare a centrilor tonusului printr-o leziune a zonelor inhibitorii supraiacente. Nefiind întovărășite de o paralizie, leziunile se petrec pe sistemul extrapiramidal. Hipertonia este difuză și se întinde progresiv la toți mușchii. Ea este, de asemenea, plastică, pentru că membrele conservă poziția impusă fixînd atitudinea (contractura în țeavă de plumb). Mobilizarea pasivă poate evidenția fenomenul roții dințate. Se mai observă, de asemenea, tremurături și bradikinezie. Reflexele de postură sînt exagerate.

1. Baker A. B.: *Clinical neurology.* 2nd ed. Hoeber, 1962.
2. Brain R.: *Clinical neurology.* 2nd ed. Oxford, 1964.
3. Merritt H. H.: *A textbook of neurology.* 3rd. ed. Lea and Febiger, 1963.

MOESCHLIN-SILVERSTEIN (sindromul lui) (1943—1953): **spirochetoza ictero-hemoragică, forma miliară.**

Este o boală determinată de spirocheta lui Inada și Ido, caracterizată printr-o hepatonefrită cu icter, însoțită de manifestări pulmonare infiltrative miliare. În această formă de spirochetoză, debutul bolii se face printr-o meningită benignă cu sindrom meningeal intens și febră. Lichidul cefalo-rahidian este foarte bogat în elemente (polinucleare și limfocite), fără creșterea albuminorachiei. Pe lîngă semnele meningeale, bolnavii mai pot prezenta un herpes și o congestie conjunctivală. La nivelul pulmonului se remarcă un as-

Scanned with OKEN Scanner

pect radiologic de nodozități miliare. Din punct de vedere clinic se observă: tuse, expectorație muco-sanguinolentă. Obiectiv, raluri umede. Mortalitatea este de 15%. Cele mai benigne sînt formele anicterice. Tratamentul constă din administrare de antibiotice, ser de convalescent și serul lui Martin și Petit.

1. Pullen R.: *Communicable Diseases.* Lea and Febiger, 1950.
2. Stimson P. M., Hodges H. L.: *A manual of commun contagious diseases.* ed. 5-a, Lea and Febiger, 1956.
3. Top F. H.: *Communicable and infectious diseases.* Mosby, 1964.

MOHR-CLAUSSEN (sindromul lui): **sindromul oro-facio-digital (OFD II).**

Este un sindrom malformativ, ce se observă la ambele sexe și se transmite ereditar recesiv autosomic. Se caracterizează clinic prin absența incisivilor centrali, nasul lat și vîrful bifid, hipoplazia corpului mandibulei, polisindactilie bilaterală a degetelor mari, surditate de transmisie și din punct de vedere osos, printr-o neregularitate a metafizelor. Boala se aseamănă cu sindromul Papillon-Léage-Psaume (vezi) de care se deosebește numai prin modul de transmitere care este autosomic recesiv.

1. Carbain B.: *Le syndrome oro-facio-digital (à propos de 3 cas).* Thèse de Médecine. Lille, 1970.
2. Gorlin R. J.: *New England J. Med.*, 1961, 265, 150.
3. Mohr O. L.: *Mat. Nat. Kl.*, 1941, 14, 3–18.
4. Walbaum R., Maillard E., Donazzan M., Carbain B., Fontaine G.: *Lille Méd.*, 1970, 15, 6, 917–930.

MOLLARET (boala lui) (1950): **limforeticuloza benignă prin mușcătură de pisică; boala lui Prtzetakis; boala ghearelor de pisică; boala lui Mollaret-Reilly-Bastin-Tournier; boala lui Hanger; boala lui Debré** (vezi).

MOLLARET (sindromul lui) (1938): **meningita endotelio-leucocitară, multirecurentă, benignă.**

Scanned with OKEN Scanner

Este un sindrom foarte apropiat din punct de vedere etiopatogenic de meningita limfocitară acută benignă a lui Armstrong. Este o afecțiune virotică, caracterizată printr-un sindrom general de alură gripală și un sindrom meningeal determinat de inflamația meningelor și a plexurilor coroide. Boală răspîndită în toată lumea, ea se observă, de obicei, la indivizii în vîrstă de 20—40 ani. Rezervorul de virus este șoarecele. Semnele meningeale sînt, de obicei, precedate timp de 1—3 săptămîni de o stare generală proastă, asemănătoare gripei. Se manifestă atunci cu febră, bronșită etc. Semnele meningeale sînt mai mult sau mai puțin grave. Evoluția este rapidă și fără sechele. Caracteristic pentru această boală sînt multiplele recăderi. Biologic: leucopenie sanguină; lichidul cefalo-rahidian conține 200—10 000 de elemente, mai ales limfocite. Există o disociație albumino-leucocitară. Tratamentul este pur simptomatic.

1. Maurer F. D.: *J. Nat. Cancer Inst.*, 1958, 29, 867.
2. Pullen R.: *Communicable Diseases.* Lea and Febiger, 1950.
3. Stimson P. M., Hodges H. L.: *A manual of common contagious diseases.* ed. 5. a Mosby, 1956.
4. Top F. H.: *Communicable and infectious diseases.* Mosby, 1964.

MOLLARET-REILLY-BASTIN-TOURNIER (boala lui): **limforeticuloza benignă prin mușcătură de pisică; boala lui Prtzetakis; boala ghearelor de pisică; cat-scratch fever; boala lui Hanger; boala lui Debré (vezi).**

MONAKOW (sindromul lui) (1914): **hemiparezie cu hemianestezie și hemitulburarea unei părți și paralizia motorului ocular comun de cealaltă parte; suprimarea bruscă a funcției nervoase (Adams); dezorganizarea funcției motorii (Forster); inhibiția excesivă (Pavlov).**

Este un sindrom neurologic care apare în leziunea calotei pedunculului cerebral. Se manifestă clinic printr-o hemiparezie cu hemianestezie și mișcări involuntare coreo-atetozice de o parte și

Scanned with OKEN Scanner

paralizia motor-ocularului comun de cealaltă parte. În prima parte a bolii, tulburările funcționale sînt mai accentuate decît leziunile anatomice care le-au produs.

1. Brain R.: *Clinical Neurology.* 2nd ed. Oxford, 1964.
2. Merritt H. H.: *A textbook of neurology.* 3rd ed. Lea and Febiger, 1963.
3. Wilson S. A. K.: *Neurology.* 2nd ed. Williams and Wilkins, 1955.

MONBRUN-BÉNISTY (sindromul lui): **nevralgia retro-oculară posttraumatică care iradiază în occiput.**

Este o nevralgie trigeminală secundară leziunilor orbitei și ale globului ocular. Boala apare după diferite lezionări ale orbitei sau ale globului ocular. Se manifestă prin crize dureroase acute în teritoriul nervului trigemen. Crizele sînt declanșate în momentul cînd bolnavul mănîncă, bea sau se expune la frig. Deseori, în timpul crizei dureroase, apar ticuri alergice, lăcrimare și salivație abundentă. Durerile iradiază și în regiunea occipitală.

1. Fager C. A.: *Geriatrics,* 1965, 20, 475.
2. Gardner W. J.: *Geriatrics,* 1963, 18, 73.
3. Graham J. G., Zilkha K. J.: *Brit. Med. J.,* 1966, 5481, 210.
4. Kerr F. W. L.: *Arch. Neurol.,* 1963, 8, 15.

MONCRIEFF (sindromul lui): **zaharozurie, hernie hiatală și debilitate mintală.**

Este o afecțiune congenitală ce se întîlnește la sugar, caracterizîndu-se printr-o asociere de meliturie (zaharozurie sau lactozurie), debilitate mintală (oligofrenie) și hernie prin hiatusul esofagian. Boala este determinată de o deficiență lacto-1-fosfaturidil-transferază. Din punct de vedere clinic, dereglarea metabolică devine manifestă imediat după naștere. Bolnavul prezintă vărsături, diaree, meteorism abdominal, icter, hepatomegalie, ascită, cataractă și întîrziere psihosomatică. Tratamentul constă din excluderea din alimente a zaharozei și lactozei. Acest fapt poate aduce unele ameliorări.

Scanned with OKEN Scanner

1. Donnell G. N., Bergren W. R., Cleland R. S.: *P. Clin. North America*, 1960, 7, 315.
2. Duncan G. C. (editor): *Diseases of metabolism*. ed. V-a W. B. Saunders, 1964.
3. Hsia D. Y.-Y.: *Inborn Errors of metabolism*. Year Book, 1966.
4. Stanbury J. B., Wyngaarden J. B., Friederickson D. S.: *The metabolic basis of inherited disease*. McGraw-Hill, N. Y., 1960.

MONDOR (boala lui) (1939): **tromboza rețelei venoase superficiale abdominotoracale.**

Este o tromboflebită a rețelei venoase subcutanate a toracelui, limitată prevalent la ramul toraco-epigastric. Se întîlnește, în genere, la femei înainte de vîrsta de 50 ani și apare, de obicei, de partea stîngă; apare după un traumatism, efort sportiv (tenis), intervenție chirurgicală. Simptomatologia clinică se manifestă prin senzație de tensiune. Aspectul venelor este de cordon și pielea ca o coajă de portocală, cu indurații. Uneori, boala apare întovărășită de febră pe tot segmentul venos sau limitat, numai la unele regiuni. În sînge se găsește o hiperleucocitoză, monocitoză și eosinofilie. Etiologia este neclară; se pare că un rol important l-ar juca traumatismele cutiei toracice. Evoluția este benignă. Boala dispare spontan după 5—7 zile.

1. Beretta A.: *Malattie dell'apparato circulatorio*. p. 1090. Ed. Minerva Medica, Torino, 1958.
2. Hombourger P.: *Nomenclature des maladies et opérations à noms propres*. Edit. Lab. Delalande-Courbevoie, 1963.
3. Rudowski W., Malulska J.: *Pol. Tyg. Lek.*, 1956, 8, 362.
4. Oldfield M. C.: *Lancet*, 1962/I, 994.

MONDOR (boală): **coxita acută gonococică.**

Este o infecție a osului coxal, de etiologie gonococică. Se observă mai ales la tineri, la care, afecțiunea reprezintă o complicație la distanță a uretritei neisseriene. Evoluția este relativ bună dacă se intervine precoce, cu tratament antiinfecțios energic.

1. Frey C. S., Wilkinson A. E.: *Brit. J. Ven. Dis.* 1964, 40, 125.

Scanned with OKEN Scanner

2. Simpson W. G., Brown W. J.: *J.A.M.A.*, 1962, 182, 63.
3. Thayer J. D., Moore M. B. Jr.: *M. Clin. North America*, 1964, 48, 755.

MONGE (boala lui): **eritremia de altitudine.**

Este o anoxemie cronică întîlnită, la indivizii care trăiesc la mari altitudini (Peru). Aceasta rezultă din oxigenarea insuficientă a sîngelui arterial, prin diminuarea cantității și tensiunii oxigenului în sîngele arterial. Diminuarea aceasta stimulează activitatea măduvii osoase (probabil, prin intermediul neurohipofizei) și duce la o hiperplazie eritroidă. Apare, astfel, poliglobulia compensatorie. Acest gen de eritremie se manifestă prin bronho-pneumopatie cronică, cu dispnee și uneori hemoptizii, cianoză și tulburări mintale. Aceste tulburări dispar rapid cînd bolnavul este coborît la altitudini mai joase (mare).

1. Hombourger P.: *Nomenclature des maladies et opérations à noms propres.* Lab. Delalande-Courbevoie, 1963.
2. Pike G. M.: *New England J. Med.*, 1958, 258, 1250.
3. Pike G. M.: *New England J. Med.*, 1958, 258, 1297.

MONTEGGIA (boală) (1914): **fractura cu dislocare Monteggia.**

Este o fractură a diafizei cubitale la unirea treimii medii cu treimea superioară (sau în treimea superioară) cu dislocarea concomitentă a capului cubitusului. Se produce cel mai frecvent în urma unei lovituri directe puternice ce se aplică pe osul cubital, în momentul în care se încearcă apărarea capului de o lovitură cu bastonul.

1. Cosăcescu A.: *Afecțiuni osoase.* Edit. Welther, Sibiu, 1948.
2. Ombredanne-Mathieu: *Traité de chirurgie orthopédique.* Masson C-ie, 1937.
3. Bensahel H.: *Rev. Prat.* (Paris), 1972, 22, 10, 1679–1688.
4. Rădulescu A.: *Ortopedie chirurgicală.* București, 1939.

Scanned with OKEN Scanner

MONTGOMERY-O'LEARY (sindromul lui) (1934): **granulomul gigantocelular; ganglioneuromul; reticulo-histiocitomul.**

Este o afecțiune dermatologică ce se manifestă clinic prin prezența unor noduli solitari sau multipli, de culoare galbenă, de consistență elastică, nedureroși și bine delimitați. Nu se cunoaște etiologia. Evoluția este îndelungată. Diagnosticul se bazează numai pe baza examenului histo-patologic.

1. Degos R., Lortat-Jacob E.: *La dermatologie.* Maloine, Paris, 1956.
2. Degos R., Delort J., Civatte J., Baptista A.: *Bull. Soc. Franc. Dermat.* 1957, 64, 260.
3. Pillsbury D. M., Shelley W. B., Kligman A. M.: *A manual of cutaneous medicine.* W. B. Saunders, 1961.

MOOREN (boala lui) (1867): **ulcerul limbic al corneei; ulcerul fagedenic; ulcerul serpiginos cronic.**

Este un ulcer care apare pe cornee, la individul bătrîn. Se prezintă ca o ulcerație alungită, paralelă cu limbul ce se întinde progresiv pentru a forma un inel. În perioada de stare, ulcerul determină la marginea lui un șanț larg, lăsînd în centru o zonă transparentă. Simptomele subiective (durerea și injectarea ciliară) sînt în discrepanță cu mărimea ulcerului. Evoluția se face progresiv spre centru și duce cu timpul la o perforație. Tratamentul este foarte dificil. El constă din administrare de antibiotice și vitamine. Vindecarea poate surveni numai după grefă de mucoasă.

1. Czerek-Jaguczanska H.: *Klinika Oczna,* 1959, 29, 385.
2. Payran P., Pouliquen Y., Faure F. P., Offret G.: *Rapp. Soc. fr. Ophtalm,* 1967.
3. Saraux H., Biais B.: *Précis d'ophtalmologie.* Masson C-ie, 1969.
4. Thomas G. J.: *La cornée.* Thomas Edit. Springfield, 1955.

MOOREN-NETTEL (boală): **retinita pigmentară albescentă cu evoluție benignă.**

Este o afecțiune oculară care aparține heredodegenerescențelor generalizate tapetoretiniene cu

Scanned with OKEN Scanner

punct de plecare neuro-epitelial. Din punct de vedere clinic, boala se manifestă printr-o strîmtorare a cîmpului vizual, tulburări de adaptare și hemeralopie. Acuitatea vizuală este normală. La examenul fundului de ochi, se observă puncte albe mici, rotunde, numeroase, profunde sau superficiale, cu sediul la periferie și în polul posterior, care respectă macula. Retina prezintă un grad variabil de depigmentare. Papila nervului optic este palidă ; vasele retiniene sînt de aspect normal. Evoluția benignă.

1. David M., Chiriceanu M. : *Oftalmologia în practica medicală.* Edit. Medicală, București, 1964.
2. Ravault P. M. : *Syndromes en ophtalmologie.* Doin-Doren, Paris, 1970.
3. Saraux H., Biais B. : *Précis d'ophtalmologie.* Masson C-ie, 1969.

MORAX-AXENFELD (boală) (1896) : **conjunctivita angulară ; blefaro-conjunctivita diplobacilară.**

Este o infecție oculară, determinată de diplobacilul lui Morax-Axenfeld, un bacil gram-negativ, destul de grosolan și cu capetele rotunjite. Este o afecțiune conjunctivală cronică ce apare mai frecvent la indivizii ce trăiesc în mediu rural. Se manifestă clinic printr-o hiperemie moderată a conjunctivei cu secreție vîscoasă redusă, care produce o serie de modificări în regiunea unghiurilor fantei oculare. În această regiune, pielea este hiperemiată și acoperită de o secreție abundentă cenușie. Deseori, aceleași modificări pot fi observate și la nivelul comisurilor bucale și în nări. Boala are caracter cronic. Ea este foarte rezistentă la tratament.

1. Birge H. L. : *Amer. J. Med. Sc.*, 1963, 246, 239.
2. David M., Chiriceanu M. : *Oftalmologia în practica medicală.* Edit. Medicală, Buc., 1964.
3. Thygeson P. : *Diseases of the conjunctive.* In Berens, The Eye and its Diseases. Saunders, 1950.

MOREL (boala lui) (1939) : **atrofia cerebrală de origine alcoolică ; scleroza laminară corticală ; boala lui Marchiafava și Bignani ; encefalopatia alcoolică.**

Scanned with OKEN Scanner

Este o afecțiune ce se întîlnește la alcoolicii cronici, manifestîndu-se clinic printr-o pseudoparalizie progresivă, cu rigiditate, tulburări de echilibru și apraxie. Boala se datorește unor lezionări ale sistemului nervos central, caracterizate prin focare importante de glioză și spongioză în stratul al 3-lea al scoarței, focare dispuse simetric și limitate exclusiv la lobii frontali.

1. Baker A. B.: *Clinical Neurology*, 2nd ed. Hoeber, 1962.
2. Brain R.: *Clinical Neurology*. 2nd ed. Oxford, 1964.
3. Merritt H. H.: *A textbook of neurology*, 3rd ed. Lea and Febiger, 1963.

MOREL-LAVALLÉE (boală): **coapsa cu resort; boala lui Perrin-Ferraton.**

Șoldul în resort este cea mai frecventă articulație care intră în grupul acestor afecțiuni funcționale. În sindromul de mai sus, tulburarea funcțională care dă și denumirea afecțiunii, este determinată de o coardă musculară, formată, de obicei, de marginea fesierului, care se împiedică ori de cîte ori alunecă pe marele trochanter. Tratamentul este numai chirurgical.

1. Cosăcescu A.: *Afecțiuni osoase*. Edit. Welther, Sibiu, 1948.
2. Ombredanne-Mathieu: *Traité de chirurgie orthopédique*. Masson C-ie, 1937.
3. Rădulescu A.: *Ortopedie chirurgicală*. Buc., 1939.

MOREL (sindromul lui): **hiperostoza frontală internă; boala lui Morgagni-Stewart-Morel (vezi).**

MORGAGNI (boală): **hidatida pediculata; apendix testis.**

Este o afecțiune caracterizată printr-o torsiune de testicul și hidatidă care apare la copiii de toate vîrstele, manifestîndu-se clinic prin dureri violente în scrot și regiunea inguinală și sensibilitatea deosebită a testiculului respectiv. Boala se poate întovărăși de febră, colaps, meteorism, vărsături și transpirații reci. Afecțiunea este determinată de hidatida pediculata, care fiind situată în șanțul dintre testicul și epididim, poate să su-

Scanned with OKEN Scanner

fere o torsiune. În acest caz, aceasta poate căpăta o culoare neagră-albăstruie și se poate necroza. Tratamentul este numai chirurgical.

1. Fevre M. : *Chirurgie infantile et orthopédie.* Flammarion, Paris, 1967.
2. Fanconi G., Wallgren A. : *Manual de pediatrie.* Edit. Medicală, Buc. 1965.
3. Ombredanne L. : *Précis de chirurgie infantile.* Paris, 1949.

MORGAGNI (boală) (1764) : **cataracta supramatură.** Este o afecțiune oculară care se dezvoltă consecutiv modificărilor progresive ale cataractei senile (opacitatea cristalinului) neoperate. Etiologia este necunoscută. Se presupune c-ar fi un fenomen fiziologic (unul din stadiile de dezvoltare a cataractei senile), care ar consta din floculare prematură a celulelor cristalinului. Se descriu, de asemenea, ceea ce e drept foarte rar, cataracte Morgagni congenitale. Din punct de vedere patogenic, este vorba de o distrugere a fibrelor cristalinului, fapt ce facilitează proliferarea neuniformă a epiteliului și apariția unor pete albe circumscrise, sub capsula anterioară a cristalinului. Datorită acestui fapt, cristalinul se cudează, prezentînd semne de distrugere completă a scoarței opace, care devine lăptoasă. În această masă plutește un nucleu brun, dur. Din această cauză, în poziția de ortostatism, nucleul cade pe fața posterioară și papila devine uniformă și albă.

1. Barraquer J. : *Tr. Am. Acad. Ophtalm.*, 1962, 66, 146.
2. David M., Chiriceanu M. : *Oftalmologia în practica medicală.* Edit. Med. Buc., 1964.
3. Saraux H., Biais B. : *Précis d'ophtalmologie.* Masson C-ie, 1969.

MORGAGNI (sindromul lui) : **cianopatia ; trilogia Fallot ; boala albastră.** Este un sindrom caracterizat printr-un defect congenital complex al cordului, ce constă din stenoza arterei pulmonare asociată cu defect septal interatrial. Se manifestă clinic prin cianoză intensă, dispnee, degete hipocratice, hipertrofia gingiilor și a papilelor linguale, necesitatea de a sta mai mult în poziția genu-pectorală. Obiectiv, se

Scanned with OKEN Scanner

remarcă un suflu sistolic în spațiul al IV-lea intercostal parasternal ce iradiază transversal, diminuarea zgomotului al doilea în focarul arterei pulmonare. În sînge, atît hemoglobina cît și numărul hematiilor sînt crescute. Diagnosticul de precizie se pune pe baza angiocardiografiei și a cateterismului cardiac. Evoluția este defavorabilă. Tratamentul constă numai din intervenție chirurgicală.

1. Bargeron L. M. Jr., Clark L. C. Jr., Lyons C.: *M. Clin. North America*, 1962, 46, 1555.
2. Fontana R. S., Edwards J. E.: *Congenital cardiac disease*. Saunders, 1962.
3. Keith J. D., Rowe R. D., Vlad P.: *Heart Disease in Infancy and Childhood*. MacMillan, 1958.
4. Nadas A. S.: *Pediatric Cardiology*. 2nd ed Saunders, 1963.

MORGAGNI (boala lui): **hiperostoza frontală internă; boala Morgagni-Stewart-Morel (vezi).**

MORGAGNI-ADAMS-STOKES (sindromul sau boala lui): **sindromul Spens; sindromul Adams-Stokes.**

Este un sindrom clinic, caracterizat prin sincope brutale, însoțite sau nu de tulburări convulsive. Apare cu deosebire la bolnavii cu bloc atrioventricular complet sau cu episoade de fibrilație ventriculară. Se mai pot observa crize asemănătoare și la bolnavii cu distonie neuro-vegetativă cu hipertonie parasimpatică. Sincopa, și eventual convulsiile, se datoresc ischemiei cerebrale. Sindromul este determinat de tulburarea condițiilor hemodinamice ca rezultat al întreruperii, de scurtă durată, a activității eficiente a ventriculilor. În timpul crizei, bolnavul este palid-cianozat, obnubilat, cu midriază, respirație de tip Cheyne-Stokes, vărsături, uneori convulsii, emisiuni involuntare de urini și materii fecale. Pulsul, de obicei, este extrem de rar sau imperceptibil. Respirația este profundă, stertoroasă. Pierderea de conștiință durează de la cîteva secunde pînă la 20 secunde și mai mult. Frecvența apariției crizelor este variabilă. În timpul crizei, electrocardiograma arată bloc atrioventricular, fibrilație atrială, aritmie sau inhibiție sinusală. Prognosticul este rezervat.

Bolnavii care au crize de tip Adams-Stokes pot muri într-un moment. Tratamentul constă din medicație contra blocului atrio-ventricular, a tahicardiei ventriculare și sedative.

1. Elmquist R. și colab.: *Am. Heart J.*: 1963, 65, 731.
2. Gilchrist A. R.: *Scot. Med. J.*, 1958, 3, 53.
3. Rowe J. C., White P. D.: *Ann. Int. Med.*, 1958, 49, 260.
4. Wood P.: *Diseases of the heart and circulation.* Lippincott, 1956.

MORGAGNI-STEWART-MOREL (1761) (boala lui): **hiperostoza frontală internă; craniopatia neuroendocrină; sindromul Achard-Thiers (1921); sindromul Morel; sindromul Stewart-Grieg-Morel; boala Morgagni.**

Boală feminină în 90% din cazuri, descrisă încă din 1761 de Morgagni apoi de Achard și Thiers în 1921, de Stewart în 1928 și de Morel în 1930, boala constă din îngroșarea osului frontal de partea internă și cîteodată a parietalului. La femeie, această osteoză condensantă se asociază cu virilism și obezitate androidă, iar la bărbat, cu hipogenitalism și obezitate ginoidă. Pe lîngă aceste tulburări, se mai observă deseori diabet, tulburări psihice, cefalee, accese comițiale și, mai rar, miatonie atrofică (Steinert). Radiologic, boala se caracterizează prin îngroșarea feței interne a osului frontal și parietal și uneori și inflamația sinusurilor nazale suplimentare.

1. Faure C.: *Rev. Rhumat.*, 1965, 32, 683–692.
2. Isler P., Hedinger C.: *Schweiz. Med. Wschr.*, 1953, 83, 4.
3. Louyot P.: *Rev. Prat.*, 1971, XXI, 23, 3401.

MOON (sindromul lui): **debilitate mintală, polidactilie, obezitate, hipogonadism și retinită pigmentară; sindromul Laurence-Moon-Biedl (vezi).**

MORNBRUN-ATHANASIU-BÉNISTY (sindromul lui): **nevralgia facială, de origine neuro-vegetativă.**

Este un sindrom clinic, caracterizat printr-o nevralgie facială de origine neuro-vegetativă, ce se manifestă clinic prin dureri unilaterale, retroau-

Scanned with OKEN Scanner

riculare, ce se însoțesc de o vasodilatație a regiunii respective, hiperestezie cutanată și hiperhidroză. Boala este cauzată de expuneri la frig, traumatisme etc. Apare la orice vîrstă, însă cel mai frecvent ,se observă între 20—50 ani. Boala poate dura cîteva zile pînă la cîțiva ani. Tratamentul constă din administrare de antiinflamatorii, alcoolizări pe nerv, tegretol etc.

1. Baker A. B.: *Clinical Neurology*. 2nd ed. Hoeber, 1962.
2. Escourolle R., Poirier J.: *Manuel élémentaire de neuropathologie*. Masson C-ie, Paris, 1971.
3. Fager C. A.: *Geriatrics*, 1965, 20, 475.
4. Gardner W. J.: *Geriatrics*, 1963, 18, 731.

MORQUIO (boala lui) (1929): **osteocondrodisplazia congenitală și familială; disostoza epimetafizară; boala lui Morquio-Brailsford.**

Este o condrodistrofie, forma tardivă, ce se caracterizează prin tulburări ereditare de tip recesiv ale osificării encondrale și periostice. Se manifestă clinic prin displazie poliepifizară: epifizele oaselor lungi, și mai ales ale extremității superioare a femurului, sînt hipertrofiate și deformate. Din cauza acestor deformații, mișcările articulare sînt limitate și bolnavii au un mers de rață. Bolnavii mai prezintă displazie vertebrală: vertebrele sînt aplatizate. Din această cauză se observă scurtarea gîtului și o cifoză accentuată. Deseori, pe lîngă aceste tulburări, mai apare și o hiperlaxitate ligamentară care determină apariția în unele articulații de mișcări excesive. Boala se aseamănă foarte mult cu discondrosteoza sau boala lui Léri-Weil.

1. Cosăcescu A.: *Afecțiuni osoase*. Edit. Welther, Sibiu. 1948.
2. Fauré C.: *Maladies osseuses constitutionnelles*. Edit. Exp. Sci. Fr., 1966.
3. Rosenberg E. F. (editor): *Symposium on muscle, bone and joint disorders*. M. Clin. North America, 1965, 49, 1–300.

MORQUIO (boala lui) (1901): **boala lui Roger, cu disociație atrio-ventriculară.**

Scanned with OKEN Scanner

Este o afecțiune extrem de rară care asociază bolii lui Roger (comunicare interventriculară) o disociație auriculo-ventriculară completă. Se manifestă clinic prin semnele specifice comunicației interventriculare : cianoză, dispnee, hipocratism digital. Din punct de vedere obiectiv, se percepe un suflu sistolic maximum în regiunea parasternală stîngă, la nivelul spațiului 3—4 intercostal. Suflul sistolic se prelungește deseori în diastolă și în formele grave se poate auzi în același timp un suflu diastolic de insuficiență pulmonară. Pe lîngă întărirea zgomotului al doilea la pulmonară, se poate percepe la vîrful inimii un rulment diastolic. La examenul radiologic se observă un arc mijlociu stîng mai accentuat. Pe electrocardiogramă se observă o disociație atrio-ventriculară. Prognosticul este relativ bun dacă se intervine chirurgical.

1. Friedberg N. O. : *Physical Diagnostic of Heart Disease*. McMillan, 1962.
2. Friedberg C. : *Diseases of the heart*. ed. 3-a, Saunders, 1966.
3. Nadas A. S. : *Pediatric Cardiology*. 2nd ed. Saunders, 1963.
4. Simenone F. A. (editor) : *Cardiovascular surgery*. Am. Heart Assoc., 1964.

MORQUIO (boala lui) : **condrodisplazia spondilo-epifizară ; boala lui Bartenwerfer (vezi).**

MORQUIO-BRAILSFORD (boala lui) : **osteocondrodisplazia congenitală și familială ; disostoza metafizară ; boala lui Morquio (vezi).**

MORRIS (sindromul lui) : **testiculul feminizant.**

Este o varietate de disgenezie gonadică cu pseudohermafroditism masculin. Din punct de vedere etiopatogenic, afecțiunea este o embriopatie precoce care survine înainte de diferențierea gonadelor, la un individ de aspect feminin însă mascul din punct de vedere cromozomic. Anomalia cea mai importantă este imposibilitatea dezvoltării sistemului pilos chiar sub influența tratamentului hormonal. Din punct de vedere clinic, femeia pare la primul aspect normală. Organele genitale externe sînt normale însă vaginul este hipoplazic, iar uterul lipsește. Sistemul pilos este inexistent.

Scanned with OKEN Scanner

Există predispoziții la hernii inguinale. Psihicul este feminin. Se remarcă o creștere a oestrogenilor urinari și a 17-cetosteroizilor. Gonadostimulinele sînt ușor crescute. Din punct de vedere histopatologic, se remarcă testiculi ectopici, în general intraabdominali, cu hiperplazia celulelor lui Leydig și atrofia tubilor seminiferi. Boala nu are nici un fel de tratament.

1. Goldberg M. B., Waxwell A. F. : *J. Clin. Endocrin.* 1948, 8, 367.
2. Justin-Besancon L., Klotz H. P., Rubens-Duval A., Sors C. : *Ann. Endocrin.* 1950, 11, 247.
3. Klotz H. P. : *Les déséquilibres endocriniens.* L'expansion édit., 1966.
4. Netter A., Lumbroso P., Yaneva H., Bellaisch J. : *Ann. Endocrin.* 1958, 19, 994.

MORROW-BROOKE (boală) : **keratoza foliculară contagioasă ; acneea cornoasă Cazenave (vezi).**

MORSIER-GAUTHIER (sindromul lui) (1960) : **sindromul olfacto-gonadic ; displazia olfacto-genitală a lui Morsier-Kallmann.**

Este un sindrom endocrinean neuro-gonadic, asemănător sindromului ovarelor afuncționale al lui Klotz (vezi), care asociază amenoreei și ovarului afuncțional o atrofie, controlată anatomic, a bulbilor olfactivi. Tratamentul sindromului este foarte dificil. Injecțiile de gonadotrofină sînt ineficace, iar o rezecție cuneiformă nu merită a fi încercată. Singura terapeutică eficace este cea substitutivă cu foliculină și luteină. Aceasta poate, cu timpul, determina dezvoltarea organelor genitale, provocînd ciclul.

1. Morsier de G., Gautier G. : *La dysplasie olfacto-génitale* în : Congrès des médecins alienistes et neurologistes. Tours. Paris, Masson, 1960.
2. Morsier de G., Gauthier G. : *La dysplasie olfacto-génitale.* XXXI-e Assises françaises de Gynecologie. Paris, Masson, 1964, p. 140.
3. Netter A., Gorins A., Millet D. : *Nouv. Presse méd.*, 1972, 1, 119.

MORSIER-KALLMANN (sindromul lui) : **displazia olfacto-genitală ; sindromul lui Morsier-Gauthier (vezi).**

Scanned with OKEN Scanner

MORTIMER (boala lui) : sarcoidoza ; boala lui Besnier-Boeck-Schaumann (vezi).

MORTON (sindromul lui) (1876) : metatarsalgia fără deformaţie osoasă ; metatarsalgia anterioară ; piciorul Morton ; afecţiunea Morton a piciorului ; nevralgia metatarsiană ; periostita de marş ; pododinia.

Este un sindrom clinic, caracterizat prin dureri localizate în partea anterioară a piciorului, în dreptul capului metatarsianului al IV-lea, şi uneori, al III-lea. Durerile apar, de obicei, după un efort important al piciorului cum ar fi dansul sau marşul. Ele pot apărea şi în repaos. Se observă cel mai frecvent la femei. Se datoreşte unui nevrom interdigital al nervului plantar din spaţiul al II-lea sau al III-lea, determinat de traumatisme repetate. Tratament : repaos, antiinflamatorii.

1. Nestor R. : *Diagnosticul bolilor reumatismale*, Edit. Medicală, Buc. 1972.
2. Priboianu M., Anastasescu G., Ionescu Th. : *Artropatiile în practica medicală*. Edit. Medicală, Buc. 1967.
3. Sèze S. de, Lequesne M. : *Traités de rhumatismes*. Expans. Sci. Franc. 1963.

MORVAN (sindromul lui) : panariţiu analgezic.

Este un sindrom clinic ce se întîlneşte în siringomielie (afecţiune cronică şi progresivă, caracterizată prin paralizii, tulburări trofice şi mai ales, o disociaţie a sensibilităţii şi durerii) şi se caracterizează printr-o atrofie sau o infiltraţie a dermului, cu cianoză, edem şi ulceraţii, care apar la degetele membrelor superioare fără a fi însoţite de senzaţii dureroase. Alături de mîna suculentă a lui Marinescu, panariţiul analgezic al lui Morvan face parte din tulburările trofice ale siringomieliei.

1. Antoni N. : *Neurology*, 1962, 12, 795.
2. McIlroy W. J., Richardson J. C. : *Canad. M.A.I.*, 1965, 93, 731.
3. Netsky M. : *Arch. Neurolog.*, 1953, 70, 741.
4. Pitts F. W., Groff R. A. : *Surgery*, 1964, 56, 806.

Scanned with OKEN Scanner

MORVAN (boala lui) : **coreea fibrilară a lui Morvan.**

Este o formă de coree cronică, care aparține de fapt miocloniilor și care se manifestă prin astenie, impotență, tulburări psihice, distonie neuro-vegetativă intensă, mioclonii mai ales la nivelul membrelor inferioare. Adeseori se observă și instalarea unei paralizii ascendente de tip Landry. Etiologia este puțin clară. Ca și celelalte encefalite neuro-vegetative, această afecțiune poate fi determinată de o infecție virotică. Histopatologic, se caracterizează printr-o infiltrație difuză de celule rotunde sau în focare neregulate, în măduvă, cortexul cerebral și nucleii cenușii centrali. Deseori, boala este precedată de altă afecțiune, cum ar fi mononucleoza infecțioasă. Evoluția este lentă, cu mers fatal în decurs de 5—30 ani.

1. Baker A. B. : *Clinical Neurology*. 2nd ed. Hoeber, 1962.
2. Garcin R. și colab. : *Rev. neurol.*, 1971, 125, 4, 322–326.
3. Pette H. : *Die akute entzundliche Erkrankungen des Nervensystems*. G. Thieme, Leipzig, 1942.
4. Riser J., Gérand R. : *Traité de Médecine* (lemierre) vol. XV, 1948.

MOSCHOWITZ (boala lui) (1925) : **purpura trombotică ; microangiopatia trombotică Moschowitz-Symmers.**

Purpura trombotică Moschowitz, cunoscută și sub denumirile de sindromul trombozant plachetar, anemia hemolitică microangiopatică trombozantă, acroangiomatoza trombozantă sau microangiopatia trombotică, asociază o anemie hemolitică, o trombopenie, manifestări neurologice, febră și insuficiență renală. Bilanțul hematologic pune accent pe trombopenie (adeseori importantă), în timp ce activitatea plachetară a serului este paradoxal de normală. Alungirea timpului lui Quick plasmatic și a timpului de protrombină traduc o coagulopatie de consumație, confirmată prin studiul necroptic, care arată leziuni arteriolare tipice în aproape toate organele. Purpura este secundară trombocitopeniei, iar trombozele în capilare și arteriole se datoresc unor aglomerate de plachete. Tabloul clinic este dominat

Scanned with OKEN Scanner

de diferite tulburări neuropsihice (paralizii, parestezii, crize convulsive) și un ușor sindrom de anemie hemolitică, precum și purpura generalizată. Boala este de cauză necunoscută, probabil colagenoză. S-au pus în evidență existența unor anticorpi contra endoteliului vascular, precum și contra plachetelor și a eritrocitelor. Prognosticul este fatal, după cîteva săptămîni de evoluție. Tratamentul constă din heparinoterapie și corticoterapie; ambele sînt ineficiente.

1. Amorosi E. L., Ultmann J. E.: *Medicine*, 1966, 45, 139–159.
2. Clinico-Pathologic Conference: *Thrombotic thrombocytopenic purpura*. Am. J. Med., 1960, 27, 115–124.
3. Talbot J. H., Ferrandes R.: *Collagen disease*. New York, 1956.
4. Taub R. N. și colab.: *Blood*, 1964, 24, 775.
5. Moschowitz E.: *Arch. Int. Med.* (Chicago), 1925, 36, 89.

MOSCHOWITZ-SYMMERS: (boală): **microangiopatia trombotică; sindromul trombozant plachetar; anemia hemolitică microangiopatică trombozantă; purpura trombotică trombocitopenică; boala lui Moschowitz (vezi).**

MOSNY-MALLOIZEL (sindromul lui): **corticopleurita.**

Corticopleurita este o boală inflamatorie care interesează concomitent atît cortexul pulmonar cît și pleura corespunzătoare. Etiologia acestei afecțiuni poate fi bacilară sau inflamatorie, cu germeni banali. Tabloul clinic este dominat de stare subfebrilă, dispnee moderată, dureri toracice și tuse fără expectorație. Evoluția bolii este favorabilă.

1. Bourgeois P.: *Maladies de l'appareil respiratoire*. Flammarion, 1965.
2. Bruckner I., Anastasatu C.: *Pneumologia*. Edit. Medicală, Buc. 1965.
3. Perry K. M. A., Sellors T. H.: *Chest diseases*. Butterwhorthes, London, 1963.

MOSSE (sindromul lui): **ciroza ficatului care însoțește policitemia vera.**

Scanned with OKEN Scanner

Sindromul Mosse asociază, pe lîngă o policitemie vera (boala lui Vaquez) și o ciroză a ficatului. Este o afecțiune foarte rară. Din punct de vedere clinic se caracterizează prin policitemie, cianoză la extremități, splenomegalie, icter și ciroză hepatică. Evoluția nefavorabilă.

1. Conn H., Conn R. : *Current Diagnosis* 2. W. B. Saunders, Phil. 1969.
2. Hall Ch. : *Arch. Int. Med.*, 1965, 116, 1, 4.
3. Lawrence J. H., Berlin N. J. : *Yale J. Biol. Med.*, 1952, 24, 498.

MOSSÉ-MALLORY-MARCHAND (1879—1895—1911) : **hepatita cronică macronodulară ; ciroza multilobulară ; ciroza portă.**

Această boală, numită de unii autori și ciroză macronodulară (termen impropriu), derivă din distrofiile hepatice subacute, care supraviețuiesc acestui atac. Este o afecțiune cu evoluție severă și progresivă ce se întovărășește de o deteriorare funcțională hepatică foarte importantă. Se citează totuși unele cazuri în care a intervenit, în cursul evoluției, stabilizarea și unde existența la palpare a unui ficat neregulat, cu macroneregularități, este în total dezacord cu probele funcționale hepatice și cu starea generală, care sînt perfect normale. În general, această afecțiune se caracterizează din punct de vedere evolutiv printr-o permanentă stare de activitate, cu subicter cronic, edeme și chiar ascită. Tratamentul este asemănător cu cel al hepatitelor cronice și cirozelor hepatice.

1. Marchand F. : *Beitr. Path. Anat.*, 1895, 17, 207.
2. Ratnoff O. D., Patek A. J. Jr. : *Medicine*, 1942, 21, 207.
3. Ratnoff O. S., Patek A. J. : *J. Chronic Dis.* 1955, 106, 71–80.
4. Schiff L. : *Bolile ficatului.* Edit. Medicală Buc., 1966.
5. Weissbein A. S., Scott N. M. Jr. : *Arch. Int. Med.*, 1960, 106, 71–80.

MOSSMAN (boala din) (1910) : **febra din Mossman, o varietate a tifusului murin ; boala lui Derrick-Burnet ; febra din Queensland (vezi).**

Scanned with OKEN Scanner

MOUCHET (boala lui) (1911): **osteocondrita osului navicular al carpului; boala lui Preiser.**

Este o boală care se întîlneşte destul de rar. Este determinată de osteocondrita osului navicular al carpului. Se manifestă clinic prin durere, edemaţiere şi rigiditatea articulaţiei radiocarpiene. Simptomatologia este asemănătoare cu osteocondrita osului semilunar. Boala apare, de obicei, după traumatisme. La examenul radiografic se constată existenţa unor focare de osteoporoză şi osteoscleroză şi chiar fisuri osoase discrete.

1. Cosăcescu A.: *Afecţiuni osoase.* Edit. Welther, Sibiu, 1948.
2. Faure C.: *Maladies osseuses constitutionnelles.* Exp. Sci. Franc. 1966.
3. Fevre M.: *Chirurgie infantile et orthopédie.* Flammarion, Paris, 1967.
4. Ombredanne L.: *Précis de chirurgie infantile,* 1949.
5. Smets A.: *Scalpel,* 1937, 2, 87.

MOUCHET (boala lui): **torsiunea hidatidei lui Morgagni; boala lui Morgagni.**

Este un sindrom chirurgical acut care se datoreşte unei torsionări a hidatidei lui Morgagni. Se manifestă clinic prin dureri violente la nivelul testiculului, tumefierea lui şi prin roşeaţa tegumentelor. Uneori, poate apărea, de asemenea, şi o uşoară hemoragie locală. Pe lîngă tulburările de mai sus, indivizii atinşi de această afecţiune, mai prezintă febră, colaps, meteorism abdominal, vărsături şi transpiraţii reci. Tratamentul este numai chirurgical.

1. Fevre M.: *Chirurgie infantile et orthopédie.* Flammarion, Paris, 1967.
2. Ombredanne L.: *Chirurgie infantile.* Masson C-ie, 1949.
3. Quervain F. De: *Spezielle chirurgische Diagnostik,* Berlin, 1951.

MOUCHET-KÖHLER (boala lui) (1908): **leziunele osului scafoid carpian şi tarsian; boala lui Köhler I** (vezi).

Scanned with OKEN Scanner

MOULONGUET (boala lui) (1947) : **artrita fibrinoasă.** **Este o afecțiune osteo-articulară, cu etiologie necunoscută, care se manifestă clinic prin prezența unui exsudat fibrinos în articulația genunchiului. Cu timpul, acest exsudat se organizează fibros și determină o imobilizare completă a articulației.**

1. Comroe B. I. : *Arthritis and alied conditions.* Lea and Febiger, 1954.
2. Comroe B. L. : *Arthritis.* H. Kimpton, London, 1940.
3. Moulonguet J. : *Sem. Hôp.* Paris, 1947, 5, 1, 323.
4. Nestor R. : *Diagnosticul bolilor reumatismale.* Edit. Medicală, Buc. 1972.

MOULONGUET (sindromul lui) (1931) : **infarctul intestino-mezenteric fără leziuni vasculare ; apoplexia viscerală seroasă și hemoragică a lui Grégoire și Roger Couvelaire.**

Este o afecțiune foarte rară, care se datorește de cele mai multe ori unui șoc anafilactic și care se manifestă clinic ca un infarct intestinal de cauză tromboembolică, prin dureri abdominale paroxistice, foarte violente, localizate în regiunile epigastrică și ombilicală, vărsături și uneori melenă. Examenul radiologic arată o dilatare discretă a intestinului și prezența de lichid în cavitatea peritoneală. La examenul anatomo-patologic se găsește un infarct mezenteric fără leziuni vasculare. Boala este deseori spontan vindecabilă. Tratamentul constă din administrarea de medicație antișoc și explorare chirurgicală.

1. Leiber B., Olbrich G. : *Die klinischen Syndrome.* Urban and Schwartzenberg, 1966.
2. Quervain F. De : *Spezielle chirurgische Diagnostik.,* Berlin, 1931.
3. Volkmann H. : *Medizinische Terminologie.* München-Berlin, 1951.

MOUNIER-KUHN (sindromul lui) : **etmoido-antrită asociată cu bronșiectazie.**

Este un sindrom malformativ congenital, care se întîlnește mai frecvent la bolnavii artritici, cu diferite diateze și la cei alergici, caracterizîndu-se printr-o asociere morbidă dintr-o rinoree mucopurulentă, traheobronșită, bronșiectazie și

Scanned with OKEN Scanner

etmoido-antrită. Simptomatologia clinică este caracteristică tulburărilor malformative care intră în componența sindromului. Nu are tratament.

1. Boies L. R. : *Fundamentals of otolaryngology.* 3rd. ed. Saunders, 1959.
2. Coates G. M., Schenck H. P., Miller M. : *Otolaryngology,* 5 vol. Prior, 1960.
3. Reading P. : *Common diseases of the ear, nose and throat.* Little, Brown, 1966.

MOURIQUAND (sindromul lui) : **sindromul vîntului din sud ; sindromul timpului furtunos al lui Lesage.**

1. Hombourger P. : *Nomenclature des maladies et opérations à noms propres.* Edit. Lab. Delalande-Courbevois, 1963.

MUCHA (boală) : **parapsoriazis varioliform ; parapsoriazisul acut varioliform al lui Mucha-Habermann ; boala lui Wide.**

Boala lui Mucha, parapsoriazisul varioliform face parte din grupul dermatozelor caracterizate prin leziuni cronice eritemato-scuamoase. Parapsoriazisul varioloform se manifestă clinic ca o erupție polimorfă, mergînd pînă la leziuni varicelliforme sau varioliforme necrozante. Pruritul este rar și nu apare decît atunci cînd leziunile sînt într-o fază de diseminare sau de localizare la nivelul plicelor. Boala se însoțește de febră ridicată și de stare generală foarte gravă. Prognosticul este sever, deși pot fi numeroase cazuri de vindecare spontană. Tratamentul este simptomatic.

1. Goldschlag F., Blatt O. : *Przegl. Dermat.,* 1927, 488.
2. Lomholt G. : *Psoriasis Prevalence, spontaneous course and genetics.* Gad, Copenhagen, GEl. 1963.
3. Witten V. H., Stein S. J., Michaelides P. : *Arch. Dermat.* 1963, 87, 458.

MUCK-HABERMANN (boala lui) : **parapsoriazisul acut varioliform ; parapsoriazisul varioliform Wide ; parapsoriazisul varioliform al lui Mucha** (vezi).

Scanned with OKEN Scanner

MÜLLER (boala lui) (1894) : **febra de cîmp ; febra de seceriș ; febra mlaștinelor ; leptospiroza gripotifică.**

Leptospiroza gripo-tifică se manifestă printr-un sindrom infecțios sever, cu reacție meningeală, tulburări digestive, marcate adesea printr-un icter sau subicter, semne oculare (conjunctivale) și eritem. Căderea bruscă a febrei în a 6-a zi de boală este urmată după 1—4 zile de o repriză febrilă scurtă. Leptospiroza gripo-tifică poate, de asemenea, produce ictere febrile, meningite limfocitare acute și atingeri nervoase cu paralizia nervilor cranieni sau psihoze (forma encefalitică). Diagnosticul se pune pe baza hemoculturii în primele 3 zile și apoi prin sero-diagnostic. Prognosticul este relativ bun. Tratamentul constă din administrare de tetraciclină sau penicilină.

1. Edwards G. A., Domm B. M. : *Medicine*, 1960, 39, 117.
2. Heath C. W., Alexander A. D., Galton M. M. : *New England J. Med.* 1965, 273. 857.
3. Heath C. W., Alexander A. D., Galton M. M. : *New England J. Med.*, 1965, 273, 915.

MÜLLER (sindromul lui) : **accidentul precoce vascular din hiperlipidemia esențială și xantomatoza primitivă.**

În hiperlipidemia esențială, boală ereditară, care se întovărășește de hiperlipidemie și de ser lactescent, datorită creșterii lipoproteinelor și în hipercolesterinemia familială (xantomatoză), în afară de simptomele obișnuite ale acestor tulburări metabolice, pot apărea diferite accidente vasculare precoce. Aceste accidente, cunoscute sub denumirea de sindromul lui Müller, sînt determinate de procese de arterioscleroză, dezvoltate la nivelul creierului, și de evoluția deosebită pe care o îmbracă acestea la bolnavii cu afecțiunile de mai sus. Tratamentul este preventiv prin excluderea din alimentație a lipidelor și hidrocarbonatelor și medicamentos (heparinoterapie, clofibrat etc.).

1. Bigler J. A. și colab. : *Pediatrics*. 1959, 23, 644.
2. Duncan G. G. : *Bolile metabolismului*. Editura Medicală, București, 1967.
3. Guravich J. L. : *Am. J. Med.*, 1959, 26, 8.

Scanned with OKEN Scanner

MÜLLER-METZGER (sindromul lui): **malformație cranio-facială de tip acromegalic.**

Este un sindrom malformativ congenital cu transmisie ereditară, ce se caracterizează printr-o malformație cranio-facială de tip acromegalic, unilaterală și o serie de tulburări de origine hipofizară. Deseori, boala se însoțește de glaucom. Prognosticul foarte rezervat. Nu are tratament.

1. Gorlin R. J.: *Some facial syndromes. Birth defects.* Original Articles Series, 1969, 5, 2, 65–76.
2. Hsia D. Y.-Y., Yonouye T.: *Inborn errors of metabolism.* Part 2. Year Book 1966.
3. McKusick V. A.: *Medical Genetics.* Pergamon, 1966.
4. Thompson T. S., Thompson M. W.: *Genetics in Medicine.* Saunders, 1966.

MULOCK-HOUWER-SJOEGREN (sindromul lui): **keratoconjunctivita uscată; xerodermosteatoza; sindromul artro-oculo-salivar; sindromul lui Sjoegren (vezi).**

Este un sindrom clinic caracterizat printr-o insuficiență a glandelor cu secreție externă. Se întîlnește mai ales la femeile la menopauză și la fetele tinere cu insuficiență ovariană. Etiologia bolii este necunoscută; se crede că ar fi o boală de colagen sau o tulburare metabolică enzimatică. Histopatologic: infiltrația glandelor salivare și lacrimale cu limfocite și plasmocite și atrofia țesutului glandular. Tabloul clinic este dominat de keratoză și de uscăciunea tuturor mucoaselor, atrofia glandelor sebacee și sudoripare, achilie gastrică și poliartrită cronică. Prognosticul este rezervat. Boala progresează prin pusee evolutive cu remisii mai mult sau mai puțin complete. Tratamentul este simptomatic.

1. Durham R.: *Encyclopedia of medical syndromes.* N. Y., 1960.
2. Beck T. S. și colab.: *Ann. Rheumat. Dis.* 1965, 24, 16.
3. Vanselow N. A. și colab.: *Ann. Int. Med.*, 1963, 58, 124.

MÜNCHHAUSEN (sindromul lui): **sindromul psihic proteiform.**

Scanned with OKEN Scanner

Este un nume de fantezie, ce caracterizează un sindrom psihic proteiform, ce se manifestă clinic prin vagabondaj, fabulație adesea dramatică, patomimie ce determină pe medic să efectueze operații multiple și inutile. Bolnavii au un comportament anarhic. Tratamentul constă din psihoterapie simplă și tranchilizante.

1. Bullard D. M.: *Arch. Gen. Psychiatr.*, 1960, 2, 137.
2. Chamberlin C. R. Jr.: *Bull. Menninger Clin.*, 1965, 29, 37.
3. Miller M. H.: *J. Nerv. and Ment. Dis.* 1964, 138, 535.
4. Pelicier Y.: *Guide psychiatrique pour le praticien.* Masson C-ie, 1970.

MÜNCHMEYER (boala lui): **miozita osifiantă progresivă; osteomul multiplu; exostoza luxuriantă; fibrozita osificantă; omul pietrificat (Virchow, 1913).**

Este o afecțiune cu etiologie necunoscută, care debutează în copilărie și se caracterizează prin producerea de noduli, mai întîi fibroși și apoi osoși, în mușchii dorsali, ai cefei și ai membrelor. Invadarea progresivă a musculaturii striate și a anexelor este un proces de osificare heterotopică cu tendință la generalizare. Boala evoluează relativ lent și progresiv. În faza avansată, ea duce la invaliditate printr-o poziție forțată a capului (torticolis), incurbarea coloanei vertebrale, contracturi musculare și limitarea mișcărilor la nivelul extremității inferioare. Tratamentul constă din administrare de medicație decontracturantă.

1. Feighin M.: *Lexicon de simptome și sindroame.* Edit. Medicală, Buc. 1967.
2. Gorynski T., Litynska J.: *Chir. Narz. Ruchu i Ortop. Pol.*, 1958, 23 (4), 343.
3. Rosenberg E. F. (editor): *M. Clin. North America*, 1965, 49, 1, 300.

MUNCK (sindromul lui) (1913): **nefroza lipoidică; sindromul lui Volhard și Fahr; nefroza adevărată; nefroza pură; glomerulonefrita membranoasă.**

Scanned with OKEN Scanner

Este o nefropatie caracterizată printr-un sindrom nefrotic (edeme, albuminurie, hipoproteinemie, hipercolesterolemie), fără nefrită asociată, fără amiloză și fără etiologie luetică. Boala este mai frecventă la copil și la adultul tînăr (18—30 ani) și mai rară la oamenii în vîrstă. Etiologia este nesigură. Din punct de vedere histopatologic, leziunile primare care stau la baza sindromului sînt determinate de modificările de la nivelul membranei bazale, care este tumefiată, puțin omogenă și laxă. Din punct de vedere clinic, boala se manifestă prin edeme moi, nedureroase, de culoare albicioasă, care pot fi limitate la membrele inferioare și față, sau generalizate. În urină se observă o albuminurie masivă și prezența cristalilor birefrigenți. În sînge se remarcă o hipoalbuminemie cu inversarea cîtului albuminos, hiperlipemie și hipercolesterolemie. Viteza de sedimentare a hematiilor este accelerată. Tensiunea arterială, ureea în sînge sînt normale. Metabolismul bazal este diminuat. Complicațiile cele mai frecvente sînt cele de ordin infecțios. Prognosticul este, în general, bun la copil și la adultul tînăr. Tratamentul constă din regim dietetic hiposodat și hiperalbuminos, diuretice și corticosteroizi.

1. Adams D. A. : *Arch. Int. Med.* 1960, 106, 117.
2. Kark R. M., Pirani C. L. și colab. : *Ann. Int. Med.*, 1958, 49, 751.
3. Reubi F. : *Néphrologie clinique.* Masson C-ie, 1961.
4. Seegal D., Wertheim H. : *Bull. N. Y. Acad. Sci.*, 1949, 25.
5. Spühler O., Zollinger H. U. : *Z. Klin. Med.*, 1953, 151, 1.

MURK-JANSEN (boala lui) (1934) : **disostoza metafizară ; boala lui Cameron.**

Disostoza metafizară sau boala lui Murk-Jansen face parte din marele grup al disostozelor, malformații congenitale care interesează oasele craniului, ale feței, maxilarului și ale extremităților. În disostoza lui Murk-Jansen, procesul patologic disostozic are loc la nivelul metafizei, fapt ce duce la lărgirea celor mai multe dintre metafize. Epifizele sînt intacte, fapt ce deosebește această

Scanned with OKEN Scanner

boală de sindromul Pyle (vezi). Diagnosticul de precizie se pune pe baza examenului radiologic.

1. Cosăcescu A.: *Afecțiuni osoase.* Edit. Welther, Sibiu, 1948.
2. Fauré C.: *Maladies osseuses constitutionnelles.* Expans. Sci. Franc. 1966.
3. Fevre M.: *Chirurgie infantile et orthopédie.* Flammarion, Paris, 1967.
4. Leiber B., Olbrich G.: *Die klinischen Syndrome.* Urban-Schwartzenberg, 1966.

MURRAY-VALLEY (boală din): **encefalita din Murray-Valley; encefalita australiană; boala X australiană.**

Este o panencefalită acută epidemică, determinată de un arbovirus asemănător cu acela al encefalitei japoneze, care este transmis prin țînțar. Boala prezintă o varietate mare de forme clinice, începînd de la forme ușoare pînă la forme grave și letale. Boala apare în epidemii explozive, care interesează îndeosebi, copiii. Tabloul clinic se manifestă prin febră, indispoziție, redoarea cefei, grețuri, vărsături, angină eritematoasă. Evoluția este progresivă, gravă spre stupoare, comă și convulsii. Bolnavii mai prezintă redoarea cefei, semne de iritație meningeală, paralizii ale nervilor cranieni, paralizii ale extremităților. Reflexele osteo-tendinoase sînt exagerate, reflexele cutanate absente. Biologic: albuminorahia și tensiunea lichidului cefalo-rahidian crescute; pleiocitoză limfocitară. Histopatologic: leziuni ale neuronului motor central. Prognosticul este în funcție de forma clinică. Tratamentul este simptomatic.

1. Hammon W. M.: *Ann. New York Acad. Sci.*, 1958, 70, 292.
2. Hegglin R.: *Diagnosticul diferențial al bolilor interne.* Edit. Medicală Buc. 1969.
3. Shinner J. J.: *Arch. Path.*, 1963, 75, 309.

MYA (boală): **megacolonul; boala lui Hirschsprung.**

Este o dilatare a intestinului gros, foarte frecvent asociată cu dolicocolonul. Din punct de vedere etiologic, se descriu trei forme: megacolonul congenital sau boala lui Hirschsprung, care interesează, de obicei, colonul stîng, sigmoidul și rec-

Scanned with OKEN Scanner

tul, megacolonul secundar (cauzat de o stenozare localizată a colonului prin bridă, cancer, volvulus) și megacolonul idiopatic al adultului. Se manifestă clinic prin constipații rebele, adesea la intervale de 2—4 săptămîni, scaune în cantitate mare, abdomen destins, dispnee, edeme etc. La examenul radiologic se poate observa o pungă cu aer foarte voluminoasă. Tratamentul constă din laxative, clisme, parasimpaticomimetice și uneori, intervenție chirurgicală.

1. Fanconi G., Wallgren A.: *Manual de pediatrie.* Edit. Medicală Buc. 1965.
2. Fodor O.: *Tratat elementar de medicină internă.* Edit. Dacia, 1973.
3. Fairgrieve J.: *Brit. J. Surg.*, 1963, 50, 506.
4. Nixon H. H.: *Arch. Childhood*, 1964, 39, 109.

Scanned with OKEN Scanner

N

NAEGELI (boală) : **leucoza monocitară acută de origine medulară.**

Este o boală hematologică, caracterizată printr-o proliferare malignă și rapidă a monocitelor. În sînge se găsește o hiperleucocitoză cu predominență monocitară. Spre deosebire de leucemia cu monocite de tip Schilling, în boala de tip Naegeli, în frotiu se observă, alături de monocite normale și numeroase mielocite. Mai există concomitent o anemie hipocromă și o trombopenie. Tabloul clinic este asemănător leucozei acute : paloare, astenie, poliadenopatii, hepatomegalie, splenomegalie și diateză hemoragică precoce. În măduva osoasă se observă o creștere a numărului de monocite și histiocite. Evoluția, prognosticul și tratamentul bolii sînt asemănătoare cu acelea din leucozele acute.

1. Boggs D. R., Wintrobe M. M., Cartwright G. : *Medicine*, 1962, 41, 163.
2. Dameshek W. și colab. : *Blood*, 1965, 26, 220.
3. Freireich E. J., Frei E. : *Progress in Hematology*, IV, p. 187–202. Grune and Stratton, 1964.
4. Zuelzer W. W. : *Blood*, 1964, 24, 477.

Scanned with OKEN Scanner

NAEGELI (sindromul lui) (1931): **trombopatia de tip Naegeli; trombopatia lui Willebrand-Naegeli.**

Este o anomalie funcțională plachetară, ereditară, de tip dominant, asociată cu tulburări ale permeabilității capilare. Boala se observă în Elveția. Din punct de vedere clinic, se manifestă prin hemoragii cutanate și ale mucoaselor. Nu se observă hemartroze sau splenomegalie. Numărul trombocitelor este normal însă există forme degenerative. Timpul de sîngerare și de retracția cheagului sînt prelungite; timpul de coagulare este normal însă semnul lacet-ului este pozitiv. Elasticitatea cheagului, măsurată prin tromboelastografie este diminuată. Tratamentul constă din administrare de vitamina C, rutin. Prognosticul este relativ bun.

1. Begemann H., Harwerth H. G.: *Praktische Hämatologie.* G. Thieme, 1961.
2. Bernard J., Bessis M.: *Hématologie clinique.* Masson C-ie, 1958.
3. Gaston L. W.: *New England J. Med.*, 1964, 270, 236.
4. Ratnoff O. D. Q.: *Arch. Int. Med.*, 1963, 112, 92.
5. Ratnoff O. D.: *Disease A-Month*, 1965. Nov.

NAEGELI (boală) (1927): **dermatoza pigmentară reticulată.**

Este o dermatoză caracterizată printr-un exces pigmentar, similar oarecum sindromului Jadassohn-Franceschetti. Din punct de vedere patogenetic, este vorba de o modificare a pigmentației cutanate, sub forma unei rețele, diminuarea funcției glandelor sudoripare, alterarea toleranței față de temperaturile ridicate, cornificarea excesivă a palmelor și plantelor și diferite anomalii dentare.

1. Dechaume M.: *Précis de stomatologie.* Masson C-ie, 1966.
2. Naegeli O.: *Schweiz. Med. Wschr.*, 1927, 57, 48.
3. Pillsbury D. M., Shelley W. B., Kligman A. M.: *A Manual of cutaneous Medicine.* W. S. Saunders, 1961.
4. Rook A., Wilkinson D. S., Ebling G. J. G.: *Textbook of Dermatology.* Blackwell, 1968.
5. Longhin S., Antonescu St., Popescu A.: *Dermatologia.* Edit. Medicală Buc. 1971.

Scanned with OKEN Scanner

NAEGELI (sindromul lui) : **anemia pernicioasă trisimptomatică.**

Este un sindrom hematologic, caracterizat printr-o megalocitoză, anizocitoză și hipercromatoză. Din punct de vedere clinic, boala se calchează perfect pe simptomatologia anemiei pernicioase tip Biermer.

1. Bernard J., Bessis M. : *Hématologie clinique.* Masson C-ie, 1958.
2. Hegglin R. : *Diagnosticul diferențial al bolilor interne.* Edit. Medicală București, 1969.
3. Wintrobe M. M. : *Clinical Hematology.* Lea and Febiger, 1961.

NAFFIZIGER (sindromul lui) (1935) : **sindromul scalenului anterior ; sindromul Raynaud al membrului superior ; sindromul defileului costo-clavicular al lui Leriche.**

Sindromul Naffiziger este determinat de modificări morfologice ale mușchiului scalen anterior, de modificări sau defecte de dezvoltare ale centurii scapulare, ce duc la compresiunea plexului brahial și a arterei subclaviculare. După felul în care se face comprimarea, se descrie un tip de sindrom superior (comprimarea rădăcinelor C_6—C_7) sau de tip inferior (compresiunea rădăcinelor C_6—D_1). Afecțiunea este mai frecventă după vîrsta de 30 ani și la femei. Se manifestă clinic prin dureri la nivelul centurii scapulare, cu iradiere în palme și degete, hipotonie musculară pînă la paralizie, atrofia mușchilor scurți ai mîinii, hiporeflexie și tulburări de sensibilitate. Bolnavii pot prezenta scăderea tensiunii arteriale și puls slab la nivelul arterei radiale de partea extremității respective în timpul manevrei Eaton (inspirație profundă). Se mai observă, de asemenea, alterarea funcțiilor vasomotorii ale mîinilor și degetelor, fosa supraclaviculară dispărută, hipertrofia apofizei transverse a vertebrei C_7 și alte modificări osoase în regiunea dorso-cervicală. Simptomele algice, parestezice și vasomotorii pot fi în crize sau în mod continuu, cu perioade de exacerbări. Tratamentul este, de obicei, chirurgical și simptomatic.

1. Estes J. E. : *Mod. Concepts Cardiovasc. Dis.*, 1956, 25, 355.

Scanned with OKEN Scanner

2. Gifford R. W. Jr. : *Circulation*, 1963, 27, 970.
3. Gifford R. W., Jr. : *M. Clin. North America*, 1958, 42, 963.
4. Johnston E. N. M., Summerly R., Birnstingl M. : *Brit. Med. J.*, 1965, 1, 962.
5. Stepien W., Iakimowicz J., Sokolowski L. : *Pol. Tyg. Lek.*, 1949, 37, 1095.

NAGEOTTE-WILBOUCHEWITCH (sindromul lui) : **sindromul de limitarea mișcărilor ce se datorește scurtării mușchilor.**

Este un sindrom clinic descris în 1918, ce se caracterizează printr-o limitare a mișcărilor mîinilor și picioarelor (brachymyonie) ce se datorește scurtării mușchilor. La aceste simptome se mai adaugă uneori și o cifoză accentuată. Boala are caracter congenital. Evoluție lentă. Nu are tratament.

1. Gardner D. L. : *Pathology of the connective tissuediseases*. Williams and Wilkins, 1965.
2. Hombourger P. : *Nomenclature des maladies et opérations à noms propres*. Edit. Lab. Delalande-Courbevoie, 1963.
3. Volkmann H. : *Medizinische Terminologie*. München-Berlin, 1951.

NAJJAR-CRIGLER (sindromul lui) : **icterul congenital nehemolitic.**

Icterul cronic familial nehemolitic al lui Crigler-Najjar a fost izolat în anul 1952 de autorii de mai sus. Acest sindrom se datorește unui deficit genetic de glucuroniltransferază (hepatică și renală). Este o afecțiune foarte rară și evoluează la nou-născut cu sindrom neurologic foarte grav (ataxie, spasticitate, rigiditate, opostotonus etc.). În afară de aceste simptome se mai observă o colorare icterică cronică cu o bilirubinemie serică de 10—30 mg%, cu reacția H van den Bergh pozitivă. Boala este în general letală. S-au identificat, mai ales, în timpul din urmă, forme cu manifestare tardivă, care sînt mai bine tolerate. Aceste fenomene sînt explicate prin intervenția unor mecanisme compensatorii eficiente cum ar fi, de exemplu, transformarea bilirubinei în derivați hidrosolubili care nu pozitivează reacția diazo și eliminarea parțială a pigmentului prin bilă și prin peretele intestinal.

Scanned with OKEN Scanner

1. Fanconi G., Wallgren A. : *Manual de pediatrie.* Edit. Medicală, Buc. 1965.
2. Fodor O. : *Tratat elementar de medicină internă.* Vol. II, Dacia, 1973.
3. Sherlock S. : *Diseases of the liver and biliary system.* Blackwell, Oxford, 1965.
4. Schiff L. : *Bolile ficatului.* Edit. Medicală București, 1966.

NAKANO (boala lui) (1884) : **boala văcarilor ; vertijul paralizant ; kubis-aguri (Japonia) ; sindromul lui Gerlier (1897).**

Este o boală care este mai frecventă în Japonia și care apare cu o frecvență crescută la văcari. Se crede că boala ar fi determinată de un virus ce apare în urma contactului cu bovideele, care constituie un rezervor de virus. Se manifestă clinic prin apariția periodică a paraliziei flasce, asociată cu diplopie, cecitate și sindrom vertiginos. Crizele durează cîteva minute și se repetă timp de cîteva luni, după care dispar. Evoluția este relativ lentă. Prognosticul este bun. Nu are tratament.

1. Hombourger P. : *Nomenclature des maladies et opérations à noms propres.* Edit. Lab. Delalande-Courbevoie, 1963.
2. Pullen R. : *Communicable diseases.* Lea and Febiger. 1950.
3. Top F. H. : *Communicable and infectious diseases.* ed. 5. a Mosby, 1964.

NATAL (boală) : **febra de 10 zile din Pretoria.**

Este o boală infecțioasă, endemică în America Centrală, Africa, Indonezia și India, ce se datorește contaminării omului cu un virus inoculat de o căpușe. Boala se manifestă clinic acut prin cefalee, febră, dureri articulare sau musculare, prostrație și o erupție cu caracter urticariform sau morbiliform. Convalescența durează cîteva săptămîni, caracterizîndu-se printr-o astenie intensă cu tendință la depresiune psihică. Cazurile necomplicate se pot vindeca spontan. În sînge, există o leucopenie precoce cu granulopenie. Complicațiile cele mai frecvente sînt hepatita și diateza hemoragică. Tratamentul este numai simptomatic.

Scanned with OKEN Scanner

1. Adams J. M. : *Newer Virus Diseases.* MacMillan Comp., N. Y., 1960.
2. Bedson S., Downie A. W., MacCallum F. O., Stuart-Harris C. H. : *Virus and Reickettsial Diseases of Man.* E. Arnold Ltd. London, 1961.
3. Starke G. : *Virologische Praxis.* VEB. G. Fischer-Verlag, Iena, 1965.

NAYER-DE REYNIER (sindromul lui) : **agenezia malarului și a pavilionului urechii și microftalmie.**

Este un sindrom malformativ al primului arc. Primul arc are o structură embrionară care asigură formarea etajului mijlociu și inferior al feței : malarul, maxilarul superior, mandibula, partea anterioară a palatului și pavilionul urechii. Dezvoltarea lui poate fi tulburată în același timp cu cea a mugurelui ocular. Un sindrom deosebit este și acesta în care se observă agenezia malarului și a pavilionului urechii cu o microftalmie concomitentă.

1. Dechaume M. : *Précis de stomatologie.* Masson C-ie, Paris, 1966.
2. Gorlin R. J. : *Some facial syndromes. Birth defects.* Original Articles Series, 1969, 5, 2, 65–76.
3. Saraux H., Besnainon L. : *Ann. Oculist.*, 1965, 198, 593.
4. Saraux H. : *Arch. Ophtalm.*, 1964, 24, 7, 581.

NECK-ODELBERG (boala lui von) (1924) : **osteocondrita ischio-pubiană (disepiphyplasia).**

Este o afecțiune osteo-articulară ce se observă mai frecvent la copii, între vîrstele de 6—15 ani, fiind caracterizată printr-o osteonecroză aseptică. Boala se localizează la nivelul articulației ischio-pubiene și constă din necroza unei porțiuni din epifiza articulară. Prognosticul este favorabil. Tratamentul este ortopedic și chirurgical.

1. Cosăcescu A. : *Afecțiuni osoase.* Edit. Welther, Sibiu, 1948.
2. Fevre M. : *Chirurgie infantile et orthopédie.* Flammarion, Paris, 1967.
3. Ombredanne L. : *Chirurgie infantile.* Masson C-ie, Paris, 1949.

Scanned with OKEN Scanner

NEDDEN (boală) (1902): **ulcerul marginal infecțios.**

Este o boală oculară cu etiologie necunoscută, care apare, de obicei, la indivizii în vîrstă, la ambele sexe, manifestîndu-se clinic prin ulcerații conjunctivale fără inflamație. Ulcerele de pe conjunctivă sînt, de obicei, solitare, cu diametre de 1—2 mm și situate la 1—2 mm sub limb. Cînd ele sînt multiple, au formă ovalară și se extind și spre centrul corneei. În craterul ulcerului se pot decela bacilii lui Nedden, care din punct de vedere morfologic, se aseamănă mult cu diplococul lui Morax-Axenfeld. Acesta nu lezionează numai corneea.

1. Nedden J.: *Graefes Arch.* 1902, 54, 1.
2. Ravault P. M.: *Syndromes en ophtalmologie*, Ed. Doin-Doren, Paris, 1970.
3. Saraux H., Biais B.: *Précis d'ophtalmologie.* Masson C-ie, 1969.

NEGRO (sindromul lui) (1906): **miastenia de origine periferică.**

Miastenia de origine periferică este determinată de o infecție difterică; din această cauză se mai numește și polinevrita pseudomiopatică. Ca și miastenia clasică și sindromul Negro, se manifestă clinic printr-o fatigabilitate cu recuperare funcțională numai după un repaos prelungit. Sînt interesați în acest proces patologic toți mușchii voluntari, însă mai cu seamă cei ai ochilor, ai feței, ai farinxului și larinxului. Boala se întîlnește, de obicei, la adolescent și la adultul tînăr. Ea are caracter progresiv. Tratamentul constă din administrare de prostigmină, neostigmină, atropină, efedrină etc.

1. Adams R. D., Denny Brown D., Pearson C. M.: *Disease of muscle. A study in pathology.* Harper N. Y., 1962.
2. Beckmann R.: *Myopathien.* Stuttgart, G. Thieme, 1965.
3. Walton J. N., Geschwind N. Simpson J. A.: *J. Neurol.* 1956, 19, 224.

NETHERTON (sindromul lui): **eritrodermia congenitală.**

Boala a fost descrisă de Netherton în 1958. Ea apare de la naștere, sau puțin după aceea, mani-

Scanned with OKEN Scanner

festîndu-se clinic printr-un eritem descuamativ recidivant. Mai tîrziu, leziunele devin net circinate, de formă diferită, însă cu evoluție mai lentă și mai stabilizantă. Concomitent, se observă o alopecie difuză și inegală. Părul și sprîncenele capătă aspectul de *trichorhexis invaginata*, care, ulterior dispare, lăsînd în loc o hipotricoză banală. Terenul atopic prezintă alt lucru caracteristic al bolii. La această simptomatologie se mai asociază adesea o urticarie sau o eczemă, mai ales după ingestia de nuci, alune etc. Biologic, se semnalează deseori o hipogamaglobulinemie relativă și eliminări urinare crescute de aminoacizi (treonină, tirozină, fenilalanină). Evoluția bolii este, de obicei, favorabilă. Deși nu dispar în totalitate, totuși majoritatea simptomelor se atenuează cu vîrsta. Se crede că transmisia ereditară este recesivă legată de X.

1. Demons F., Walbaum R. : *Lille Méd.*, 1972, XVII, 3, 447.
2. Gianotii F. : *Ann. Derm. Syph.* 1969, 96, 147–155.
3. Netherton E. W. : *Arch. of Derm.*, 1958, 78, 483–488.
4. Porter P. S., Starke J. C. : *Arch. of Derm.*, 1971, 104, 422–425.

NETTLESHIP (boala lui) (1869) : urticaria pigmentară a primei copilării ; mastocitoza lui Sézary ; urticaria pigmentară Sangster.

Este o dermatoză cu etiologie necunoscută, ce se manifestă clinic prin edeme și hiperemie cutanată asemănătoare cu urticaria, fenomene care apar în urma frecării mecanice a elementelor eruptive pruriginoase. Se crede c-ar fi o formă clinică benignă a reticulozei mastocitare, cu localizare predominantă cutanată. La examenul histopatologic se constată că modificările patologice ale urticariei pigmentare (pete, noduli, papule) se dezvoltă în urma acumulării circumscrise a unei cantități mari de mastocite. Localizarea electivă a elementelor structurale este la nivelul tegumentelor. Mai rar, ele se pot întîlni și la nivelul altor organe : schelet, ficat, măduva osoasă, ganglionii limfatici etc. În această circumstanță, nu mai este vorba de boala lui Nettleship, ci de o

Scanned with OKEN Scanner

reticuloză mastocitară care evoluează malign. Boala se întîlnește la ambele sexe în perioada primei copilării. Prognosticul este relativ bun, dacă nu apar complicații și generalizare.

1. Degos R., Lortat-Jacob E.: *La dermatologie.* Maloine, Paris, 1956.
2. Nickel W. R.: *Arch. Dermat.*, 1957, 76, 4, 476.
3. Pillsbury D. M., Shelley W. B., Kligman A. M.: *A manual of cutaneous medicine.* Saunders, 1968.
4. Scamps R. A. și colab.: *Med. J. Australian.* 1972, 1, 3, 121–124.

NEUBERGER (sindromul lui) (1891): **acrokeratomul ereditar.**

Este o afecțiune dermatologică, cu etiologie necunoscută, care se manifestă clinic prin apariția pe tegumente și pe mucoase a unei colorații galben-brune. În afară de aceasta, la nivelul suprafeței dorsale a mîinilor și picioarelor se produce o îngroșare tegumentară. Pielea este în aceste regiuni presărată cu numeroase formațiuni moi și verucoase, de coloratie albastru-violet. La palpare, pielea este în totalitatea sa aspră.

1. Cockayne J.: *Inherit. abnorm. skin.*, 1933, 185.
2. Degos R., Lortat-Jacob E.: *La dermatologie.* Maloine, 1956.
3. Feighin M.: *Lexicon de simptome și sindroame.* Edit. Medicală, Buc. 1967.
4. Rook A., Wilkinson D. S., Ebling F. J. G.: *Textbook of Dermatology.* Blackwell, Oxford, 1968.

NEUMANN (sindromul lui): **siringocistomul; hidradenomul lui Jacquet-Darier (vezi).**

NEUMANN (sindromul lui) (1886): **pemfigusul cronic vegetant; eritemul bulos vegetant Unna; condilomatoza pemfigoidă malignă a lui Tomasoli.**

Este o dermatoză cu etiologie necunoscută, ce se caracterizează prin apariția insidioasă de bule dispuse în pachete sau în buchete, mai întîi la nivelul mucoaselor, unde devin repede erozive. În această formă de pemfigus, primul element care apare este o vesiculă, după care, prin ruperea

Scanned with OKEN Scanner

membranei și proliferarea eroziunilor, apar o serie de formațiuni hipertrofice verucoase care se extind centrifug. Locul de elecție pentru aceste leziuni este nivelul pliurilor cutanate ale organelor genitale și anale. Nu sînt exceptate, mai ales la început, mucoasele cavităților bucale și ale organelor genitale. Evoluția este cronică, iar prognosticul, ca și în pemfigusul clasic, nefavorabil. În conținutul bulelor se remarcă prezența celulelor acantolitice: în sîngele periferic se observă leucocitoză cu eosinofilie importantă. Simptomul Nikolski este pozitiv.

1. Andrews G. C., Domonkos A.: *Diseases of the skin.* W. B. Saunders, 1963.
2. Beutner E. H. și colab.: *J.A.M.A.*, 1965, 192, 682.
3. Krzywanski St.: *Przegl. Dermat.*, 1924, 146.
4. Sanders S. L., Nelson C. T.: *Med. Clin. North America*, 1965, 49, 681.

NEVIN (sindromul lui) (1936): **miopatia progresivă tardivă a adultului; distrofia musculară progresivă.**

Este o boală ereditară sau familială cu etiologie necunoscută, care se manifestă clinic printr-o slăbire progresivă și apoi o atrofie aparentă sau nu a unor grupe musculare, dintre care cei mai precoce și frecvent prinși sînt mușchii rădăcinelor membrelor. În această formă clinică, debutul bolii este tardiv (la adult). Tabloul clinic se manifestă printr-o diminuare a forței musculare (fără paralizie), prezența frecventă a contracturilor, diminuarea reflexelor osteo-tendinoase. Se observă, de asemenea, creatinurie. Histopatologic, se remarcă o atrofie sau din contra, o tumefiere a unor fibre musculare și proliferarea țesutului conjunctiv. Nu se găsesc leziuni la nivelul sistemului nervos central și periferic. Sindromul are, de obicei, o evoluție progresivă și este foarte rezistent la tratament. Bolnavii continuă să aibă o evoluție progresivă timp de 20—30 ani. Ei își pierd treptat forța musculară și în ultima fază sînt fixați în fotoliu și la pat. Nu are decît tratament simptomatic.

1. Dowben R. M.: *Texas Rep. Biol. and Med.*, 1965, 2, 859.

Scanned with OKEN Scanner

2. Dowben R. M. : *Arch. Int. Med.* 1961, 107, 430.
3. Fetterman G. H. și colab. : *Arch. Int. Med.*, 1956, 91, 326.
4. Walton J. N., Nattras F. J. : *Brain*, 1954, 77, 169.
5. Zundel W. S., Tyler F. H. : *New England J. Med.* 1965, 273, 537.

NEWCASTLE (boală) : **conjunctivita lui Newcastle ; pseudopesta aviară, transmisibilă la om.**

Conjunctivita lui Newcastle este determinată de virusul care determină pseudopesta aviară, cu pneumoencefalită mortală, a animalelor de curte. Afecțiunea este mai des întîlnită la fermieri, veterinari, avicultori și se manifestă clinic ca o conjunctivită foliculară acută de tip Béal. Debutul este brusc. Afectarea conjunctivei la om este de obicei unilaterală prin secreție redusă, iar pe conjunctiva palpebrală a fundurilor de sac și pe caruncul apar numeroși foliculi mici, mamelonați și roșietici. Se mai remarcă în același timp adenopatie preauriculară. Boala evoluează timp de 7—10 zile și nu se însoțește de complicații corneene. Tratamentul este simptomatic.

1. David M., Chiriceanu M. : *Oftalmologia în practica medicală.* Edit. Medicală Buc., 1964.
2. Lebas R. : *Bull. Soc. Belge Ophtalm.*, 1959, 124, fasc. I.
3. Tygeson P. : *Bull. World Health Organ.*, 1957, 16, 995.

NICHAMIN (boala lui) : **policitemia familială a lui Nichamin.**

Este o afecțiune încadrată în grupul poliglobuliilor adevărate sau esențiale, care, în afară de creșterea numărului de eritrocite, se manifestă prin gigantism, hipertiroidism și uneori coree Huntigton.

1. Durham R. : *Encyclopedia of medical syndromes.* N. Y., 1960.
2. Hegglin R. : *Diagnosticul diferențial al bolilor interne.* Edit. Medicală Buc., 1969.
3. Zampa G. A. : *Giorn. Clinica Medica*, 1964, XLV, fasc. 6, pp. 620–621.

Scanned with OKEN Scanner

NICOLAS-FAVRE (boală) (1913) : **limfogranulomatoză inguinală benignă a lui Nicolas-Favre ; boala lui Nicolas-Durant-Favre.**

Este o afecțiune, de obicei unilaterală, determinată de atingerea succesivă a ganglionilor inguinali, mai întîi duri, apoi sensibili și ramoliți. Adenopatia interesează de obicei ganglionii iliaci, palpabili sub arcada crurală. Pielea la acest nivel devine roșie, aderentă și progresiv se constituie un placard inflamator, neregulat și profund, în care se palpează mase dure și insule de abcese multiple. Abcesele se deschid la piele prin numeroase fistule. Evoluția este de cîteva luni. În locul suprației rămîn cicatrici fistuloase aderente. Reacția Frei are o specificitate absolută. Ea este pozitivă, începînd din luna a 2—3-a de la debutul adenopatiei. Tratamentul, în prezent, este eficace ; sînt de preferat tetraciclinele, spiromicina și alte antibiotice cu spectru larg.

1. Degos R., Lortat-Jacob E. : *La dermatologie.* Maloine, Paris, 1956.
2. Michalowski B. : *Prezgl. Dermat.*, 1948, 3/4, 417.
3. Rook A., Wilkinson D. S., Ebling F. J. G. : *Textbook of Dermatology.* Blackwell, Oxford, 1968.

NICOLAS-DURANT-FAVRE (boala lui) : **limfogranulomatoza inguinală benignă ; boala lui Nicolas-Favre** (vezi).

NICOLAS-FAVRE (boală) : **ulcerul venerian adenogen.**

Este o afecțiune ce se datorește unui virus inoculabil pe cale intracerebrală la maimuță, șoarece și alte animale, la care provoacă meningo-encefalită. Leziunea inițială a acestei boli este foarte rar observată din cauza fugacității sale. Nu are nici un caracter distinctiv. Se aseamănă cu o eroziune herpetică, fie cu un șancru sifilitic fie cu unul moale. Natura afecțiunii se poate recunoaște numai după apariția tumorii ganglionare și a reacției Frei pozitive.

1. Andrews G. C., Domonkos A. : *Diseases of the skin.* W. B. Saunders, 1963.
2. Degos R., Lortat-Jacob E. : *La dermatologie.* Maloine, Paris, 1956.

Scanned with OKEN Scanner

3. Kapandji M., Parturier-Albot M. : *Sem. Hôp.* Paris, 1972, 48, 13, 921–936.
4. Rook A., Wilkinson S., Ebling F. J. G. : *Textbook of Dermatology.* Blackwell, 1968.

NICOLAS-MOUTOT-CHARLET (boală) : **epidermoliza buloasă, forma vegetantă.**

Este o dermatoză, caracterizată printr-o deslipire a epidermului ce se datorește dispariției filamentelor de unire dintre celulele stratului malpighian și apariția de bule. În această formă de epidermoliză buloasă, fundul bulelor se ulcerează sau prezintă o proliferare vegetantă. Bulele pot să apară în căile aeriene superioare sau la nivelul faringo-esofagului, putînd determina stenozarea acestora. Boala are caracter congenital. Evoluția este foarte îndelungată și nu alterează starea generală a individului respectiv.

1. Andrews G. C., Domonkos A. : *Diseases of the skin.* Saunders, 1963.
2. Degos R., Lortat-Jacob E. : *La dermatologie.* Maloine, 1956.

NICOLAU (sindromul lui) (1925) : **dermita livedoidă și gangrenoasă ; infarctul arterial după injecții de penicilină.**

Sindromul apare scurt timp după injectarea intramusculară a unor preparate de bismut, benzatin-penicilină, extencillin, moldamin etc., manifestîndu-se printr-o durere violentă la locul injecției, care iradiază în coapsă și fesa respectivă, producînd impotența funcțională a membrului respectiv. În această zonă, tegumentele devin ischemice, cu tentă lividă, ușor marmorată, și edemațiate. După cîteva zile, în aceste zone apar flictene, plăci gangrenoase, care după eliminarea treptată a necrozelor se cianozează. Mai pot fi observate și alte tulburări de ordin neurologic cum ar fi pareze și paralizii. Patogenia ar fi de natură alergică sau embolică . Simptomatologia dispare după 7—10 zile. Tratamentul este profilactic și simptomatic.

1. Nicolau Gh. St. : *Ann. Mal. Vener.*, 1925, 321, p. 20.
2. Sapinski A., Gumowska M. : *Pol. Tyg. Lek.*, 1953, 28, 64–65.
3. Stich P. : *Schweiz. med. Wschr.*, 1971, 11, 377.

Scanned with OKEN Scanner

NIEDEN (sindromul lui) (1887): **telangiectazii şi cataractă.**

Este un sindrom foarte rar întîlnit, care constă din asocierea unor telangiectazii multiple cu cataractă. Telangiectaziile multiple se localizează simetric pe membre, gît, torace sau faţă, sub forma unor reţele roşii-violacee, uşor proeminente. Cataracta este uni- sau bilaterală. Se întovărăşeşte de o diminuare importantă a acuităţii vizuale. Mai pot fi întîlnite şi alte anomalii, îndeosebi cardiace şi vasculare (aortice). Nu se cunoaşte etiologia. Nu are tratament specific.

1. Ravault P. M.: *Syndromes en ophtalmologie. Guide-Dictionnaire.* Edit. Doin-Doren, Paris, 1970, p. 262.

NIELSEN (sindromul lui): **distrofia congenitală cu gît scurt.**

Afecţiune descrisă în 1934, distrofia congenitală sau distrofia brevicollis, este o asociere dintre sindromul Bonnevie-Ullrich (vezi) şi sindromul Klippel-Feil. Tabloul clinic se caracterizează printr-un pterigium colli, arieraţie mintală, sindactilie, luxaţie congenitală a coapselor, gît scurt şi rigid, surditate, întîrziere mintală şi siringomielie. Nu are tratament.

1. Durham R.: *Encyclopedia of medical syndromes.* N. Y., 1960.
2. Fanconi G., Wallgren A.: *Manual de pediatrie.* Edit. Medicală Buc., 1965.
3. Fattorusso V., Ritter O.: *Vademecum clinique.* Edit. Masson C-ie, 1963.
4. Gorlin R. J., Rotter O., Pindborg J. J.: *Syndromes of the head and neck.* McGraw-Hill. 1967.
5. Nielsen J.: *Hosp. Tid. Kinderk.*, 1934, 77, 409.

NIEMENN-PICK (boala lui) (1914—1933): **histiocitoza lipoidică esenţială; dislipoidoza cu fosfolipide.**

Este o boală a primei copilării, caracterizată printr-o oprire în dezvoltare, o stare febrilă, splen- şi hepatomegalie. Afecţiunea este determinată de o infiltraţie a celulelor reticulare şi a histiocitelor din splină, ficat, măduvă osoasă, ganglioni limfatici etc., cu fosfatidul sfingomielină, care în

Scanned with OKEN Scanner

mod normal, apare în cantități foarte mici în splină și ficat. Boala are caracter ereditar, de tip recesiv. Ea apare la cîteva luni de la naștere și duce la exitus înainte de cel de al treilea an de viață. Tabloul clinic se caracterizează printr-o creștere de volum a abdomenului, datorită splenohepatomegaliei. Tegumentele au o culoare cenușie galbenă. Copii prezintă o întîrziere în ceea ce privește dezvoltarea psihică. În 30% din cazuri se poate observa pata maculară de culoare roșie ca cireașa, caracteristică bolii lui Tay-Sachs. În spleno- și mielogramă se găsesc celule tipice spumoase. Nu are tratament specific.

1. Bourel M., Sabouraud P., Chevrel M.-L., Ferrand B., Lenoir P., Morel H., Badiche A. : *Sem. Hôp.*, 1968, 44, 1499.
2. Crocker A. C., Mays V. B. : *Am. J. Clin. Nutr.*, 1961, 9, 63.
3. Crocker A. C., Farber S. : *Medicine*, 1958, 37, 1–95.
4. Gigonnet J.-M., Juif J.-G. : *Presse Méd.*, 1970, 78, 50, 2249.

NIEVERGELT (sindromul lui) (1944) : **anomalii scheletice ale extremităților ; sindromul Nievergelt-Erb.**

Este o boală congenitală, caracterizată prin anomalii sistematice de dezvoltare a scheletului extremităților. Se manifestă sub forma unor defecte ale articulațiilor cotului, sinostoza oaselor radius și cubitus, luxația sau subluxația cubitusului. Se mai descriu apoi defecte ale oaselor gambei, picior plat, genu valgus și alte deformații la mînă și picior.

1. Feighin M. : *Lexicon de simptome și sindroame*. Edit. Medicală Buc., 1967.
2. Faure C. : *Anomalies osseuses constitutionnelles*. Exp. Sci. Franc. 1966, Paris.
3. Nievergelt R. : *Arch. J. Klauss. Atifs.*, 1944, 19, 157.

NOBLE (sindromul lui) (1934) : **pigmentația reticulată și telangiectazii ale feței și trunchiului.**

Este o dermatoză cu caracter familial, care se caracterizează din punct de vedere clinic, prin

Scanned with OKEN Scanner

apariția în cursul celei de a 3-a sau a 4-a luni a vieții, a unei pigmentații reticulate însoțită de telangiectazii la nivelul feței și a trunchiului. Unii autori consideră această afecțiune ca o formă abortivă a sindromului Rothmund (1868) (cataracta dermatogenă sau cataracta sindermatotică).

1. Carteaud D.: *Le génie medical*, 1970, 267, 25.
2. Noble C. P.: *Dermat. Wschr.*, 1954, 49, 1934.
3. Rook A., Wilkinson D. S., Ebling F. J. G.: *Textbook of Dermatology*. Blackwell, Oxford, 1968.

NONNE (sindromul lui): **sindromul mușchiului scalen; sindrom Naffziger (vezi).**

NOONAN (sindromul lui) (1962): **cardiopatie congenitală cu numeroase și diverse dismorfii.**

Este un sindrom caracterizat prin asocierea unei cardiopatii congenitale cu diferite dismorfii. Se diferențiază de sindromul Turner prin aceea că cariotipul este normal (46 XX sau 46 XY). Nu a fost demonstrat încă caracterul familial al sindromului. Din punct de vedere clinic, leziunea cardiacă cea mai frecvent întîlnită este stenoza pulmonară, care se traduce clinic la ascultație prin prezența unui suflu sistolic de intensitate medie în focarul arterei pulmonare. Mai pot fi întîlnite: comunicare intraventriculară, atrezie tricuspidiană, comunicare interatrială și persistența canalului arterial. Dismorfiile pot fi reprezentate de nanism moderat, ptoză palpebrală uni- sau bilaterală, hipertelorism, exoftalmie, micrognatism, boltă palatină ogivală, anomalii dentare, sindactilie etc. În 50% din cazuri se întîlnește o întîrziere în dezvoltarea psihică. Evoluția și tratamentul sînt în general bune. Nu există tratament specific eficient.

1. Guimbaud P.: *Péd.* (Lyon), 1969, 2, 220.
2. Noonan A., Emke A.: *J. Pédiat.*, 1963, 63, 468.
3. Riggs W. Jr.: *Radiology* 1970, 4, 135.
4. Vallet H. L. și colab.: *The J. of. Pediatrics*, 1972, 80, 2, 269.

NORMAN (boala): **atrofia congenitală a stratului granular; dislipoidoza congenitală Norman-Wood.**

Scanned with OKEN Scanner

Este o boală cu debut precoce, înaintea vîrstei de 1 an. Se manifestă printr-un sindrom cerebelos ce se însoțește de o întîrziere mintală importantă și de un sindrom piramidal inconstant, microcefalee, tulburări neurologice grave și depozite extracelulare de colesterină. Afecțiunea face parte din marele grup al dislipoidozelor, boli caracterizate printr-o acumulare în diferite sectoare ale organismului de celule mari, spumoase, care conțin substanțe lipoidice și care probabil au o origine reticulo-endotelială.

1. Fattorusso V., Ritter O.: *Vademecum clinique.* Masson C-ie, 1963.
2. Fanconi G., Wallgren A.: *Manual de pediatrie.* Edit. Medicală Buc., 1965.
3. Goulon M. și colab.: *Presse médicale*, 1968, 76, 1695–1699.

NORMAN-WOOD (boala lui): **dislipoidoza congenitală; atrofia congenitală a stratului granular Norman (vezi).**

NONNE-MEIGE-MILROY (boală): **elefantiazisul congenital familial; trofedemul cronic ereditar și familial Meige; boala Meige-Milroy-Nonne (vezi).**

NOTHNAGEL (sindromul lui): **paralizia nervului din perechea a III-a de partea focarului și hemiataxia de tip cerebelos de partea opusă.**

Este un sindrom neurologic, determinat de lezionarea tuberculilor cvadrigemeni. Se manifestă clinic printr-o paralizie a nervului de partea focarului din perechea a treia craniană și hemiataxie de tip cerebelos de partea opusă.

1. Baker A. B.: *Clinical Neurology.* 2nd. ed. Hoeber, 1962.
2. Brain R.: *Clinical Neurology.* 2nd ed. Oxford, 1964.
3. Merritt H. H.: *A textbook of neurology.* 3rd ed. Lea and Febiger, 1963.

NYFELOT (boală) (1929): **listerioza umană.**

Este o boală infecțioasă, determinată de *listeria monocitogenes*, care apare mai frecvent la crescătorii de păsări. Se manifestă clinic printr-o

Scanned with OKEN Scanner

meningo-encefalită malignă. Bolnavii prezintă febră ridicată, meningism, simptome piramidale, delir și modificări ale lichidului cefalo-rahidian. Diagnosticul se pune pe baza tabloului clinic și pe reacția specifică de aglutinare. Prognosticul este foarte sever.

1. Fiorioli W., Ledermair O.: *Tabellarium der Infektionskrankheiten.* Urban-Schwartzenberg, Berlin-München-Wien, 1955.
2. Grumbach A., Kikuth W.: *Die Infektionskrankheiten des Menschens und ihre Erreger.* G. Thieme-Verlag, Stuttgart, 1958.
3. Grunke W.: *Klinik der einhemischen Infektionskrankheiten.* VEB. G. Thieme Leipzig, 1962.

NYGAARD-BROWN (boala lui) (1937): **trombofilia acută generalizată.**

Este o boală hematologică, foarte rară, și extrem de gravă, ce se caracterizează printr-o trombofilie acută generalizată, întovărășită de un sindrom de coagulare masivă intravasculară diseminată. Tabloul clinic este reprezentat de existența unei purpure echimotice la nivelul extremităților regiunii periombilicale și pe fața anterioară și superioară a toracelui, hemoragii mucoase și hematoame la nivelul punctiilor pentru injecții. Din punct de vedere biologic, se remarcă o diminuare a numărului de plachete sanguine, hipofibrinohenemie, scăderea protrombinei și a proaccelerinei și alungirea timpului de trombină și de reptilază. Evoluția bolii este gravă și aproape totdeauna mortală.

1. Conte J., Delsol J., Mignon-Conte M., H. Ton That, Suc M.: *Actualités Néphrologiques,* Hopital Necker, Paris, 1973, 201.
2. Delsol J.: *Les aspects morphologiques des coagulopathies de consommation.* Thèse Méd., Toulouse, 1972.
3. Hardway R. M.: *Syndromes of disseminated intravascular coagulation, with special reference to shock and hemorrhage.* C. C. Thomas, springfield 1966.
4. McKay D. G., Linder M. M., Cruse V. K.: *Amer. J. Path.* 1971, 63, 231.
5. Straub P. W.: *Acta Med. Scand.,* 1971, suppl. 526, 1.

Scanned with OKEN Scanner

OAST-HOUSE (sindromul lui) : **aminoacidopatia congenitală.**

Este o boală ce face parte din grupul acidopatiilor cu traducere neonatală, caracterizată clinic prin hipotonie, convulsii și edeme, iar biologic prin creșterea acidului alfa-OH-butiric în urină. Nu se știe cu precizie defectul biochimic care duce la această stare patologică. În general, această boală, ca și majoritatea celor din grup, sînt afecțiuni ereditare, care se transmit recesiv, autosomic. Nu există un tratament eficace.

1. Farriaux J.-P. : *Lille Méd.*, 1971, 16, 342–355.
2. Hsia D. Y.-Y., Inouye T. : *Inborn errors of metabolism*. Part. 2, Year Book, 1966.
3. Nadler H. L. : *J. Pediatr.*, 1969, 74, 32–143.

OBERDORFER (boală) (1952) : **tumoarea carcinoidă ; carcinoidele intestinale ; argentafinomul.**

Este o afecțiune congenitală, caracterizată prin prezența unor carcinoide la nivelul intestinului. De obicei, aceste carcinoide sînt mai frecvent întîlnite la nivelul ileonului și apendicelui. Nodulii carcinoizi au o evoluție extrem de lentă ; dau

Scanned with OKEN Scanner

metastaze mai des în ficat. Structural, nodulii carcinoizi conțin celule argentafile care produc în exces triptofan, serotonină și enteramină. Hipersecreția acestora determină producerea unei hipertermii cefalice, cu hiperemia feței, trunchiului și mîinilor de tipul unei erupții sau roșețe urticariene. Aceste fenomene se repetă la intervale neregulate. Pe lîngă aceste simptome, bolnavii acuză palpitații, cefalee, hipertensiune arterială, tuse spasmodică. Nu rareori, în afară de nodulii intestinali pot apărea dilatația cordului drept cu fibroza și insuficiența valvulei tricuspide și stenoza arterei pulmonare. Din punct de vedere biochimic, se remarcă o creștere în sînge a valorii serotoninei, iar în urină, a acidului 5-hidroxiindolacetic.

1. Ackerman L. V., Del Regato J .A. : *Cancer-Diagnosis, treatment and prognosis.* ed. III, Mosby, 1963.
2. Avery-Jones F., Gummer J. W. F. : *Clinical Gastroenterology.* Thomas, 1960.
3. Bockus H. L. : *Gastroenterology,* vol. II. W. B. Saunders, 1963–1965.
4. Fodor O. : *Tratat elementar de medicină internă.* Edit. Dacia-Cluj, 1973.

OBRINSKY (sindromul lui) : **sindrom malformativ complex.**

Este o afecțiune congenitală care asociază într-un sindrom clinic aparte o hipoplazie a mușchilor abdominali, o megavesică și un mega-ureter cu o criptorhidie. În afară de aceste malformații, indivizii afectați de acest sindrom mai prezintă un deficit important de dezvoltare somatică și psihică.

1. Durham R. : *Encyclopedia of medical syndromes.* N. Y. 1960.
2. Fanconi G., Wallgren A. : *Manual de pediatrie.* Edit. Medicală, Buc. 1965.
3. Gellis S. S., Feingold M. : *Atlas of mental retardation.* U. S. Depart. of Health, Education and Welfare., 1968.
4. Nadler H. L. : *J. Pediatrics,* 1969, 74, 132–143.

OGLE-MARBURG-PELLIZZI (sindromul lui) : **pubertatea precoce hipotalamică ; pinealomul.**

Scanned with OKEN Scanner

Este un sindrom clinic, caracterizat prin apariția unei pubertăți precoce din cauza unor leziuni nervoase tumorale în regiunea hipotalamică. Tabloul clinic este determinat de o maturare sexuală care survine înainte de vîrsta obișnuită. Pubertatea precoce se asociază și cu simptomele tumorii epifizei: hipertensiune intracraniană, paralizia verticală a privirii etc. Nu are tratament decît chirurgical sau roentgenterapic. Prognosticul este foarte sever.

1. Baudouin A., Lhermitte J., Lereboullet J.: *Rev. neurol.*, 1932, 60, 388.
2. Gabriel P.: *Les pinealomes.* Thèse, Paris, Maloine, 1936.
3. Roudinesco J.: *Epiphyse. Encyclopedie médico-chirurg.*, Paris, 1936.

OGUCHI (boala lui) (1892—1907): **hemeralopia congenitală Oguchi.**

Este una din cele 2 forme clinice de hemeralopie congenitală: hemeralopia esențială și hemeralopia Oguchi. Boala apare excepțional la rasa albă. Este o hemeralopie (defect perceptiv în ceea ce privește lumina) asociată cu o coloratie cenușie a fundului de ochi, care predomină la polul inferior. Aceste fenomene dispar după ce individul stă în obscuritate (fenomenul lui Mizuo). Boala se datorește unei degenerescențe tapetoretiniene ereditare.

1. Ballantyne A., Michaelson I.: *Textbook of the fundus of the eye.* Livingstone, Edinburg and London, 1962.
2. David M., Chiriceanu M.: *Oftalmologia în practica medicală.* Edit. Medicală Buc. 1964.
3. Kinmura S., Caygill W.: *Retinal diseases.* H. Kimpton, 1966.
4. Saraux H., Biais B.: *Précis d'ophtalmologie.* Masson C-ie, 1969.

OHLSSON (sindromul lui): **nefropatia congenitală, asociată cu miopie.**

Este un sindrom clinic, caracterizat prin asocierea concomitentă a unei nefropatii congenitale (sindrom clinic mai estompat decît sindromul lui Alport) cu o miopie severă. Tabloul cli-

Scanned with OKEN Scanner

nic este dominat de tulburările renale și de miopie. Lipsesc hiperuricemia și tulburările auditive.

1. Ohlsson L.: *Acta Med. Scand.*, 1963, 174, 77–84.
2. Perkoff G. T.: *New England J. Med.*, 1967, 277, 79–85.

OGILVIE (sindromul lui): **falsa obstrucție a colonului.**

Este un sindrom clinic, caracterizat printr-o colică abdominală care se repetă, balonare, constipație și pierdere progresivă în greutate. Aceste simptome mimează foarte bine cu o pseudoocluzie intenstinală. Afecțiunea este determinată de o infiltrație carcinomatoasă a simpaticului abdominal.

1. Avery-Jones F., Gummer J. W. F.: *Clinicai Gastroenterology*, Tomas, 1960.
2. Bockus H. L.: *Gastroenterology*. vol. II, W. B. Saunders, 1963–1965.
3. Fodor O.: *Tratat elementar de medicină internă*. Edit. Dacia, Cluj, 1973.

OHARA (boală): **tularemia.**

Tularemia sau boala lui Ohara este o boală infecțioasă acută, caracterizată prin leziuni ulceroase locale primitive, printr-o adenită supurată cu limfangită, prin simptome generale grave și deseori, printr-o pneumonie atipică. Ea se datorește unui microb denumit *pasteurella tularensis*, care este transmis omului de la animalele infectate prin ingerarea cărnii, prin contaminare directă cutanată sau prin înțepătura insectelor care au înțepat animalele infectate. Perioada de incubare este de circa 2—4 zile. Boala are debut brusc cu frisoane, febră, vărsături, grețuri, prostrație. La poarta de intrare apare o papulă, care ulterior se transformă în pustulă, apoi într-o ulcerație cu crater curat. Se mai observă, de asemenea, o adenită regională supurată. În unele cazuri, la 4—5 zile de la debut, poate apare o pneumonie atipică cu o pleurezie. Splina este mărită și întovărășită de o perisplenită. În sînge, apare o leucocitoză absolută. Diagnosticul poate fi pus pe baza izolării germenului din

Scanned with OKEN Scanner

culturi din sînge, puroi ganglionar sau din ulcer. După trei zile de la debut, intradermoreacția este pozitivă. Prognosticul este relativ bun. Mortalitatea este de 6%; în cazurile complicate de 63%. Boala evoluează luni de zile: în cazurile netratate febra durează circa o lună, adenopatia 4—5 luni, iar boala în total, peste șase luni. Antibioterapia cu tetracicline, streptomicină și cloramfenicol a ameliorat mult prognosticul.

1. Pullen R.: *Communicable Diseases.* Lea and Febiger, 1950.
2. Top F. H.: *Communicable and infectious diseases.* ed. 5a, Mosby, 1964.
3. Van Metre T. E. Jr., Kadull J. P.: *Ann. Int. Med.*, 1959, 50, 621.

OHNELL (sindromul sau tip): **sindromul acordeonului.**

Tipul Ohnell A_1, C., D., E. reprezintă diferite forme ale sindromului lui Wolff-Parkinson-White, determinate de aspectul variat al undei delta. Sub influența efortului fizic, sau a unei compresiuni exercitate pe artera carotidă, unda delta își poate modifica deplasarea față de complexul QRS.

1. Friedberg C.: *Diseases of the heart.* 3rd ed., W. B. Saunders, 1966.
2. Rowe J. C., White P. D.: *Ann. Int. Med.*, 1958, 49, 260.
3. Wolff L.: *Circulation*, 1954, 10, 282.
4. Wood P.: *Diseases of the heart and circulation.* 2nd ed. Lippincott, 1956.

OKAMOTO (sindromul lui): **hematuriile idiopatice.**

Sindromul Okamoto grupează o serie de hematurii idiopatice, în care investigațiile actuale de explorare hematologică și renală nu depistează nici o cauză ce-ar putea determina acest fenomen morbid. În lipsa unor cauze organice decelabile s-au emis diferite păreri în privința etiologiei. În ptozele renale severe se crede că această hematurie ar putea fi provocată de o hipoxie de la nivelul rinichiului. Se mai afirmă, de asemenea, posibilitatea unei etiologii alergice

Scanned with OKEN Scanner

și chiar a unei disfuncții neuro-vegetative. Prognosticul este relativ bun. Tratamentul este numai simptomatic.

1. Majerus K.: *Deutsch. med. Wschr.*, 1917, nr. 28.
2. Reubi F.: *Néphrologie clinique.* Masson C-ie, Paris, 1961.
3. Sarre H.: *Nierenkrankheiten.* G. Thieme-Verlag, Stuttgart, 1969.

OLLIVER (sindromul lui): **condrodisplazia unilaterală.** Este ca și acondroplazia tip Parrot-P. Marie o condrodistrofie congenitală care se datorește unei hemidiscondroplazii, ce duce la tulburări caracteristice afecțiunii numai într-o jumătate a corpului. Boala este determinată de o osificare întîrziată la nivelul oaselor lungi, care se face în plaje separate. Se mai observă incurbarea oaselor și o laxitate articulară accentuată.

1. Cosăcescu A.: *Afecțiuni osoase.* Edit. Welther, Sibiu, 1948.
2. Fattorusso V., Ritter O.: *Vademecum clinique.* Edit. Masson C-ie, 1963.
3. Fauré C.: *Maladies osseuses constitutionnelles.* Expans. Sci. Franc. 1966, Paris.

OLLIER (sindromul lui): **nevul varicos osteohipertrofic; boala lui Klippel-Trenaunay; hemiangiectazia hipertrofică.** Este o boală caracterizată printr-o hiperplazie vasculară congenitală localizată. Se manifestă clinic prin venectazie importantă, cel mai frecvent, a unei gambe, ce se întovărășește de hipertrofia părților noi și a scheletului membrului respectiv. Concomitent se mai poate observa edem, tulburări cutanate, deformații osoase și articulare. În unele cazuri, mai pot fi observate, de asemenea, prezența unei fistule arterio-venoase sau o hipoplazie a primei coaste. Tratamentul este numai simptomatic.

1. Abramson D. J.: *Diagnosis and treatment of vascular peripheral disease.* McGraw-Hill, 1962.
2. Allen E. V., Barker N. W., Hines E. A.: *Peripheral vascular disease.* McGraw-Hill, 1962.
3. Louis-Bar J., Lefors L.: *Conf. Neurol.*, 1947, 7, 245.

Scanned with OKEN Scanner

OLFIELD (boala lui): **polipoză colică și kiste sebacee.**

Este o asociere de polipoză colică și kiste sebacee. Boala este relativ rară și se observă mai ales la bărbații trecuți de vîrsta de 50 ani. Se caracterizează printr-o polipoză colică solitară, localizată de preferință pe ultimii 15 centimetri ai tubului digestiv și numeroase kiste sebacee. Afecțiunea este, de obicei, asimptomatică pînă ce o hemoragie rectală atrage atenția asupra existenței polipului. Se poate produce o degenerescență malignă a polipului însuși sau chiar la distanță. Tratamentul este numai chirurgical (rezecția subtotală a colonului în formele difuze și electrocoagulare în cele cu pedicul unic.

1. Castelman B., Krickstein H. I.: *New England J. Med.* 1962, 267, 469.
2. Herbeuval R., Doernier R., Charles J. M.: *Bull. Ass. Nord-Lotharingienne de Gastroentérologie,* 1966, 2, 24–29.
3. Mackie J. A. Jr., Miller L. D., Fitts W. T. Jr.: *S. Clin. North. Amer.* 1962, 42, 145.
4. McKusick V. A.: *J.A.M.A.,* 1962, 182, 271.

OLJENICK (sindromul lui) (1939): **occipitalizarea primei vertebre cervicale.**

Este un sindrom clinic determinat de occipitalizarea primei vertebre cervicale care se manifestă printr-o ataxie cerebrală progresivă (dismetrie sau hipermetrie), adiadococinezie, tendință de cădere din poziția în picioare, mersul ebrios, precum și de blocarea circulației lichidului cefalo-rahidian în canalul cerebro-spinal. Tratamentul este numai chirurgical. Prognostic rezervat.

1. Baker A. B.: *Clinical Neurology.* 2nd ed. Hoeber, 1962.
2. Escourolle R., Poirier J.: *Manuel élémentaire de neuropathologie.* Masson C-ie, 1971.
3. Feighin M.: *Lexicon de simptome și sindroame.* Edit. Medicală Buc. 1967.

OLLENDORF-CURTH (sindromul lui) (1951): **pseudoacantoza neagră.**

Este o dermatoză care apare, de obicei, la femeile grase în regiunea axilară și unghiurile și

Scanned with OKEN Scanner

fețele laterale ale gîtului, și, uneori și în zona inguinală. Se prezintă printr-o serie de acumulări de papule de culoare brună cu aspect verucos. Se crede c-ar fi o formă clinică cu evoluție benignă a *acantozei nigricans* juvenile. Se crede de asemenea, că afecțiunea ar fi determinată de unele tulburări endocrine.

1. Andrews G. C., Domonkos A.: *Diseases of the skin.* Saunders, 1963.
2. Curth W.: *Ann. Derm. Syph.*, 1951, 78.
3. Rook A., Wilkinson S., Ebling F. J. G.: *Textbook of Dermatology.* Blackwell, Oxford, 1968.

OLMER (boala lui) (1925): **febra butonoasă; febra exantematică a litoralului mediteranean; febra exantematică marseillaise.**

Este o boală infecțioasă benignă, cauzată de *rickettsia conorii* **și transmisă omului de la cîine prin** *rhipicephalus sanguineus.* **Boala se manifestă la început printr-o escară superficială, apoi prin semne generale și la sfîrșit printr-o erupție papulo-nodulară. Escara superficială, sub formă de pată neagră, reprezintă locul pișcăturii căpușei care vehiculează rickettsia. După transformarea acesteia în ulcerație și scurgerea unei perioade de incubație de 2—6 zile, apar semnele generale: hipertermie, artralgii, tulburări gastrointestinale. După o perioadă de 3—4 zile, își face apariția o erupție maculo-papuloasă pe trunchi, care se extinde la extremități, atingînd palmele și plantele. Leziunile cutanate pot fi sediul unor hemoragii sau gangrene. Uneori se poate observa și o reacție meningeală. Boala evoluează 8—14 zile, după care urmează vindecarea. Tratamentul constă din administrare de cloramfenicol și tetracicline.**

1. Bedson S., Dwnie A. W., MacCallum F. O., Stuart-Harris C. H.: *Virus and Rickettsial Diseases of Man.* E. Arnold Ldt. London, 1961.
2. Grumbach A., Kikuth W.: *Die Infektionskrankheiten des Menschen und ihre Erregen.* G. Thieme-Verlag, Stuttgart, 1958.
3. Grunke W.: *Klinik der einheimischen Infektionskrankheiten.* VEB. G. Thieme, Leipzig, 1962.

Scanned with OKEN Scanner

OMBREDANNE (sindromul lui) (1914): **sindromul de paloare și hipertermie a sugarului; sindromul de paloare și hipertermie postoperator.**

Este un sindrom clinic care se observă frecvent la sugarii operați. Se crede c-ar fi un fel de șoc deosebit și specific sugarilor supuși la intervenții chirurgicale. Astfel, la acești copii (pînă la vîrsta de 6 luni), după cîteva ore de la intervenția chirurgicală, temperatura crește atingînd uneori 41°C, în care timp, copilul devine palid, pulsul și respirația se accelerează și apar convulsii. Prognosticul este bun. Tratamentul constă din administrarea mijloacelor obișnuite de reanimare.

1. Fevre M.: *Chirurgie infantile et orthopédie.* Flammarion, 1967.
2. Ganszer W.: *Przegl. Chir.*, 1952, 1, 1.
3. Ombrédanne L.: *Précis de chirurgie infantile.* Masson C-ie, 1949.

OMODEI-ZORINI (sindromul lui): **bronșiolita bronșeictaziantă circumscrisă.**

Este un sindrom clinic, caracterizat printr-o dilatare a bronșiilor în urma unei bronșiolite bronșiectaziante circumscrise. Sindromul este favorizat de o compresiune extrinsecă asupra bronșiei (adenopatie traheo-bronșică sau cancer). Afecțiunea este limitată la o singură bază sau la un singur segment, fiind mascată deseori printr-o reacție pleuro-pulmonară asociată. Se traduce clinic prin tuse, expectorație și deseori prin hemoptizii. La ascultație se pot percepe raluri ronflante și sibilante. Evoluția este asemănătoare cu aceea din bronșiectazii. Diagnosticul se pune la baza anamnezei, examenului clinic și a bronhografiei. Tratamentul indicat este cel chirurgical deoarece afecțiunea este unilaterală și circumscrisă.

1. Field C. E.: *Arch. Dis. Child.*, 1961, 36, 587.
2. Mallory T. B.: *New England J. Med.*, 1947, 237, 795.
3. Rayl J. E., Peasley E. D., Joyner J. T.: *Dis. Chest.*, 1961, 39, 591.
4. Streete B. G., Salyer J. M.: *J. Thoracic and Cardiovasc. Surg.* 1960, 40, 383.

Scanned with OKEN Scanner

OMSK (boală) : **febra de Omsk ; febra din pădurea Kyasamur.**

Face parte împreună cu bolile cu virus ABBO și cu boala din pădurea Kysamur, din grupul febrelor hemoragice. Această afecțiune apare mai frecvent în pădurile siberiene și indiene, în Coreea, Filipine și regiunea fluviului Volga. După un debut acut cu febră și stare generală alterată apar hemoragii petești, purpură și echimoze, dureri și hemoragii digestive. Bolnavii prezintă o scădere a tensiunii arteriale, oligurie, cu creșterea hematocritului și tulburări electrolitice (hiperkaliemie). Bolnavii au hipotensiune și pot muri prin fenomene de uremie acută. Maladia se datorește virusului ARBO.

1. Adams J. M. : *Newer Virus Diseases.* McMillan Company, N. Y., 1960.
2. Bedson S., Downie A. W., McCallum F. O., Stuart-Harris C. H. : *Virus and Rickettsial Diseases of Man.* E. Arnold Ldt. London, 1961.
3. Dutz H. : *Diagnose und Differentialdiagnose innerer Krankheiten.* Teil II, p. 640. VEB. G. Thieme Verlag, Iena, 1969.
4. Starke G. : *Virusologische Praxis.* VEB. G. Fischer Verlag, Iena, 1967.

OPITZ (sindromul lui) : **sindrom malformativ oro-facio-digital complex.**

Este o boală ereditară, cu caracter recesiv autosomic, ce face parte din grupul sindroamelor oro-facio-digitale, fiind caracterizat prin nanism condrodistrofic, hexadactilie postaxială cu brahidactilie, numeroase frîuri între buza superioară și gingii și în plus, genu recurvatum bilateral, malformații ale coastelor și sternului, hiperlaxitatea pielei, sindactilie cutanată a picioarelor, epicantus important. Se mai pot observa și malformații viscerale : malformație mezenterică, persistența canalului arterial și fibroză pancreatică.

1. Hooft C., Jongbloet P. : *Arch. Franc. Pediatr.*, 1964, 21, 729–740.
2. Opitz J. M., Herrmann J., Dicker H. : *Original* Articles Series, 1969, 5, 2, 1.
3. Walbaum R., Maillard E., Donazzan M., Curbain B., Fontaine G. : *Lille méd.* 1970, 15, 6, 917–930.

Scanned with OKEN Scanner

OPALSKI (sindromul lui) (1946): **sindromul arterei vertebro-spinale posterioare.**

Este un sindrom clinic care se datorește unui proces obstructiv ce determină excluderea irigației regiunii ramurilor arterei vertebro-spinale posterioare, în general, preradiculare. Această diminuare a irigației teritoriului arterei vertebro-spinale posterioare determină o hipoestezie destul de intensă în regiunea feței (lezionarea nucleului pulpos a nervilor perechii a V-a) și o hipoestezie alternantă, dureroasă și termică la nivelul trunchiului și extremității. În afară de aceste tulburări, de multe ori se poate observa apariția sindromului lui Claude Bernard-Horner, precum și o ataxie și o pareză de tip piramidal. Prognostic sever.

1. Brain R.: *Clinical neurology.* 2nd ed. Oxford, 1964.
2. Feighin M.: *Lexicon de simptome și sindroame.* Edit. Medicală, Buc. 1967.
3. Opalski A.: *Pol. Tyg. Lek.*, 1946.

OPALSKI (sindromul lui) (1949): **sindromul nevrotic al lui Opalski.**

Este un sindrom neurologic ce apare în urma unor focare lezionale de la nivelul hipotalamusului. Se manifestă printr-o simpaticotonie cu accese de palpitații, creșterea pasageră a tensiunii arteriale și senzația de compresiune a stomacului și o hipervagotonie. Această din urmă stare se exteriorizează prin tulburări de acomodare, vibrații ritmice în cîmpul vizual, muște zburătoare, tulburări labirintice, astenie etc. Toate acestea creează un sindrom nevrotic care duce la adinamie de scurtă durată și o stare anxioasă, cu senzația de moarte iminentă sau chiar de pierderea senzoriului.

1. Baker A. B.: *Clinical neurology.* 2nd ed. Hoeber, 1962.
2. Feighin M.: *Lexicon de simptome și sindroame.* Edit. Medicală, Buc. 1967.
3. Opalski A.: *Neurol. Pol.*, 1949, XXIII, II, 183.

OPPENHEIM (sindromul lui) (1913): **sindromul lacrimilor de crocodil; sindromul lui Bogorad.**

Scanned with OKEN Scanner

Este un sindrom clinic ce se manifestă printr-o lăcrimare paroxistică prandială. Se datorește unei paralizii faciale periferice, de natură traumatică. În general, traumatismul sau lezionarea se produce în timpul traversării de către nervul facial al stîncii. La acest nivel, nervul facial conține fibrele senzitive ale gustului din cele 2/3 anterioare ale limbii și fibrele secretorii ale glandelor submaxilare, sublinguale și lacrimale (nervul intermediar al lui Wrisberg). Această lezionare, la acest nivel, este răspunzătoare de lăcrimarea paroxistică prandială. Prognosticul depinde de gradul de lezionare a nervului.

1. Escourolle T., Poirier J. : *Manuel élémentaire de neuropathologie.* Edit. Masson C-ie, Paris, 1971.
2. Jongkees L. B. W. : *Neurology*, 1957, 7, 697.
3. Langworth E. P., Taverner D. : *Brain*, 1963, 86, 465.
4. Winokur S. : *South M. J.*, 1963, 56, 959.

OPPENHEIM (boala lui) (1914) : **pseudotabesul hipofizar.**

Este o boală caracterizată clinic prin obezitate, acromegalie, atrofia nervilor optici, dispariția reflexelor osteo-tendinoase și semnul lui Romberg pozitiv. La examenul radiologic, se constată modificări ale șelei turcești. Examenul serologic este negativ. Evoluția este progresivă și lentă.

1. Escourolle R., Poirier J. : *Manuel élémentaire de neuropathologie.* Edit. Masson C-ie, Paris, 1971.
2. Merritt H. H. : *A textbook of neurology.* 3rd ed. Lea and Febiger, 1963.
3. Wilson S. A. K. : *Neurology.* Williams and Wilkins, 1955.

OPPENHEIM (boală) : **encefalopatia hemoragică.**

Este o afecțiune ce apare secundar unei boli infecțioase (difterie, gripă, malarie, tifus exantematic, scarlatină) sau unor intoxicații exogene cu arsenic sau cu oxid de carbon, care se manifestă clinic prin cefalee intensă și rebelă la tratament, convulsii epileptiforme, paralizii oculo-motorii, nistagmus, fenomene piramidale bilaterale și pontobulbare. La examenul histopatologic se constată că în creier există numeroase zone hemoragice

Scanned with OKEN Scanner

mici, determinate de o diapedeză accentuată (așa-numitele focare hemoragice ale lui Dürck) în jurul cărora se grupează un strat de celule microgliale. Evoluția depinde de gravitatea bolii care le-a determinat. Tratamentul este simptomatic și specific afecțiunii primitive.

1. Bloomfield A.: *A bibliography of internal medicine.* Vol. I. Communicable disease. Univ. of Chicago, 1958.
2. Pullen R.: *Communicable diseases.* Lea and Febiger, 1950.
3. Top F. H.: *Communicable and infectious diseases.* ed. 5-a, Mosby, 1954.

OPPENHEIM (boala lui) (1900): **mioatonia lui Oppenheim; mioatonia congenitală.**

Este o boală a primei copilării, caracterizată prin hipotonie musculară foarte pronunțată, fără atrofie și fără paralizie adevărată. Tabloul clinic se caracterizează printr-o atonie și slăbire musculară, reflexele osteo-tendinoase absente; musculatura este flască și permite a i se imprima bolnavului cele mai variate poziții. Boala se poate ameliora, însă în 30% din cazuri, se poate produce deces în primii 3 ani de viață. Etiologia acestei afecțiuni nu este cunoscută. Nu este nici ereditară și nici familială. Se observă în unele cazuri că boala apare în urma unor infecții acute: bronșită, diaree, bronhopneumonie. Leziunile care determină apariția bolii sînt localizate în mușchi, măduva spinării, nervi periferici și unele glande endocrine (tiroidă, timus). Boala nu are nici un fel de tratament.

1. Beckman R.: *Myopathien,* Stuttgart, G. Thieme, 1965.
2. Fanconi G., Wallgren A.: *Manual de pediatrie.* Edit. Medicală Buc. 1965.
3. Marinescu G., Façon I., Vasilescu C.: *Rom. Med.,* 15 ian., 1932.
4. Walton J. N., Geschwind N., Simpson J. A.: *J. Neurol.,* 1956, 19, 224. London.

OPPENHEIM (boala lui) (1904): **dermita de pajiște; dermatita eritematobuloasă de pajiște.**

Este o dermatoză caracterizată prin apariția unor pete și striuri liniare roșii, acoperite de

Scanned with OKEN Scanner

papule edematoase și bule rotunde sau alungite, situate de-a lungul striurilor. Boala este foarte pruriginoasă și leziunile dispar în 1—2 săptămîni, lăsînd în locul lor pete pigmentate persistente. Apare după 24—48 ore de la o baie în rîu, urmată de expunere la soare și pe iarbă, la locurile unde pielea vine în contact cu iarba. Ca etiologie s-a incriminat fie acțiunea iritantă directă a unor plante asupra pielii sensibilizate la soare sau unei fotosensibilizări de către produsele vegetale (clorofilă).

1. Andrews G. C., Domonkos A.: *Diseases of the skin.*, Saunders, 1963.
2. Degos R., Lortat-Jacob E.: *La dermatologie.* Maloine. Paris, 1956.
3. Pillsbury D. M., Shelley W. B., Kligman A. M.: *A manual of cutaneous medicine.* Saunders, 1961.

OPPENHEIM-URBACH (boală) (1929—1932): **dermatita sclerodermiformă lipoidică; necrobioza lipoidică; dermatita atrofiantă lipoidică a diabeticilor; dermatita atrofică.**

Este o dermatoză care se întîlnește mai ales la diabetici. Se caracterizează prin placarde simetrice pe membrele inferioare, cu margini circinate, centrul deprimat și colorat în galben și cu o bordură ridicată de culoare roș-violaceu. Epidermul este atrofic, lipit de planurile profunde, de aspect sclerodermiform și adesea parcurs de telangiectazii. Ulcerațiile sînt foarte inconstante; atunci iau aspect sifiloid. Diagnosticul de precizie se pune pe existența, pe cupele congelate, a grăsimilor prin colorantul Sudan IV. Pentru tratament se poate încerca administrare de lipiodol sau hormon lipocaic.

1. Degos R., Lortat-Jacob E.: *La dermatologie.* Maloine, Paris, 1956.
2. Jablonska S., Parnowska-Kleczewska H.: *Przegl. Derm. Wener.*, 1953, 3, 302.
3. Rook A., Wilkinson D. S., Ebling F. J. G.: *Textbook of dermatology.* Blackwell, Oxford, 1968.

ORDONEZ (boală) (1942): **melanoza lui Ordonez.**

Este o boală ce se caracterizează clinic printr-o melanoză importantă ce apare de obicei la

Scanned with OKEN Scanner

indivizii subalimentați, care trăiesc la mare altitudine. Se crede că această afecțiune s-ar datori unui mecanism care favorizează depunerile pigmentare (melanin), nu prin activarea secreției de hormon stimulator hipofizar, ci printr-un deficit de catabolizare hepatică, datorită subnutriției. Rol important l-ar avea, de asemenea, și conținutul scăzut de vitamină A, B_2, C și unii hormoni. Boala dispare odată cu reluarea unei alimentații adecvate.

1. Aymes A. : *Maladies et syndromes rares ou peu connus.* Paris, 1950.
2. Baufle P. : *Les grands syndromes.* Paris, 1946.
3. Robert P. : *Schweiz. med. Wschr.*, 1949, 79, 309.
4. Sutton R. L. Jr. : *Diseases of the skin.* ed. XI, Mosby, 1956.

ORMOND (boala lui) : **fibroza retroperitoneală.**

Fibroza retroperitoneală, cunoscută și sub denumirea de boala lui Ormond, este o afecțiune recent identificată ca entitate nosologică și se caracterizează printr-un proces important de fibroză retroperitoneală. Această fibrozare a retroperitoneului determină o obstruare incompletă sau completă a organelor din acea zonă și îndeosebi a ureterelor. Compresiunea exercitată asupra acestor segmente a aparatului renal, determină diferite tulburări funcționale, care pot fi deosebit de grave (insuficiență renală). Diagnosticul se pune mai ales pe baza examenului radiologic (urografie), care arată o îngustare sau chiar o obstruare completă a ureterelor. Tratamentul este numai chirurgical.

1. Conn H., Conn R. : *Current Diagnosis*, 2, W. B. Saunders, 1969.
2. Schulzew G. P. și colab. : *Klin. Mediține*, Moskva, 1971, 49, 10, 143.
3. Sarre H. : *Nierenkrankheiten.* 1969.

ORMSBY (sindromul lui) : **nevul sclerodermoid ; nevul în piatră de pavaj ; nevul elastic al regiunii mamare al lui Lewandowsky (vezi).**

Scanned with OKEN Scanner

OROYA (febra de) : bartoneloza ; veruga din Peru ; pianul hemoragic ; butonul lui Amboine ; febra de Guaitara ; boala lui Carrion (vezi).

ORTNER (sindromul lui) : paralizia laringiană asociată unei stenoze mitrale.

Este un sindrom care se produce în urma compresiunii de către atriul stîng sau de către vasele mari ale cordului (artera pulmonară) a nervului recurent. În aceste cazuri este interesat nervul recurent stîng. Sindromul se observă în bolile cardiace grave sau ale vaselor mari. Se traduce clinic prin răguşeală sau afonie completă, datorită paraliziei corzilor vocale uni- sau bilaterale. Evoluţia sindromului depinde de cea a bolilor care l-a determinat.

1. Aymes A. : *Maladies et syndromes rares ou peu connus.* Paris, 1950.
2. Baufle P. : *Les grands syndromes.* Paris, 1946.
3. Durham R. : *Encyclopedia of medical syndromes.* N. Y., 1960.
4. Whitehorn W. V. : *Heart Ann. Rev. Physiol.* 1963, 25, 235.
5. Wood P. : *Diseases of the heart and circulation.* 2nd ed. Lippincott, 1956.

OSGOOD-SCHLATER (boala lui) : osteocondrita tibială anterioară ; osteocondrita tuberculului tibial; necroza aseptică a tuberozităţii tibiei ; boala lui Lannelongue ; boala lui Osgood.

Boala se caracterizează clinic printr-un edem dureros al tuberozităţii tibiei, histologic prin fragmentarea nucleului de osificare a tuberozităţii tibiale înainte de fuziunea sa cu metafiza şi radiologic, prin apariţia de neregularităţi a platoului tibial şi alternanţa de zone de osteoporoză cu zone de osteoscleroză la nivelul platoului tibial. Boala nu are determinări în alte regiuni din organism. Tabloul clinic se manifestă prin edem la nivelul tuberozităţii tibiale, dureri care se accentuează la efort şi la palpare şi mişcări pasive nedureroase. Mişcările active sau active cu opoziţie, produc dureri vii.

1. Arseni C., Constantinescu A. I., Ghiţescu M. : *Presse méd.*, 1970, 78, 37, 1630.

Scanned with OKEN Scanner

2. Cosăcescu A.: *Afecțiuni osoase.* Edit. Welther, Sibiu, 1948.
3. Hombourger P.: *Nomenclature des maladjes et opérations à noms propres.* Edit. Lab. Delalande-Courbevoie, 1963.

OSGOOD (boala lui): **necrobioza osoasă aseptică a apofizei tibiei; osteocondrita tibială anterioară sau boala lui Osgood-Schlater (vezi).**

OSLER-VAQUEZ (boală): **policitemia vera; eritremia; policitemia; poliglobulia; boala lui Vaquez (vezi); rubra vera.**

Este o boală cronică cu evoluție lent progresivă, caracterizată printr-o eritroză, creșterea numărului de hematii și a valorii hemoglobinei, mărirea masei sanguine și a vîscozității sîngelui, splenomegalie și tendința la tromboze. Boala nu are caracter familial; apare după vîrsta de 40 ani cu o frecvență mai mare la bărbat. Etiologia afecțiunii nu se cunoaște (anoxia cronică a măduvii osoase, neoplazie, exces de factor intrinsec). Tabloul clinic și hematologic se manifestă printr-o coloratie roșie cu nuanță cianotică a tegumentelor, splenomegalie, tromboze frecvente, hemoragii gastro-intestinale, eritromelalgie, sindrom vestibular, hepatomegalie de stază, creșterea numărului de globule roșii (8—10 milioane) și a leucocitelor (15—20.000), viteza de sedimentare a hematiilor este scăzută, creșterea hematocritului și a masei sanguine, creșterea vîscozității sanguine etc. Evoluția bolii este îndelungată (10—20 ani). Bolnavii pot deceda prin tromboză cerebrală sau coronariană. Tratamentul constă din administrare de fosfor radioactiv, sîngerare, radioterapie, TEM etc.

1. Aymes A.: *Maladies et syndromes rares ou peu connus.* Paris, 1950.
2. Baufle P.: *Les grands syndromes.* Paris, 1946.
3. Fattorusso V., Ritter O.: *Vademecum clinique.* Masson C-ie, 1963.
4. Pike G. M.: *New England J. Med.*, 1958, 258, 1250.
5. Pike G. M.: *New England J. Med.*, 1958, 258, 1297.

OSLER (boala lui): **endocardita malignă lentă; boala lui Jaccoud-Osler.**

Scanned with OKEN Scanner

Este o infecție bacteriană a endocardului, caracterizată prin simptome generale, pusee febrile succesive, fenomene embolice cutanate și viscerale, iar din punct de vedere anatomopatologic, prin vegetații endocardice. Elementul declanșant este deseori o bacteriemie consecutivă unei infecții dentare, respiratorii etc., iar agenții etiologici obișnuiți sînt streptococii nehemolitici (viridans și fecalis), stafilococul auriu și uneori alți germeni. Boala apare mai frecvent la bărbat decît la femeie și la adolescent și adultul tînăr. Ea complică în medie 5% din viciile valvulare și cardiopatiile congenitale. Boala debutează insidios printr-o oboseală generală, febră ridicată continuă sau oscilantă, frisoane, pierdere în greutate și mioartralgii. La examenul obiectiv se percep diferite sufluri cardiace. Se observă splenomegalie, peteșii, nodulii lui Osler, anemie hipocromă, viteza de sedimentare a hematiilor accelerată, leucocitoză moderată, hematurie microscopică, proteinurie și cilindrurie. Substratul anatomopatologic este constituit din vegetații neregulate la nivelul valvulelor și adesea pe cordajele tendinoase. Prognosticul este sever și în 20% din cazuri moartea survine în decurs de 1—2 ani, în urma următoarelor complicații: insuficiență cardiacă, embolie cerebrală, uremie și ruptura unui anevrism. Antibioticele constituie mijloacele cele mai eficiente pentru tratamentul bolii. Ele au modificat mult evoluția acestei boli grave.

1. Angrist A. A., Oka M.: *J. Amer. Med. Ass.*, 1963, 183, 249.
2. Finland M.: *J.A.M.A.*, 1958, 166, 364.
3. Liautaud B., Grosshaus E., Basset M.: *Presse méd.*, 1971, 79, 1163.
4. Wilson L. M.: *Ann. Int. Med.*, 1963, 58, 964.

OSLER-RENDU-WEBER (boala lui): **angiomatoza hemoragică familială și ereditară; angiomatoza hemoragică familială.**

Este o anomalie ereditară a vaselor, caracterizată printr-o dilatație a capilarelor și a micilor vase ale pielei și mucoaselor. Boala este rară și atinge în mod egal ambele sexe. Telangiectaziile progresează cu vîrsta. Boala are un caracter de transmisie dominant. Se manifestă clinic prin apa-

Scanned with OKEN Scanner

riția, chiar din copilărie, a unor telangiectazii însoțite de epistaxisuri frecvente. Cu timpul, telangiectaziile se extind pe limbă, față, buze și mai rar pe mucoasele orofaringelui, pe torace, pe organele genitale. Telangiectaziile de la nivelul vaselor mici sînt niște papule de culoare roșietică, care dispar la vitropresiune. Examenele de laborator sînt normale. Tratamentul constă din electrocoagulare și medicație simptomatică.

1. Abramson D. J.: *Diagnosis and treatment of peripheral vascular disorders.* Hoeber, 1956.
2. Barrett A. J., Fraser J. R. E.: *Peripheral vascular disease.* Melbourne Univ. Press, 1955.
3. Szigeti Z., Laszlo Z.: *Orvosi Hetilap*, 1972, 113, 39, 2362.
4. Wright I. S.: *Vascular Disease in Clinical Practice.* Year Book, 1952.

OSTLER (boala lui): **onicogrifoza halucelui.**

Este o afecțiune ce se caracterizează printr-o creștere excesivă a unghiei degetului mare de la picior. Boală cu etiologie necunoscută. Se caracterizează clinic printr-o creștere a unghiei cu deformarea ei. Unghia devine incurbată și dură, formînd o proeminență ce jenează mersul, din cauză că porțiunea proximală crește mai mult decît cea distală. În acest mod, capătul distal al unghiei se inclavează deseori în pulpa degetului. Tratamentul este numai chirurgical.

1. Feighin M.: *Lexicon de simptome și sindroame.* Edit. Medicală, Buc., 1967.
2. Mercer W.: *Orthop. Surg.*, 1948, 787.

OTHELLO (sindromul lui): **formă gravă de psihoză.**

Este un nume de fantezie care denumește o formă gravă de psihoză, care se manifestă clinic printr-o obsesie în ceea ce privește infidelitatea soției. Sindromul acesta obsesiv se întîlnește într-o serie de boli clasice cum ar fi schizofrenia, paranoia, ciclotimia etc. Evoluția bolii este severă și depinde întrutotul de afecțiunea principală pe care o însoțește.

1. Arieti S. (editor): *American Handbook of Psychiatry.* Basic Books, 1959.

Scanned with OKEN Scanner

2. Bateson G. și colab. : *Behavioural Sci.*, 1956, 1, 251.
3. Bruck H. : *Arch. Gen. Psychiatr.*, 1966, 14, 346.
4. Stephens J. H. și colab. : *Am. J. Psychiatr.*, 1966, 122, 1116.

OTTA (boală) : **naevus fusco-coeruleus a lui Otta.**

Este o afecțiune pigmentată a scleroticei. Se prezintă clinic ca un naevus profund ce pătrunde în țesutul conjunctiv. El atinge teritoriul trigeminat și hiperpigmentația oculară se asociază unui naev albăstrui, care se găsește la nivelul tegumentelor, sugerînd diagnosticul. În Europa, majoritatea formelor clinice sînt incomplete. Evoluția este foarte bună. Ele nu degenerează niciodată.

1. Helmick H., Pringle W. : *Zentralbl. Haut. Geschlechtskr.*, 1957, 98, 355.
2. Lebes R. : *Bull. Soc. Belge Ophtalm.*, 1959, 124, fasc. 1.
3. Saraux H., Biais B. : *Précis d'ophtalmologie.* Masson, 1969.

OTTO (boala lui) (1824) : **coxartroza cu protrusia acetabulului ; sindromul lui Otto-Chroback ; proeminarea intrapelvică a acetabulului ; coxartroza pelvină ; pelvisul Chroback.**

Este o distrofie ereditară care constă din proeminarea cavității articulare împreună cu capetele femurului în bazin. Din punct de vedere clinic, boala se manifestă prin limitarea adducției și abducției extremității inferioare, dureri și ușoară atrofie musculară. Boala este mai frecvent întîlnită la femei. Etiologia bolii este necunoscută. Se crede că există o filiațiune etiopatogenică între această boală și unele leziuni traumatice ale cavității articulare. S-au mai incriminat ca factor favorizant reumatismul, boala Strümpel-Bechterew, osteomalacia, tabesul dorsal, tumorile bazinului, ecchinococoza oaselor și chiar guta. Distrofia este, de obicei, bilaterală. Examenul radiografic, care precizează diagnosticul, pune în evidență strîmtorarea spațiului articular precum și îngustarea pereților cavității articulare, care pătrunde cu cîțiva centimetri în profunzimea bazinului.

Scanned with OKEN Scanner

1. Cosăcescu A.: *Afecțiuni osoase.* Edit. Welther, Sibiu, 1948.
2. Fevre M .: *Chirurgie infantile et orthopédie.* Flammarion, Paris, 1967.
3. Koszla M. M.: *Chir. Narz. Ruchu. Orthop.* Pol., 1954, 3, 335.

OWREN (boală): **parahemofilia A.; deficiența factorului labil; deficiența proaccelerinei; starea hemofiloidă.**

Parahemofilia este o afecțiune determinată de un deficit congenital de proaccelerină (factorul Owren). Alături de această formă familială, mai există o formă de parahemofilie secundară sau simptomatică, ce se întîlnește în afecțiunile hepatice grave. În această afecțiune, atît timpul de sîngerare cît și cel de coagulare sînt prelungite, ca și, dealtfel, timpul de protrombină. Numărul trombocitelor este normal; semnul lacetului este negativ. Tratamentul curativ și preventiv constă din administrare de transfuzii de sînge sau de plasmă proaspătă.

1. Fanconi G., Wallgren A.: *Manual de pediatrie.* Edit. Medicală, Buc. 1965.
2. Owren P.: *Lancet*, 1947, 1, 446.
3. Wintrobe M. M.: *Clinical hematology.* Lea and Febiger, 1961.

Scanned with OKEN Scanner

P

PAAS (boala lui) : **diferite grupe de boli ale scheletului.**

Sub denumirea de boala lui Paas se înțelege un grup de boli ale scheletului cum ar fi coxa vara, spondilita, scolioza etc. Caracterele și simptomatologia clinică a acestor boli este diferită și se află descrisă în capitolul respectiv. Faptul că aceste boli deosebite ca etiologie și patogenie sînt grupate în această entitate nosologică, se datorește numai originii lor structurale comune.

1. Leiber B., Olbrich G. : *Die klinischen Syndrome.* München-Berlin, 1966.
2. Volkmann H. : *Medizinische Terminologie.* München-Berlin, 1951.

PAGE (sindromul lui) (1943) : **forma diencefalică a hipertensiunii arteriale juvenile ; hipertensiunea arterială hipotalamică.**

Este o formă de hipertensiune arterială de natură endocrinologică caracterizată printr-o serie de tulburări diencefalice, fenomene cardio-vasculare (hipertensiune arterială, tahicardie, criestezie), manifestări morbide vegetative (eritem fugace,

Scanned with OKEN Scanner

hiperhidroză, dermatografism) și endocrine (hipertrofie tiroidiană, tulburări sexuale). Boala apare la tineri, mai frecvent la sexul feminin. Tensiunea arterială este labilă; periodic apar pe față și pe gît pete eritematoase întovărășite de mici picături de sudoare pe suprafața lor.

1. Friedberg Ch.: *Diseases of the heart.* W. B. Saunders, 1966.
2. Lenègre J., Soulié P.: *Maladies de l'appareil cardio-vasculaire.* Edit. Flammarion, Paris, 1968.
3. Symposium on hypertension. *Am. J. Surg.* 1964, 107.
4. Teodorescu B. (sub redacția): *Cardiologia,* vol. I–II. Edit. Medicală, Buc. 1961.

PAGET (boala lui): **boala extramamară a lui Paget de la nivelul canalului anal și perianal.**

Boala se prezintă din punct de vedere clinic sub forma unor leziuni eritematoase banale în regiunea anală și perianală. Leziunea devine ulterior cu fundul colorat în alb-cenușiu și cu marginile ridicate. În final, se produce o eczemă. Boala este mai frecventă la femei decît la bărbați și îndeosebi la locuitorii din Caucaz. Din punct de vedere clinic se manifestă prin usturimi, mîncărimi, umezeală și secreție. Tratamentul este numai simptomatic.

1. Andrews G. C., Domonkos A.: *Diseases of the skin.* Saunders, 1963.
2. Conn H., Conn R.: *Current Diagnosis 2.* W. B. Saunders, 1969.
3. Domonkos A. N.: *Med. Clin. North America,* 1965, 49, 529.

PAGET (boală): **cancerul glandelor sudoripare apocrine.**

Boala lui Paget face parte din grupul tumorilor maligne ale pielii. Ea este considerată de majoritatea autorilor ca o manifestare a cancerului glandelor sudoripare apocrine. Clinic, boala se poate manifesta ca o pseudoeczemă în jurul mamelonului sau să intereseze alte zone apocrine ca de exemplu, glandele genitale.

1. Baer R. L., Kopf A. W.: *Year Book of Dermatology.* Year Book, 1964–1965, p. 7–26.

Scanned with OKEN Scanner

2. Freeman R. G., Knox J. M., Heaton C. L.: *Cancer*, 1964, 17, 535.
3. Vághy J. și colab.: *Orvosi Hetilap*, 1972, 113, 36, 2165.

PAGET (boala lui) (1876): **osteita deformantă; osteita deformantă hipertrofică; osteoza pagetică; sclero-malacia multiplă.**

Este o boală osoasă nemetabolică, caracterizată prin distrucție și refacere osoasă excesivă, cu deformări asociate, determinate de o reconstrucție osoasă ce se produce anarhic. Etiologia este necunoscută. Tabloul clinic se manifestă prin dureri osoase profunde, cefalee, mărirea capului, oase moi, tibiile scurtate, cifoză și fracturi multiple în urma celui mai mic traumatism. Biologic: creșterea fosfatazei alcaline și a hidroxiprolinei urinare. Radiologic: leziunea caracteristică este osteoporoza circumscrisă, mai ales la nivelul craniului. Prognosticul este favorabil cu excepția unui procent de 1—3% cazuri, în care se produc transformări sarcomatoase și în 10% din cazuri unde apar tulburări renale favorizate de calciurie.

1. Camus J.-P.: *Rev. Prat.*, 1971, XXI, 3453.
2. Dechaume M.: *Précis de stomatologie*. Masson édit., Paris, 1966.
3. De Deuxchaisnes C. N., Krane S. M.: *Medicine*, 1964, 43, 233.
4. Kolb F. O.: *California Med.*, 1959, 91, 245–250.

PAGET (boala lui) (1874): **dermatoza precanceroasă; dermatitis maligna papillaris; diskeratoza mamelonului.**

Este o boală ce apare la femeie după vîrsta de 40 ani. Se localizează de obicei numai la un sîn. La început, leziunea este constituită din cîteva cruste sau vegetații cornate la mamelon, care sînt aderente, uscate, sau ușor sîngerînde și prurigi-noase. Deseori, leziunea inițială este o excoriație sau o fisură rebelă la nivelul mamelonului. După o evoluție de cîteva luni, leziunea se transformă într-o eczemă roșie, ce invadează progresiv areola. Uscată și scuamoasă în unele puncte, aceasta se deosebește de eczemă prin faptul că este relativ limitată, ușor indurată, sîngerează ușor, este unila-

Scanned with OKEN Scanner

terală și evoluează cronic și progresiv. Histopatologic, leziunea se caracterizează prin existența unor celule mari intraepidermice palide, denumite celulele lui Paget. Dacă nu se intervine chirurgical, evoluția este asemănătoare aceleia a unui cancer de sîn obișnuit.

1. Aymes A. : *Maladies et syndromes rares ou peu connus.* Masson, Paris, 1950.
2. Baufle P. : *Les grands syndromes.* Paris, 1946.
3. Degos R., Lortat-Jacob E. : *La dermatologie.* Maloine, Paris, 1956.
4. Sutton R. L. Jr. : *Diseases of the skin.*, Mosby, 1956.

PAGET-SCHROETTER (sindromul lui) : **tromboza de efort a venei axilare ; obstrucția organică sau funcțională a venei axilare.**

Este o obstrucție funcțională sau organică a venei axilare, care apare de obicei la nivelul brațului cel mai activ al bărbaților tineri și musculoși. Tromboza, care este cauza cea mai frecventă a insuficienței venoase acute a membrului respectiv, este, de obicei, precedată de un efort violent. Ea se manifestă printr-o tumefacție dureroasă a unui braț și crampe algice în regiunea axilară. Se mai pot observa atît în cursul bolii cît și ulterior, tulburări cronice cutanate. Evoluția este lentă, iar recidivele frecvente.

1. Abramson D. J. : *Diagnosis and treatment of peripheral vascular disorders.* Hoeber, 1956.
2. Allen E. V., Barker N. W., Hines E. A. Jr. : *Peripheral vascular diseases.* 3rd. edit. W. B. Saunders, 1962.
3. Wabitz R. : *Zeitschr. für Militärmedizin.* 1972, 1, 33.
4. Winsor T. : *Peripheral vascular disease : an objective approach.* Thomas, 1959.

PAGNICZ (sindromul lui) : **acroeritroza.**

Este o afecțiune rară, care se caracterizează printr-o acroeritroză ce se manifestă clinic prin crize vasomotorii, traduse prin edem și eritem, neînsoțite de durere. Accesele sînt declanșate de către căldură și efort. Se manifestă la nivelul mîinilor și picioarelor prin senzație de furnicături și arsuri, fără dureri. În timpul crizelor, mîinile sau

Scanned with OKEN Scanner

picioarele sînt colorate în roșu-violaceu, sînt calde și umede. Pulsul este săltăreț. Tratamentul este simptomatic și hormonal.

1. Barrett A. J., Fraser J. R. E.: *Peripheral vascular disease.* Melbourne Univ. Press, 1955.
2. Julian O. C. (editor): *Symposium on peripheral vascular diseases.* S. Clin. North America, 1960, 40, 1–240.
3. Winsor T.: *Peripheral vascular diseases: an objective approach.* Thomas, 1959.
4. Wright I. S.: *Vascular Diseases in clinical practice.* 2nd. ed. Year Book, 1952.

PALTAUF (sindromul lui): **infantilismul lui Paltauf; starea timicolimfatică; nanismul infantil; nanismul hipoplastic; nanismul hipofizar sau pituitar.**

Este un sindrom endocrinologic care apare consecutiv tulburărilor hipofizare, uneori tumorilor cerebrale, ce se caracterizează printr-o hipotrofie staturală, hipertrofie ganglionară, timică și splenică și prin hipoplazia suprarenalelor și a sistemului cardiovascular. Diminuarea volumului scheletului este proporțională, iar dezvoltarea psihică și comportamentul funcțional este normal. Bolnavii cu această afecțiune sînt expuși morții subite în urma unei insuficiențe acute a suprarenalei.

1. Astwood E. B.: *Clinical endocrinology.* I, 1960. Grune and Stratton.
2. Danowski T. S.: *Outleine of endocrine gland. syndromes.* Williams and Wilkins, 1965.
3. Seitz L., Amreich A.: *Biologie und Pathologie des Weibes.* Vol. II, 1952.
4. Williams R. H.: *Textbook of endocrinology.* 3rd. ed. W. B. Saunders, 1962.

PALTAUF-STERNBERG (boală): **limfogranulomatoza malignă; boala lui Hodgkin-Paltauf-Sternberg; boala lui Hodgkin (vezi).**

PANAS-DARIER (boala lui) (1879—1890): **angiomatoza capilară kistică.**

Este o displazie neuro-ectodermică din grupul facomatozelor, afecțiuni caracterizate prin mal-

Scanned with OKEN Scanner

formații congenitale ale pielii și sistemului nervos. Ca și în boala lui Laglayze-von Hippel, cu care se înrudește, și în această afecțiune, transmisiunea este ereditară. Angiomatoza capilară kistică are predilecție pentru localizarea retiniană, creier sau cerebel. Se manifestă clinic prin tulburări ale vederii (leziuni retiniene), iar cînd localizarea angioamelor este la nivelul creierului și cerebelului prin cefalee, vertije și ataxie cerebeloasă. Deseori pot apare malformații kistice în ficat, pancreas și rinichi.

1. Antoni N.: *Neurology*, 1962, 12, 795.
2. Brain R.: *Clinical Neurology*, 2nd ed. Oxford, 1964.
3. Merritt H. H.: *A textbook of neurology*. 3rd. ed. Lea and Febiger, 1963.

PANCOAST-TOBIAS (sindromul lui) (1942—1951): **sindromul vîrfului pulmonar; sindromul apico-costovertebral dureros prin tumoare apexiană; sindromul Pancoast; sindromul Tobias; sindromul Hare.**

Este o proliferare tumorală malignă a vîrfului pulmonar (forma apicală a vîrfului pulmonar), care comprimă și infiltrează plexurile nervoase și trunchiurile vaselor mari. Se manifestă clinic prin astenie, anorexie, subfebrilitate, tuse, cianoză, asfixie, hemoptizii și sindrom Claude-Bernard-Horner. Într-un stadiu mai avansat apar dureri toracice, tulburări de sensibilitate și atrofia extremităților superioare respective. La examenul fizic se constată o matitate a vîrfului, diminuarea murmurului respirator sau din contra, respirație suflantă. La palpare se poate percepe tumora în regiunea supraclaviculară. La examenul radiologic, se observă o opacefiere supracostală în zona apicală. Se mai pot observa, de asemenea, eroziuni osoase costovertebrale. În sînge, în afară de anemie, hiperleucocitoză moderată, se remarcă și o viteză de sedimentare a hematiilor crescută. Prognosticul bolii este nefavorabil. Boala apare mai frecvent la bărbați și între vîrstele de 40—60 ani. Evoluția este relativ lentă. Tratamentul constă din roentgenterapie și antimitotice. Rezultate foarte slabe.

Scanned with OKEN Scanner

1. Barrett J. C. și colab. : *J. Thoracic and Cardiovasc. Surg.*, 1963, 46, 292.
2. Berman B. : *Arch. Int. Med.*, 1963, 112, 947.
3. Ford C. R. : *G. P.*, 1965, 32, 86.
4. Lillington G. A., Jamplis R. W. : *A diagnostic Approach to Chest Diseases.* Williams and Wilkins, 1965.

PANSINI (sindromul lui) : **sindromul cerebelos cu disartrie din malarie.**

Este un sindrom cerebelos cu disartrie, ce apare în timpul acceselor periodice de malarie. Pe lîngă disartrie, bolnavii prezintă frisoane, febră și transpirație, anemie, splenomegalie și leucopenie. Deseori, accesele se însoțesc de delir, comă, convulsii, tulburări gastro-intestinale și subicter. Diagnosticul se pune pe baza prezenței în sînge de paraziți caracteristici (amiboidul din genul plasmadium), în frotiuri de sînge în strat subțire sau pe lame în picătură groasă. Evoluția este favorabilă. Tratamentul constă din administrare de antimalarice (îndeosebi atebrină și plasmochină).

1. Bruce-Chawatt L. J. : *Tr. Roy. Soc. Trop. Med. and Hyg.*, 1965, 59, 105.
2. Jacob H. S., Jandl J. H. : *New England J. Med.*, 1966, 274, 1162.
3. Powell R. D. : *Clin. Pharmacol. and Therapie.*, 1966, 7, 48.

PANNER (boala lui) (1927) : **osteocondrita eminenței capului humeral.**

Este o afecțiune osteo-articulară cu etiopatogenie necunoscută ce se caracterizează printr-o necroză aseptică subcondrală a eminenței osului humeral. Procesul patologic interesează zona cartilagiului seriat și spongia osoasă metafizară în formațiune. În acest sens, osificarea este tulburată prin dezorganizarea regiunii de creștere osoasă. Trabeculele osoase sînt subțiri, fragile și spațiile medulare lărgite. Dezlipirea condro-osoasă se face ușor la nivelul trabeculelor osoase fragile, lăsînd o suprafață neregulată și dințată. Tabloul clinic este dominat de durerea și impotența funcțională a articulației scapulo-humerale respective. Tratamentul este chirurgical sau ortopedic.

Scanned with OKEN Scanner

1. Cosăcescu A.: *Afecțiuni osoase.* Edit. Welther, Sibiu, 1948.
2. Fevre M.: *Chirurgie infantile et orthopédie.* Flammarion, Paris, 1967.
3. Forgue E.: *Précis de pathologie externe.* G. Doin C-ie, 1939, Paris.

PAPILLON-LÉAGE-PSAUME (sindromul lui) (1954): **sindromul oro-facio-digital.**

Este un sindrom malformativ care interesează gura, fața și degetele și care se poate însoți de o hipertrofie a frîului limbii și de bride bucale. Este o afecțiune ereditară cu caracter dominant, legată de cromozomul X, întîlnită numai la sexul feminin. Se caracterizează clinic prin absența incisivilor laterali, hipoplazia aripilor nasului, hipoplazia ramurilor mandibulei, părul capului rar și subțire, polisindactilie unilaterală, leziuni tegumentare granuloase și papuloase, iar la nivelul scheletului, prin plajă reticulată la nivelul oaselor lungi mici. Întîrzierea mintală este foarte frecventă. Se aseamănă cu sindromul Mohr-Clausen (vezi). Tratamentul chirurgical poate corecta uneori unele anomalii.

1. Berger R.: *Presse méd.*, 1971, 9, 410.
2. Carbain B.: *Le syndrome oro-facio-digital.* Thèse de médecine. Lille, 1970.
3. Kushnick T., Massa T. P., Baukema R.: *J. Pédiatr.*, 1963, 63, 1130–1134.
4. Papillon-Léage E., Psaume J.: *Act. Odont. Stomato.*, 1954, 25, 7–24.
5. Walbaum R., Maillard E., Donazzan M., Carbain B., Fontaine G.: *Lille méd.* 1970, 15, 6, 917–930.

PAPILLON-LEFÈVRE (boala lui): **keratodermia de tip Papillon-Lefèvre; paradontozele din keratodermiile palmo-plantare ale lui Bataille (vezi).**

PAPPENHEIM (sindromul lui): **granulo-sarcomatoza lui Pappenheim; sindromul lui Kundrat-Paltauf (vezi).**

PAPPATACI (febra Pappataci): **febra de trei zile; febra cu flebotom.**

Febra de trei zile sau febra Pappataci se întîlnește mai ales la locuitorii de la subtropice, în

Scanned with OKEN Scanner

jurul Mării Mediteraneene sau al Mării Negre. Virusul este transmis prin *phlebotomus pappatassi*. Tabloul clinic se manifestă printr-un debut acut cu febră ridicată, dureri de cap, gît și membre, conjunctivită, eritem, bradicardie și leucopenie. Uneori se poate observa de asemenea și un sindrom meningeal. Convalescența este lungă și marcată de o astenie profundă și o depresiune psihică importantă. Nu are tratament specific ci numai simptomatic.

1. Adams J. M.: *Newer Virus Diseases*. McMillan Comp. New-York, 1960.
2. Dutz H.: *Diagnose und Differentialdiagnose innerer Krankheiten*. G. Fischer-Verlag, 1969. Iena.
3. Starke G.: *Viaralogische Praxis*. VEB, G. Fischer-Verlag, Iena, 1965.

PARHON (sindromul lui) (1933): **hiperhidropexia.**

Este un sindrom endocrinologic, caracterizat printr-o hidropexie tisulară exagerată. Afecțiunea se manifestă clinic printr-o retenție hidrică întovărășită de infiltrarea țesuturilor. Sindromul pare a se datori unui hiperpituitarism posterior.

1. De Gennes L.: *Maladies des glandes endocrines*. Flammarion, Paris, 1949.
2. Klotz H. P.: *Les déséquilibres endocriniennes*. Exp. Sci. Franc., Paris, 1966.
3. Milcu St.: *Endocrinologie clinică*. Edit. Medicală Buc. 1968.

PARINAUD (sindromul lui): **sindromul oculo-glandular.**

Sindromul oculo-glandular Parinaud este cauzat de limfogranulomatoza veneriană sau de boala cunoscută sub denumirea de zgîrietură de pisică. Afecțiunea se manifestă printr-o conjunctivită unilaterală cu adenopatie pre-auriculară. Simptomatologia bolii conjunctivale este estompată de cadrul specific al afecțiunii de bază, a cărei evoluție o urmează atît leziunile oculare cît și cele ganglionare. Evoluția bolii este scurtată prin administrarea de antibiotice.

1. Fanconi G., Wallgren A.: *Manual de pediatrie*. Edit. Medicală, Buc. 1965.

Scanned with OKEN Scanner

2. Fattorusso V., Ritter O.: *Vademecum clinique.* Masson C-ie, 1963.
3. Hombourger P.: *Nomenclature des maladies et syndromes à noms propres.* Edit. Lab. Delalande-Courbevoie, 1963.

PARINAUD (sindromul lui) (1883): **paralizia verticalității.**

Este o afecțiune neurologică ce face parte din grupul paraliziilor oculare supranucleare (paralizii ale funcției). În acest sindrom este interesată mișcarea de verticalitate. Cînd sindromul este complet se remarcă o paralizie a mișcărilor de verticalitate a privirii, în sus și în jos, asociată cu o areflexie pupilară la lumină de tip Argyll-Robertson. Reflexul de convergență este conservat sau leneș. De multe ori coexistă și o paralizie nucleară a oculo-motorului comun și a pateticului. Acest sindrom se întîlnește în arterioscleroză, encefalite, în tumori ale epifizei, în angiomul trunchiului cerebral și excepțional, în gliomul sau tuberculomul trunchiului.

1. Collins R. D.: *Amer. J. Ophtalm.*, 1961, 51, 152.
2. Guillot P., Saraux H., Sedan R.: *Exploration neuroradiologique en ophtalmologie.* Masson C-ie, 1966.
3. Ravault P. M.: *Syndromes en ophtalmologie.* Ed. Doin-Doren, Paris, 1970.
4. Saraux H., Biais B.: *Précis d'ophtalmologie.* Ed. Masson C-ie, Paris, 1969.
5. Parrinaud H.: *Ann. Ocul.* Paris, 1886, 95, 205.

PARADISCO-GRIVA-ANGELERI-BENEDETTI (boală): **mieloza eritremică cronică.**

Este o varietate a bolii lui Di Guglielmo (mieloza eritremică acută) de care se deosebește printr-o evoluție mai prelungită. Afecțiunea se întîlnește la sugar și la copil, fiind caracterizată clinic printr-o hepatosplenomegalie importantă, anemie gravă cu febră intermitentă și o diateză hemoragică. În sînge se găsește o eritroblastoză importantă. Substratul anatomopatologic al acestei afecțiuni constă din hiperplazia țesutului eritropoietic în măduvă, splină și ficat. Boala este destul de rară. Debutul este insidios, manifestîndu-se prin oboseală generală, anorexie, pusee febrile și

Scanned with OKEN Scanner

artralgii. În perioada de stare, apar toate simptomele caracteristice ale bolii amintite mai sus. Prognosticul este la fel ca și în eritremia acută a lui Di Guglielmo, fatal. Nu are tratament specific.

1. Bernard J., Bessis M.: *Hématologie clinique.* Masson C-ie, 1958.
2. DeGruchy G. C.: *Clinical Haematology in Medical Practice.* Blackwell, 1964.
3. Kellerhouse L. E., Limarzi L. R.: *M. Clin. North America,* 1965, 49, 203.
4. Wintrobe M. M.: *Clinical Hematology.* Lea and Febiger, 1962.

PARENTI (boala lui): **condrodistrofia lui Parente.**

Este o condrodistrofie incompatibilă cu viața, caracterizată clinic printr-un craniu de volum important, scurtarea membrelor, nanism sever și evoluție fatală în primele clipe ale vieții. Radiologic, copiii cu această distrofie prezintă corpii vertebrali insuficient mineralizați și chiar cu osificare absentă. Oasele membrelor sînt total absente sau reduse la simple calcefieri reduse. Transmisia genetică nu este încă precizată.

1. Farriaux J.-P., Foret-Poingt O., Maillard E., Dubois B., Lemaitre G.: *Lille méd.,* 1970, 15, 9, 1216–1224.
2. Parenti G. C.: *La anostogenesi: una varieta delle osteogenesi imperfetta: Pathologica,* 1936, 28, 447–468.
3. Fauré C.: *Maladies osseuses constitutionnelles.* Expans. Sci. Fr., 1966.

PARIS (sindromul lui): **acrodinia; boala lui Selter-Swift-Feer; trofodermatonecroza; dermatopolinevrita; eritredemul; pink disease.**

Este o boală specifică copilăriei și este caracterizată printr-o roșeață întovărășită de tumefiere și parestezii dureroase ale mîinilor și picioarelor, tahicardie, hipertensiune arterială, anorexie, fotofobie și o stare de agitație continuă. Nu se cunoaște cauza acestei boli, care interesează copiii între 6 luni—6 ani. Se manifestă clinic prin tulburări vasomotorii ale extremităților (parestezii

Scanned with OKEN Scanner

dureroase, roşeaţa mîinilor şi picioarelor etc.), tulburări nervoase (iritabilitate, fotofobie, apatie), hipertensiune arterială, tahicardie, transpiraţii abundente şi tulburări digestive. Prognosticul este bun. Bolnavii se vindecă spontan în decurs de 5—7 luni. Tratamentul este simptomatic, sedativ.

1. Baker A. B. : *Clinical Neurology.* 2nd ed. Hoeber, 1962.
2. Brain R. : *Clinical Neurology.* 2nd. ed. Oxford, 1964.
3. Fattorusso V., Ritter O. : *Vademecum clinique.* Masson C-ie, 1963.
4. Merritt H. H. : *A textbook of neurology.* 3rd. ed. Lea and Febiger, 1963.

PARKES-WEBER (sindromul lui) : **neuroangiomatoza encefalo-facială ; hemangiectazia.**

Alături de sindromul lui Klippel-Trénaunay, sindromul Parkes-Weber face parte din grupul angiomatozei neuro-cutanate. În afară de angioamele care se localizează în diferite părţi ale corpului, acest sindrom se caracterizează clinic prin : simptome cutaneo-mucoase, simptome morfologice (hemihipertrofie facială şi craniană) şi simptome neurologice (tulburări ale motricităţii generale, tulburări psihice, tulburări senzoriale mai ales oculare de genul glaucomului). Uneori, se poate observa chiar hemiatrofie facială şi craniană. Din punct de vedere radiologic, se caracterizează prin calcificări anormale ale cortexului, anomalii ale texturii osoase, o accentuare a amprentelor vasculare intracraniene şi leziuni hipertrofice ale oaselor într-o jumătate a craniului şi a feţei. Histologic se constată că oasele au structură normală.

1. Dechaume M. : *Précis de stomatologie.* Masson C-ie, 1966.
2. Gellis S. S., Feingold M. : *Atlas of mental retardation.* U. S. Depart. of Health, Education and Welfare, 1968.
3. Hsia D., Y.-Y. : *Inborn errors of metabolism.* Year Book, 1959.
4. Touraine A. : *L'hérédité en médecine.* Paris, 1955.

PARKES-WEBER (sindromul lui) : **hemangiectazia hipertrofică ; nevul osteohipertrofic varicos ; angiomatoza hipertrofică a lui Klippel-Trenaunay (vezi).**

Scanned with OKEN Scanner

PARKER-KERNOHAN (boală) : atrofia parenchimatoasă primară ; boala lui Marie-Foix-Alajouanine (vezi).

PARKES-WEBER (sindromul lui) (1918) : limba mamelonară.

Este o afecțiune ce se caracterizează prin aceea că pe fața anterioară a limbii se dezvoltă un nodul proeminent mamelonat. Nu este cunoscută etiologia. Nu degenerează malign. Nu are simptomatologie atîta vreme cît nu este destul de voluminos. Tratamentul constă din cauterizare.

1. Dechaume M. : *Précis de stomatologie.* Masson C-ie, Paris, 1966.
2. Parkes A., Weber F. : *Brit. Derm. Syph.*, 1945, 37, 179.
3. Rook A., Wilkinson D. S., Ebling F. J. G. : *Textbook of dermatology.* Blackwell, 1968.

PARKES-WEBER-SCHMID (sindrom) : telangiectazie maculară eruptivă persistentă.

Este o varietate de urticarie pigmentară ce se întîlnește mai frecvent la copiii și adulți tineri, manifestîndu-se clinic prin ectazii vasculare sau echimoze asociate cu pete pigmentare. Aceste leziuni apar sub forma unor pete cu un diametru de 1—20 mm. Se localizează de predilecție pe trunchi sau pe extremități. Boala este mai frecventă la sexul feminin. Se consideră de unii că acest sindrom ar fi o formă clinică de telangiectazie esențială în plăci a lui Brocq.

1. Degos R., Lortat-Jacob E. : *La dermatologie.* Edit. Maloine, Paris, 1956.
2. Morsund Hirschmann A. : *Archiv Derm. Syph.*, 1971, LXIII, 232.
3. Sutton R. L. Jr. : *Diseases of the skin.* ed. XI, Mosby, 1956.

PARKINSON (boala lui) (1817) : paralizia agitantă ; paralizia cu tremurături.

Este o afecțiune neurologică caracterizată printr-un tremor cu intensitate maximă în repaos, rigiditate musculară și încetinirea mișcărilor, mers lent cu pași tîrîți și uneori, un mers grăbit. Se

Scanned with OKEN Scanner

deosebește o formă esențială și o formă secundară, în general, postencefalitică. Se distinge de asemenea boala lui Parkinson, sindromul lui Parkinson și parkinsonismul. Din punct de vedere clinic, se caracterizează prin tremurături involuntare, diminuarea activității motorii și prin rigiditate. Facultățile mintale sînt afectate. Boala apare ca o complicație a encefalitei epidemice, în unele afecțiuni vasculare, după traumatisme craniene și în sifilisul nervos. Reacții extrapiramidale reversibile, de tipul paraliziei agitante, pot apare și după utilizarea tranchilizantelor de tip fenotiazinic. Leziunea principală se găsește în corpii striați și, mai ales, în globus palidus și locus niger. Leziunile celulare sînt de tip degenerativ, de tip atrofic, cu o proliferare nevroglică intensă și cu absență de leziuni inflamatorii. Evoluția este lungă și progresivă, durînd în medie 10—20 ani. Pe măsură ce rigiditatea se accentuează, tremurătura diminuează ca amplitudine. În fazele finale, bolnavul este complet imobilizat, are greutate la înghițit și se cașectizează. Moartea poate apare în urma unor infecții intercurente, a cașecsiei sau a escarelor.

1. Atadshanov M. : *Jurn. Nevro. i Psichiatr. „S. S. Korsakow"*, 1973, 6, 919.
2. Boshes B. D., Doshay L. J. : *Geriartrics*, 1964, 19, 644–653.
3. Cooper I. S., Schwab R. S. : *J.A.M.A.*, 1963, 185, 157–158.
4. Meyer J. S., Magee K. R. : *J. Neuropsychiatr.*, 1964, 5, 284–290.
5. Tissot R. : *Presse Médicale*, 1969, 77, 617.

PARNAS-WAGNER (sindromul lui) : **varietate de glicogenoză hepatică ; boala lui Her.**

Este o boală rară, congenitală, caracterizată clinic printr-o hepatomegalie, secundară unei acumulări de glicogen în ficat și rinichi. Spre deosebire de boala lui von Gierke, unde există un deficit de glucozo-6-fosfatază, în sindromul lui Parnas-Wagner există un deficit congenital de fosforiloză hepatică. Datorită acestei deficiențe, glicogenul nu mai poate fi utilizat sub formă de glucoză și ca atare este stocat la nivelul ficatului. Celulele hepatice sînt distinse, mari, din cauza

Scanned with OKEN Scanner

acumulării de glicogen. Evoluția este relativ lungă și dacă moartea nu se produce în primele luni sau în primii ani de viață, simptomele clinice (asemănătoare diabetului) se atenuează cu vîrsta. Nu există tratament specific.

1. Dent C. E. (editor) : *Symposium on inborn errors of metabolism.* Am. J. Med., 1957, 22, 671.
2. Duncan G. G. (editor) : *Diseases of metabolism,* ed. V-a, W. B. Saunders, 1964.
3. Hsia D. Y.-Y. : *Inborn errors of metabolism.* Year Book, 1966.
4. Stanbury J. B., Wyngaarden J. B., Friederickson D. S. : *The metabolic basis of inherited disease.* McGraww-Hill, N. Y., 1960.

PARRINAUD (boala lui) : **tularemia ; pesta minoră ; boala de iepure ; boala Chary ; boala lui Francis (vezi).**

PARROT (boală) : **acondroplasia lui Parrot și Pierre Marie.**

Este o formă congenitală de acondroplasie. Absența osificării encondrale duce la nanism cu oase scurte, cifoză dorso-lombară, trunchi de dimensiuni normale. Boala are caracter ereditar de tip dominant sau recesiv. Majoritatea indivizilor cu această afecțiune mor în copilărie.

1. Fanconi G., Wallgren A. : *Manual de pediatrie.* Edit. Medicală, Buc. 1965.
2. Fattorusso V., Ritter O. : *Vademecum clinique.* Masson edit. Paris, 1963.
3. Fauré C. : *Maladies osseuses constitutionnelles.* Expans. Sci. Franc. 1966.
4. Farriaux J. P., Fovet-Poingt O., Maillard E., Dubois E., Lemaitre G. : *Lille méd.,* 1970, 15, 9, 1216.
5. Silverman F. N. : *Radiol. Clin. N. America,* 1968, 6, 223–237.

PARROT (boală) (1876) : **pseudoparalizia Parrot ; pseudoparalizia sifilitică ; osteita sifilitică a nounăscuților ; boala lui Wegner.**

Pseudoparalizia lui Parrot este o afecțiune datorită sifilisului congenital. Se observă în general la sugarii în vîrstă de 2—8 săptămîni. Afecțiunea

Scanned with OKEN Scanner

este determinată de distrugerea epifizelor și de o epifizeoliză, care produce această paralizie aparentă. Aspectul clinic și radiologic, precum și absența durerilor, permite diagnosticarea cu precizie a bolii. În unele cazuri, în cursul evoluției bolii, se pot observa ușoare tumefieri la nivelul articulațiilor umărului și cotului. Tratamentul antisifilitic și imobilizarea cu o eșarfă a brațului duce la vindecarea bolii în cîteva săptămîni.

1. Cosăcescu A.: *Afecțiuni osoase.* Edit. Welther, Sibiu, 1948.
2. Fanconi G., Wallgren A.: *Manual de pediatrie.* Edit. Medicală, Buc. 1965.
3. Fattorusso V., Ritter O.: *Vademecum clinique.* Masson C-ie, 1963.
4. Fevre M.: *Chirurgie infantile et orthopédie,* Flammarion, Paris, 1967.

PARROT (boală) (1887): **dermatita papuloasă posterozivă; eritemul sifiloid posteroziv Jacquet-Sevestre; eritemul papulos fosier posteroeroziv Jacquet (vezi).**

PARROT (boală): **cicatricele periorale.**

Este o afecțiune ce face parte din grupul manifestărilor cutanate ale sifilisului congenital. Se prezintă clinic sub forma unor cicatrice peribucale radiare, consecutiv fisurilor peribucale din sifilisul congenital precoce. Cicatricele reprezintă procesul activ din luesul congenital.

1. Degos R., Lortat-Jacob E.: *La dermatologie.* Maloine, Paris, 1956.
2. Fanconi G., Wallgren A.: *Manual de pediatrie.* Edit. Medicală Buc. 1965.
3. Straszynski A.: *Warsz. Czas. Lek.*, 1931, 409.

PARRY (boala lui): **tireotoxicoza; gușa toxică; gușa exoftalmică; boala lui Graves; boala lui Basedow (vezi).**

PARSONAGE-TURNER (sindromul lui) (1948): **amiotrofia nevralgică a umărului; amiotrofia nevralgică a centurii scapulare.**

Este o boală destul de rară, caracterizată din punct de vedere anatomic printr-o degenerescență

Scanned with OKEN Scanner

a celulelor motorii din coarnele anterioare ale măduvii și din punct de vedere clinic, prin atrofia mușchilor pe care acestea îi inervează. Etiologia este necunoscută; boala are caracter ereditar. Debutul bolii este în copilărie sau la pubertate, manifestîndu-se mai întîi prin deficit a musculaturii proximale a extremităților, însoțite de dureri în umăr. Ulterior, ca și în celelalte forme clinice de distrofii musculare, se produc o serie de tulburări: contracturi, scolioză, lordoză, hiporeflexie osteo-tendinoasă, hipertrofii sau atrofii ale mușchilor. Boala are caracter progresiv. Este foarte rebelă la tratament. După un interval de 20—30 ani, bolnavii sînt fixați la pat și mor prin complicații intercurente.

1. Adams R. D., Denny Brown D., Pearson C. M.: *Disease of muscle. A study in pathology.* Harper N. Y., 1962.
2. Dowben R. M.: *Arch. Int. Med.*, 1961, 107, 430.
3. Fetterman G. H. și colab.: *J. Dis. Child.*, 1956, 91, 326.
4. Walton J. N., Geschwind N., Simpson J. A.: *J. Neurol.*, 1956, 19, 224. London.
5. Zundel W. S., Tyler F. H.: *New England J. Med.*, 1965, 273, 537.

PARSONAGE-TURNER (sindromul lui): **amiotrofia nevralgică a centurii scapulare.**

Boală descrisă de autori în 1948, se caracterizează clinic prin durere brutală de durată relativ scurtă (vreo cîteva zile), cu deficit motor și amiotrofie secundară a centurii scapulare. Fenomenele de mai sus se amendează în decurs de 6 luni. Factorii incriminați în etiopatogenia sindromului sînt variați: iritația nervului suprascapular, paralizia marelui dințat, paralizia postseroterapie, paralizia de circonflex sau, după De Sèze, ruptura coafei rotatorilor formată prin acolarea tendoanelor suprascapularilor cu cele ale supraspinosilor. Unii mai afirmă că ar fi vorba de o nevrită branhială cu caracter ereditar și familial.

1. Turner J. W. A., Parsonage M. J.: *The Lancet*, 1957, 273, 5, 209–212.

Scanned with OKEN Scanner

2. Warot P., Petit H., Parquet Ph. I., Vayron D-Moureyre, Caron S. C.: *Lille Médical*, 1971, 16, 151–155.

PASINI (boala lui): **epidermoliza albo-papuloidă.**

Este o dermatoză ce face parte din grupul epidermolizelor buloase ereditare. Boala se caracterizează clinic prin apariția spontană de bule alături de alte bule traumatice, prin cicatrici atrofice care succed bulelor, prin coexistența altor distrofii ale fanerelor, prin apariția unor mici chisturi epidermice și printr-un prognostic sever. Boala se transmite ereditar, cu caracter dominant în formele hiperepidermotrofe, și recesiv în formele hipoepidermotrofice. Acestea din urmă au prognostic mai sever.

1. Andrews G. C., Domonkos A.: *Diseases of the skin.* W. B. Saunders, 1963.
2. Degos R., Lortat-Jacob E.: *La dermatologie.* Maloine-Paris, 1956.
3. Lutz W.: *Lehrbuch der Haut und Geschlechtskrankheiten*, 1957.
4. Rook A., Wilkinson D. S., Ebling F. J. G.; *Textbook of dermatology.* Blackwell, Oxford, 1968.

PASINI-PIERINI (boala lui): **atrofodermia idiopatică.**

Este o dermatoză cu etiologie necunoscută, o formă clinică de sclerodermie, ce se caracterizează printr-o atrofie cutanată primitivă, manifestată prin prezența pe tegumente a unor focare de culoare albăstruie, bine circumscrise, ușor deprimate și cu dezvoltare lentă. Locul de predilecție al acestor leziuni este pielea trunchiului. Pe torace, focarele iau o dispoziție zoniformă. Nu se însoțește de simptome subiective. Evoluția este lentă și benignă. Nu are tratament specific.

1. Degos R., Lortat-Jacob E.: *La dermatologie.* Maloine-Paris, 1956.
2. Canizares O., Sachs P. M., Jaimowich L., Torres V. M.: *Arch. Dermat.* 1958, 77, 42.
3. Sutton R. L. Jr.: *Diseases of the skin.*, Mosby, 1956.

PASQUALINI (sindromul lui): **eunuchoismul lui Pasqualini.**

Scanned with OKEN Scanner

Este un sindrom endocrinean, foarte rar întîlnit, care se caracterizează clinic printr-un eununcoism cu testiculi de mărime normală. Acești indivizi au o fertilitate normală. Spermatogeneza se face normal. Ceea ce este deosebit la acest sindrom, este numai diminuarea celulelor lui Leydig.

1. De Gennes L.: *Maladies des glandes endocrines.* Flammarion, Paris, 1949.
2. Klotz H. P.: *Les déséquilibres endocriniens.* Expans. Sci. Franc. Paris.

PATAU-SMITH (sindromul lui) (1960): **sindromul trisomic 13—15; trisomie D_1—D; sindromul Patau-Smith-Thermann.**

Este un sindrom plurimalformativ, determinat de o anomalie genetică consecutivă prezenței a 7 cromozomi în loc de 6 în grupa 13—15 (D). Tabloul clinic al acestei afecțiuni este complex și se caracterizează prin anomalii neuropsihice (mioclonii, hipertonie generalizată, întîrziere mintală), anomalii cranio-faciale (microcefalie, anomalii ale orbitelor, buză de iepure, fisură velo-palatină, ulcerații ale pielii capului și anomalii de formă și de poziție ale urechilor), anomalii ale dermatoglifelor (pliu transvers unisau bilateral, arc transvers de la halux la marginea extremă a piciorului), surditate de obicei bilaterală, diferite anomalii oculare (colobomă, microftalmie, opacifieri corneene, hernie ombilicală, anomalii ale extremităților (polisau sindactilie, flexia permanentă a degetelor în palmă, picior în formă de „piolet"), anomalii cutanate (aplazii ale pielii capului, hemangioame plane) și diferite anomalii cardiace, renale și genitale. Sindromul Patau-Smith trebuie deosebit de sindromul lui Edwards în care există un număr mai redus de anomalii, cu expresie clinică mai ștearsă și cu evoluție cronică. În sindromul Edwards există o trisomie 17—18. Evoluția și prognosticul sînt infauste. De obicei, copiii atinși de această stare morbidă nu supraviețuiesc mai mult de 3 luni. Moartea se datorește unor complicații cardio-respiratorii, convulsiilor și deselor crize de apnee-cianoză. Nu are tratament medical sau chirurgical.

Scanned with OKEN Scanner

1. Burdea M., Rusu I., Harmanschi A., Negrescu D., Creangă V. : *Pediatria* (Buc.), 1969, 1, 45.
2. Constantinescu C., Diculescu G. : *Pediatria* (Buc.), 1966, 6, 497.
3. Patau K., Smith D. W., Thermann E., Inborn S. L., Wagner P. H. : *Lancet*, 1960, 1, 790.
4. Popescu O. : *Sindroame în pediatrie*. Edit. Medicală Buc. 1974.
5. Thermann E., Patau K., Smith D. W., Demars I. R. : *Am. J. Hum. Genet.*, 1961, 13, 193.

PATAU-SMITH-THERMANN (sindrom) : **sindromul trisomic ; sindromul Patau-Smith (vezi).**

1. Soffer L. : *Diseases of the endocrine glands*. Lea and Febiger, 1951.

PASSOW (sindromul lui) (1933) : **asocierea disrafiei cu diferite tulburări oculare.**

Este un sindrom malformativ complex cu caracter congenital, care asociază diferite tulburări oculare cu o disrafie (spina bifida, gură de iepure, etc.). Simptomatologia clinică este specifică fiecărei malformații în parte. Nu are tratament.

1. Dechaume M. : *Précis de stomatologie*. Masson C-ie, 1966.
2. Fanconi G., Wallgren A. : *Manual de pediatrie*. Edit. Medicală Buc., 1965.
3. Ravault P. M. : *Syndromes en ophtalmologie*. Doin-Doren. Paris, 1970.

PASTEUR-VALLERY-RADOT (sindromul lui) : **nefrita care pierde sare ; azotemia prin lipsă de sare.**

Pierderea de sare din organism în urma aportului scăzut de clorură de sodiu, eliminare excesivă prin transpirații profuze, vărsături, diaree și prin nefrita care pierde sare, duce la o insuficiență renală funcțională importantă. Aceasta se manifestă, în afară de creșterea ureei sanguine și a celorlalți produși de dejecție azotoasă, prin moleșeală, anorexie, cefalee, adinamie, grețuri și vărsături. Din punct de vedere normal, în afară de hiperazotemie se remarcă o hiponatremie importantă și o scădere a rezervei alcaline. Administrarea de sare duce la amendarea fenomenelor de mai sus.

Scanned with OKEN Scanner

1. Cottier P., Weller J. M., Hoobler S. W.: *Cardiologia*, 1957, 31, 278.
2. Fanconi G., Wallgren A.: *Acta Paed.*, 1937, 22, 108.
3. Nussbaum H. E., Bernard W. G., Mattia V. D.: *New England J. Med.*, 1952, 246, 289.
4. Reubi F.: *Néphrologie clinique.* Masson C-ie, 1961.

PATELLA (boală): **stenoza pilorică inflamatorie a tuberculoșilor.**

Este o stenoză pilorică care se întîlnește la bolnavii cu tuberculoză pulmonară cronică. Se datorește unei inflamații fibropare a pilorului. Se manifestă clinic prin dureri postprandiale tardive, de intensitate variată, însoțite de vărsături conținînd resturi alimentare. Bolnavii au un reziduu gastric important „à jeun", care se traduce printr-un clapotaj și ondulații peristaltice, declanșate adesea printr-o percuție a abdomenului. Într-un stadiu mai avansat, se poate observa, de asemenea, și o tetanie digestivă. La examenul radiologic, se pune în evidență o dilatare limitată a antrului piloric, întîrziere în evacuare, hiperkinezie și apoi, atonie cu dilatare enormă. Tratamentul este chirurgical.

1. Avery-Jones F., Gummer J. W. F.: *Clinical Gastreoenterology*, Thomas, 1960.
2. Bockus H. L.: *Gastroenterology*, 2nd ed, Vol. I, Saunders, 1963–1965.
3. Fodor O.: *Tratat elementar de medicină internă.* Edit. Dacia, 1973.
4. Sun D. C. H.: *Ann. New York Academy Sci.*, 1962, 99, 1–229.

PAUTRIER (boală): **lichenificarea nodulară; prurigo nodular a lui Hyde (vezi).**

PAUTRIER-WORINGER (boala lui) (1932): **reticuloza lipomelanică; limfadenita dermatopatică a lui Hurwitt.**

Este o afecțiune dermatologică, ce se manifestă printr-un prurit chinuitor și o adenopatie regională reactivă. În ganglionii limfatici se constată prezența unor infiltrații, constituite din celule inflamatorii variate și din celule reticulo-

Scanned with OKEN Scanner

histiocitare ce conțin lipide și melanină. Se pare că boala ar fi determinată de melanină și de lipide, care, de la nivelul focarelor inflamatorii, ajung în ganglionii limfatici. Boala se întîlnește în cursul evoluției eritrodermiei, lichenului plan sau a pruritului esențial. Tratamentul este etiologic și simptomatic.

1. Degos R., Lortat-Jacob E.: *La dermatologie.* Maloine, Paris, 1956.
2. Feighin M.: *Lexicon de simptome și sindroame.* Edit. Medicală, Buc. 1967.
3. Pautrier L., Woringer F.: *Bull. Soc. Franc. Der., Syph.*, 1932, 947.

PAUZAT (sindromul lui): **periostita metatarsienelor, cu tendință la regenerare osoasă.**

Osteo-periostita oaselor metatarsiene este un proces inflamator provocat de agenții piogeni banali, stafilococ, streptococ și, mai rar, de pneumococ, bacilul Eberth, gonococ, colibacil etc. Sindromul se traduce clinic prin tumefierea regiunii respective, durere și impotență funcțională. La examenul radiologic, se constată o reacție periostică cu tendință de regenerare osoasă. Prognosticul relativ bun. Tratamentul este antiinfecțios cu antibiotice, ortopedic și chirurgical.

1. Cosăcescu A.: *Afecțiuni osoase.* Edit. Welthe Sibiu, 1948.
2. Fevre M.: *Chirurgie infantile et orthopédie.* Flammarion, Paris, 1967.
3. Forgue E.: *Précis de pathologie externe.* Edit. Doin, Paris, 1939.
4. Ombredanne L.: *Précis de chirurgie infantile.* Masson, Paris, 1949.

PAXTON (boala lui): **tricomicoza vulvară; lepothrix.**

Este o dermatoză, determinată de infecția tegumentelor cu actinomices tenuis. Se manifestă clinic printr-o micoză superficială a perilor, caracterizată prin apariția de mici nodozități în jurul firelor de păr. Miocoza are locul de predilecție la perii din regiunea axilară și vulvară. Tratamentul constă din administrarea de medicamente cu efect antimicotic.

Scanned with OKEN Scanner

1. Ormsby O. S., Montgomery H. : *Diseases of the skin.* Lea and Febiger, 1954.
2. Robinson H. M. Jr., Raskin J. : *Arch. Dermat.* 1965, 91, 372.
3. Wilson J. W., Plunkett O. A. : *The fungous diseases of man.* Univ. of Calif. 1965.

PAVY (boala lui) : **albuminuria intermitentă ; boala lui Pavy—Teissier.**

Este o albuminurie benignă, lordotică, ciclică sau posturală, care a fost descrisă deja în 1841 de către Becquerel şi numită ortostatică de către Teissier. Această albuminurie nu are nici o cauză renală. Ea nu reflectă decît o tulburare funcţională pasageră şi de natură benignă. Această afecţiune este mai frecvent întîlnită la adolescenţi. Ea se face mai prezentă după vîrsta de 20 ani. Apare în momentul cînd bolnavul stă în picioare. Din această cauză este absentă dimineaţa, la sculare. În ceea ce priveşte patogenia acestei afecţiuni, astăzi este unanim acceptată ipoteza lui Jehle, după care, albuminuria ar apărea din cauza lordozei, care printr-o compresiune a venei cave inferioare sau a venelor renale provoacă o stază responsabilă de albuminurie. Deoarece albuminuria are tendinţă spontană de dispariţie, ea nu incumbă nici un fel de tratament.

1. Becquerel C. : *Séméiotique des urines.* Masson C-ie, Paris, 1841.
2. Bull G. M. : *Clin. Sci.*, 1949, 7, 77.
3. Reubi F. : *Néphrologie clinique.* Masson C-ie, 1961.
4. Teissier J. : *Rev. Méd.*, 1905, 55, 233.

PAVY—TEISSIER (boala lui) : **albuminuria ortostatică ; boala lui Teissier ; boala lui Pavy** (vezi).

PAXSON (sindromul lui) : **sindromul de strivire ; sindromul lui Bywaters.**

Este un sindrom clinic, ce apare după strivirea membrelor în urma unor accidente, în rupturile uterine, hematom retroplacentar hemoragic etc. Datorită leziunilor tisulare importante, se produce o stare de şoc gravă, care determină apariţia unei insuficienţe renale acute (hiperazotemie, oligo-anurie). Evoluţia este extrem de gravă. Epuraţia extrarenală prin rinichi artificial

Scanned with OKEN Scanner

a redus mult din numărul deceselor ce se produceau mai demult în cursul acestui sindrom.

1. Bywaters E. G. L., Beall D.: *Brit. Med. J.*, 1941, 427.
2. Brunc C.: *Acute anuria.* Munksgaard, Copenhague, 1954.
3. Corcoran A. C., Page I. H.: *J. Amer. Med. Ass.*, 1947, 134, 436.
4. Hamburger J.: *Rapport au 28 Congrès francais de Médecine.* Bruxelles, 1951.
5. Paxson N. F., Golub L. J., Hunter R. M.: *J.A.M.A.*, 1946, 131, 500.

PAYNE (boala lui): **parotiditele recidivante.**

Este o boală ce se manifestă clinic printr-o parotidită recidivantă, uni- sau bilaterală, care apare brusc, fiind însoțită de temperatură, astenie, adinamie, grețuri, vărsături etc. Parotidita recidivantă are o polietiologie: infecții, alergie, distonie neurovegetativă etc. Prognostic bun. Tratamentul constă din administrarea de medicamente adecvate bolii primare care a condus la apariția acestei afecțiuni.

1. Fattorusso V., Ritter O.: *Vademecum clinique.* Edit. Masson C-ie, Paris, 1963.
2. Habel K., Utz J. P.: *P. Clin. North America*, 1960, 7, 797.
3. Utz J. P. și colab.: *New England J. Med.*, 1957, 257, 497.

PAYER (sindromul lui) (1910): **sindromul unghiului splenic al lui Payer.**

Este un sindrom clinic, determinat de o inflexiune a intestinului gros ce provoacă o ischemie de scurtă durată sau ocluzia colonului la nivelul unghiului splenic. Din cauza poziției ce o ia colonul în această circumstanță, sindromul se mai numește și „arma cu două țevi". Afecțiunea se datorește unei lungimi excesive a colonului transvers, aerocoliei accentuate, aderențelor peritoneale de la nivelul unghiului splenic al colonului și chiar prezenței în cantitate mare a materiilor fecale cu densitate crescută (fecalom). Se manifestă clinic prin dureri la nivelul hipocondrului stîng cu iradieri în lombe și regi-

Scanned with OKEN Scanner

unea precordială, arsuri și meteorism accentuat. În stadiul acut al bolii, tratamentul se face cu antispastice și sedative; ulterior, prin intervenție chirurgicală.

1. Fodor O.: *Tratat elementar de medicină internă.* Edit. Dacia-Cluj, 1973.
2. Payer E.: *Verch. Deutsch. Kongres. inn. Med.,* 1910, 27, 276.
3. Remenchik A. P., Talso P. J.: *Med. Clin. North. America,* 1964, 48, 67.
4. Smith G. A., Perry J. F. Jr., Yonehiro E. G.: *Surg. Gynec. and Obst.,* 1955, 100, 651.

PEL—EBSTEIN (boală): **limfogranulomatoza malignă de tip Pel-Ebstein.**

Este o formă de limfogranulomatoză malignă (boala lui Hodgkin) la care, în afară de tumefierea ganglionilor, se asociază treptat o paloare, determinată de o anemie hipocromă, inapetență, transpirații profuze, slăbiciune generală, pierdere în greutate și febră, care apare uneori în perioade curioase cu durată de 3—20 zile, ca în febra periodică. Uneori, acești bolnavi sînt chinuiți de cefalee, rebelă la orice fel de tratament. În rest, atît tabloul clinic cît și cel biologic, este asemănător bolii lui Hodgkin.

1. Aisenberg A. C.: *New England J. Med.,* 1964, 270, 508.
2. Aisenberg A. C.: *New England J. Med.,* 1964, 270, 617.
3. Fanconi G., Wallgren A.: *Manual de pediatrie.* Edit. Medicală, Buc. 1965.
4. Rubin P.: *J.A.M.A.,* 1964, 190, 910.
5. Wintrobe M. M.: *Clinical Hematology.* Lea and Febiger, 1961.

PELGER—HUËT (boală) (1930): **anomalia lui Pelger-Huët; anomalia lui Huët.**

Este o anomalie ereditară a leucocitelor, și în special a neutrofilelor, a căror forme mature au un nucleu insuficient segmentat. Acest fapt determină o falsă imagine de deviere a formulei lui Arneth la stînga. În mielogramă se observă, de asemenea, o imagine falsă de deviere spre stînga și o picnoză a nucleilor mielocitelor. În neutrofilele din măduva osoasă există une-

Scanned with OKEN Scanner

ori granulații toxice, precum și vacuolizări ale protoplasmei. Etiopatogenia bolii este necunoscută. Uneori, anomalia este asociată cu prematuritate, epilepsie și stări psihotice diferite. Mortalitatea infantilă este foarte mare. Nu are tratament.

1. Bernard J., Bessis M. : *Hématologie clinique.* Masson C-ie, Paris, 1958.
2. DeGruchy G. C. : *Clinical haematology in medical practice.* Blackwell, 1964.
3. Degenhardt H. K. : *Klin. Wschr.*, 1953, 31, 26.
4. Fattorusso V., Ritter O. : *Vademecum clinique.* Masson C-ie, Paris, 1963.

PELIZAEUS-MERZBACHER (boala lui) : **leucodistrofia progresivă.**

Este o leucodistrofie sudanofilă, care apare în primele luni de viață și are o evoluție prelungită. Se datorește unui proces demielinizant, unde, mici insule de mielină normală, adesea perivasculare, persistă de-a lungul traiectelor marilor căi nervoase. Axonii sînt bine conservați și contrastul este frapant între intensitatea alterațiilor mielinice și discreția alterației macrofagice. Se disting trei forme clinice. Forma cronică, care se observă, îndeosebi, la sexul masculin, evoluează repede pînă la 6—10 ani și apoi se cronicizează. Se manifestă clinic prin hipertonie, mișcări involuntare, facies inexpresiv, bradilalie (semne extrapiramidale) ; apoi apar semne cerebelo-vestibulare, semne piramidale și tulburări psihice. Boala este compatibilă cu o lungă supraviețuire. Forma subacută începe între 8—12 ani și evoluția nu durează mai mult de 2—3 ani. Pe lîngă semnele de mai sus se mai adaugă și tulburări de vedere și de auz. Forma acută apare între 4—6 luni și se prezintă clinic sub forma unei rigidități de decerebrare, însoțită sau nu de accese comițiale. Durata bolii este de un an.

1. Escourolle R., Poirier J. : *Manuel élémentaire de neuropathologie.* Masson C-ie, Paris, 1971.
2. Fanconi G., Wallgren A. : *Manual de pediatrie.* Edit. Medicală, Buc. 1965.

Scanned with OKEN Scanner

3. Fattorusso V., Ritter O.: *Vademecum clinique.* Edit. Masson C-ie, 1963.
4. Wilson S. A. K.: *Neurology.* Williams and Wilkins, 1955.

PELIZAEUS-MERZBACHER (sindromul lui): **aplazia axială, extracorticală, congenitală.**

Afecțiunea face parte din grupul afecțiunilor degenerative. Sindromul de mai sus este determinat de o aplazie axială extracorticală congenitală, caracterizată printr-o demielinizare progresivă a creierului, însoțită de spasme musculare, ataxie, nistagmus și tulburări mintale. Boala poate apare la sugar; există însă și forme ale adultului. Nu se observă demență profundă. Afecțiunea permite o supraviețuire prelungită.

1. Brain R.: *Clinical neurology.* 2nd ed. Oxford, 1964.
2. Escourolle R., Poirier J.: *Manuel élémentaire de neuropathologie.* Edit. Masson C-ie, 1971.
3. Fanconi G., Wallgren A.: *Manual de pediatrie.* Edit. Medicală, Buc., 1965.
4. Fattorusso V., Ritter O.: *Vademecum clinique.* Masson C-ie, Paris, 1963.

PELLEGRINI-STIEDA (boala lui): **exostoza traumatică a condilului intern al femurului; boala lui Pellegrini-Stieda-Schalte; boala lui Pellegrini; boala lui Köhler-Stieda** (vezi).

PELLIZARE (sindromul lui): **mixomatoza nodoasă a lui Pellizari; forma nodulară a degenerescenței mixomatoase cutanate; mixedemul cutanat nodular al lui Jadassohn-Dösseker** (vezi).

PEEPER (sindromul lui) (1901): **neuroblastomul congenital rapid mortal; neuroblastomul lui Virchow (1863); neuroblastomul congenital al lui Kaplan-Grumbach-Vesni** (vezi).

PEEPER (sindromul lui): **invadarea masivă metastazică a neuroblastomului la copil.**

Sindromul Peeper se caracterizează printr-o invadare metastatică masivă a ficatului la sugarul în vîrstă de 1—6 luni. Se manifestă clinic foarte caracteristic printr-o mărire foarte importantă a abdomenului. La palpare, sub tegu-

Scanned with OKEN Scanner

mentele albe-albastre și întinse se palpează un enorm ficat dur, care poate atinge și pubisul și care contrastează mult cu semnele de compresiune abdominală și cu păstrarea intactă a stării generale. Urografia intravenoasă arată deseori un rinichi stîng coborît către tumora primitivă și eliminarea urinară de acid vanil-mandelic crescută. Tumora hepatică se însoțește de numeroase metastaze subcutanate și de o invadare neuroblastomatoasă a măduvii osoase. Deși plurimetastatică, această varietate de neuroblastom (sindromul Peeper) conservă un prognostic foarte favorabil.

1. Baker A. B.: *Clinical Neurology.* 2nd ed. Oxford, 1964.
2. Escourolle R., Poirier J.: *Manuel élémentaire de neuropathologie.* Edit. Masson C-ie, Paris, 1971.
3. Zucker J. M.: *Vie Médicale,* 1972/2, 31, 3702.

PELLIZZI (sindromul lui) (1910): **pubertatea precoce; macrogenitosomia precoce, prin leziune diencefalică sau pinealom.**

Sindromul lui Pellizzi face parte din grupul bolilor caracterizate printr-o pubertate precoce. Se întîlnește la sexul masculin. Pubertatea precoce se asociază la semnele unei tumori a epifizei (hipertensiune intracraniană, paralizia verticală a privirii etc.). Se pare că boala ar fi determinată de efectele presoare pe care le are glanda pineală tumorală asupra unor centri hipofizari.

1. Gabriel P.: *Les pinéalomes.* Thèse, Paris, 1936. Maloine.
2. Guillain G., Mollaret P., Bertrand I.: *Rev. Neurol.* 1933, 61, 984.
3. Soffer L.: *Diseases of the endocrine glands.* Lea and Febiger, 1951.
4. Pellizzi G. B.: *Riv. Ital. Neuropatol-Psichiat.* 1910, 3, 193.

PENDE (sindromul lui): **matronismul (insuficiență tiroidiană).**

Este un sindrom caracterizat printr-o deformație somatică cu obezitate pelviană, determinată de tulburări tiroidiene (insuficiență tiroidiană) și ovariene complexe. Boala apare mai frecvent în jurul vîrstei de 50 ani, înainte sau după instalarea climacteriului. Tratamentul constă din administrare de extracte tiro-ovariene.

Scanned with OKEN Scanner

1. De Gennes L.: *Maladies des glandes endocrines.* Flammarion, Paris, 1949.
2. Klotz H. P.: *Les déséquilibres endocriniens.* Expans. Sci. Franc., 1966.
3. Soffer L.: *Diseases of the endocrine glands.* Lea and Febiger, 1951.

PENDE (sindromul lui): **hipertimia.**

Sindroamele de hipertimie sînt întîlnite în hipertrofiile timusului, în stările timico-limfatice, în megalotimia prepubertară, în tumorile timusului etc. În hipertrofia timică, afecțiune relativ rară, care se manifestă din mica copilărie; simptomele cele mai importante sînt dispneea, cianoza și stridorul. În starea timico-limfatică (sindromul lui Paltauf și Escherich), hipertimia se manifestă, în afară de o paloare accentuată și o infiltrare a tegumentelor, prin hipotensiune arterială, hipoglicemie și limfocitoză. Se mai citează hipertimii în leucoze, în miastenia Erb-Goldflam și în diferite boli endocrine. În ceea ce privește tratamentul acestei afecțiuni, rezultate bune pot fi obținute prin exereză chirurgicală și prin roentgenterapie.

1. Eaton L. M.: *Proc. Staff Meet. Mayo Clin.*, 1942, 17, 81–87.
2. Park E. A., Mac Clure R. D.: *Am. J. Dis. Child.*, 1919, 18, 317–321.
3. Selye H.: *Ann. endocrinol.*, 1946, 7, 289–401.
4. Worms G., Klotz H. P.: *Le tymus. Anatomie, histologie, physiologie, clinique et thérapeutique.* 1935, Paris, Masson C-ie.

PENDE (sindromul lui): **cașexia suprarenală.**

Este un sindrom clinic, caracterizat printr-o denutriție importantă, ce se întîlnește în insuficiența cortico-suprarenală cronică. În afară de astenie, melanodermie, hipotensiune arterială și tulburări gastro-intestinale, bolnavii cu insuficiență cortico-suprarenală prezintă o stare importantă de denutriție, care poate merge pînă la cașexie. Netratată, afecțiunea, în general, și cașexia, în special, evoluează progresiv, conducînd bolnavul la deces. Actualmente, bolnavii corect tratați pot trăi o viață aproape normală.

1. De Gennes L.: *Maladies des glandes endocrines*, Flammarion, Paris, 1949.

Scanned with OKEN Scanner

2. Klotz H. P.: *Les déséquilibres endocriniens.* Expans. Sci. Franc., 1966.
3. Soffer L.: *Diseases of the endocrine glands.* Lea and Febiger, 1951.

PENDRED (sindromul lui) (1896): **sindromul ereditar guşă-surditate.**

Este un sindrom clinic, caracterizat printr-o surditate întovărăşită de o guşă tiroidiană. Guşa poate fi însoţită de eutireoză sau, din contra, de o hipotireoză. Boala are transmisie ereditară cu caracter autosomal recesiv.

1. Bax G. M.: *Acta Endocrinologica,* 1966, 53, 264.
2. Jores A., Nowakowski H.: *Praktische Endocrinologie.* Stuttgart, 1960.
3. Labhart A.: *Klinik der inneren Sekretion.* Springer-Verlag, Berlin, 1957.
4. Pendred V.: *Lancet,* 1896, 11, 532.

PENFIELD (sindromul lui): **chisturile talamusului.**

Sindromul lui Penfield este caracterizat prin existenţa la nivelul talamusului a unor chisturi, care determină o serie de tulburări caracteristice sindromului talamic al lui Déjerine-Roussy, printre care notăm o hemiplegie sau hemiparezie uşoară şi tranzitorie, diminuarea sensibilităţii profunde, dureri spontane sau provocate la cea mai mică excitaţie senzorială, mişcări coreo-atetozice şi hemianopsie homonimă în cadran. În acest sindrom, pe lîngă tulburările de mai sus, se observă o hipertensiune arterială paroxistică caracteristică.

1. De Gennes L.: *Maladies des glandes endocrines.* Flammarion, Paris, 1949.
2. Hegglin R.: *Diagnosticul diferenţial al bolilor interne.* Edit. Medicală Buc., 1969.
3. Soffer L.: *Diseases of the endocrine glands.* Lea and Febiger, 1951.

PERON-DROQUET-COULON (sindromul lui): **acropatia ulcero-mutilantă familială.**

Este o dermatoză relativ rară, determinată de o lezionare a cordoanelor posterioare ale măduvii spinării. Se caracterizează clinic prin ulceraţii ale extremităţilor, cu îngroşarea articulaţiilor metatarso-falangiene, prin prezenţa de osteofite paraarticulare şi prin modificări trofice ale unghiilor.

Scanned with OKEN Scanner

Din punct de vedere neurologic, bolnavii prezintă absente reflexele osteo-musculare achiliene, asterognozie și tulburări ale sensibilității superficiale și profunde. Evoluția este progresivă. Prognosticul sever.

1. Baker A. B.: *Clinical Neurology.* 2nd ed. Hoeber, 1962.
2. Escourolle R., Poirier J.: *Manuel élémentaire de neuropathologie.* Masson C-ie, Paris, 1971.
3. Rook A., Wilkinson D. S., Ebling F. J. G.: *Textbook of Dermatology.* Blackwell, Oxford, 1968.

PERU (boală): **veruga din Peru; bartoneloza; boala lui Carrion; pianul hemoragic; butonul lui Amboine; febra de Guaitara; febra de Oroya (vezi).**

PERRIN-FERRATON (boala lui) (1859-1905): **coapsa cu resort; boala lui Morel-Lavallée (vezi).**

PERTHES (boala lui) (1910): **coxa plana.**

Este o necroză aseptică a nucleului de osificare a capului femurului. Cauza bolii nu este încă elucidată. Evoluția este lentă. Osificarea capului femural se termină în decurs de 2—4 ani. În 2% din cazuri, capul femurului rămîne deformat și aplatizat, iar coxartroza devine inevitabilă. Trebuie să ne gîndim la existența unei boli a lui Perthes totdeauna cînd un copil în vîrstă de 3—9 ani se plînge de dureri ale coapsei sau ale genunchiului și șchiopătează periodic. Aceste simptome sînt foarte rar întîlnite la copiii mai mici de 3 ani și mai mari de 9 ani. Tratamentul este chirurgical și ortopedic.

1. Hordegen K. M.: *Deutsch. Med. Wschr.*, 1973, 98, 44, 2086.
2. Makuchowa K., Rynkiewicz K.: *Chir. Narz. Ruchu*, 1973, 38, 65.
3. Makuchowa K., Sobiepanck E.: *Chir. Narz Ruchu.*, 1973, 38, 71.
4. Malawski S., Kiepurska A., Kurpewska D., Lakomski M.: *Chir. Narz. Ruchu*, 1973, 38, 51.

PERTHES-JUNGLING (boala lui): **osteita tuberculoidă multiplă cistoidă; localizarea osoasă a bolii lui Besnier-Boeck-Schaumann.**

Scanned with OKEN Scanner

Boala Perthes-Jungling reprezintă forma osoasă a bolii lui Besnier-Boeck-Schaumann. Limitele acestei boli, ca și a bolii lui Boeck-Schaumann, nu sînt încă definitiv definite și legătura sa cu tuberculoza determină pe mulți autori să le socotească ambele boli de aceeași origine. Atingerea osoasă se manifestă prin existența unor geode la nivelul degetelor de la mîini și picioare și a oaselor mici. Examenul radiologic arată la centrul și extremitățile falangelor, imagini de osteoliză cu geode de mărime variabilă, fără densificare periferică și fără reacție periostică. Leziunile masivului facial sînt foarte rare. Cînd există și leziuni cutanate, acestea îmbracă caracterul celor din BBS (sarcoide cu noduli mici, noduli mari sau infiltrate). În circa 90% din cazuri, vindecarea se produce în timp de 2 ani; numai la 10% din bolnavi se observă o tendință spre cronicizare sau apariția unei complicații bacilare. Tratamentul eficace este obținut prin administrarea de cortizon și ACTH.

1. Dechaume M.: *Précis de stomatologie.* Masson C-ie, 1966.
2. Fanconi G., Wallgren A.: *Manual de pediatrie.* Edit. Medicală, Buc. 1965.
3. Fattorusso V., Ritter O.: *Vademecum clinique.* Masson C-ie, 1963.
4. Hegglin R.: *Diagnosticul diferențial al bolilor interne.* Edit. Med., 1969.

PETGES-CLÉJAT (boala lui): **poikilodermatomiozita; dermatomiozita formă cronică.**

Este o formă de dermatomiozită, cu evoluție cronică și cu leziuni de tip poikilodermic, a cărei etiologie nu este încă cunoscută. Ca și celelalte forme de dermatomiozită, boala se caracterizează printr-un eritem difuz sau circumscris al feței, asemănător lupusului eritematos, pete eritematoase la coate, genunchi și fața dorsală a mîinilor, edeme circumscrise și dure, de aspectul sclerodermiei, mialgii și miastenie. Electromiograma arată unde polifazice, crestate, etalate și subvoltate. În urină, creatinina este crescută; în sînge ea este scăzută. Biopsia musculară pune în evidență o miozită parenchimatoasă și interstițială. Corticoterapia poate influența favorabil evoluția bolii. Tratamentul trebuie să dureze 3—4

Scanned with OKEN Scanner

ani. În cazurile rezistente la prednisolon este indicată administrarea de azathioprină, cyclofosfamidă sau methotrexat cîte 0,4 mg/kg.

1. Degos R., Lortat-Jacob E.: *La dermatologie.* Maloine, 1956, Paris.
2. Petges A.: *Journées Dermat.* Bordeaux, 1950, 39.
3. Sicard D.: *Vie médicale.*, 1973, 25, 3105.

PETGES-JACOBI (boală) (1908): **poikilodermia atrofiantă reticulară.**

Este o afecțiune rară a adultului, caracterizată printr-un eritem pigmentat atrofic, dispus în rețea, cu telangiectazie, asemănător cu radiodermitele sclero-atrofice. Leziunile pot fi localizate sau generalizate. Ele sînt pruriginoase. Cu timpul se pot transforma în micozis fungoid. În clinică, poikilodermia se poate prezenta sub aspecte deosebite: forme asociate cu o mioscleroză (poikilodermatomiozita lui Petges), care se apropie de dermatomiozită, forme asociate sau forme de tranziție cu un parapsoriazis lichenoid, cu micozis fungoid etc.

1. Andrews G. C., Domonkos A.: *Diseases of the skin.* W. B. Saunders, 1963.
2. Degos R., Lortat-Jacob E.: *La dermatologie.* Maloine, Paris, 1956.
3. Rook A., Wilkinson D. S., Ebling F. J. G.: *Textbook of Dermatology*, Blackwell, Oxford, 1968.

PETERS (sindromul lui): **leucomul congenital.**

Anomalia lui Peters, sau leucomul congenital, este o opacefiere centrocorneeană, aderentă la iris. Leucomul poate fi extins, sau din contra, un simplu nefelion pe care se inseră cordajele plecate de la guleraşul irian. Este un fel de anomalie de clivaj a camerei anterioare. Din punct de vedere funcțional, se remarcă o compromitere importantă a vederii. Uneori, boala se poate însoți de un glaucom congenital.

1. David M., Chiriceanu M.: *Oftalmologia în practica medicală.* Edit. Medicală Buc., 1964.
2. Saraux H., Biais B.: *Précis d'ophtalmologie.* Masson C-ie, 1969.
3. Thomas G. I., *La cornée.* Edit. Thomas, Springfield, 1955.

Scanned with OKEN Scanner

PETIT (boală) (1733) : **flegmonul lui J-L. Petit.**

Este o afecțiune chirurgicală care se manifestă printr-un flegmon biliar și diferite fistule biliare spontane, externe sau peritoneale. Starea generală este foarte gravă. Tabloul clinic este dominat de o febră cu caracter bilioseptic, prostrație, cefalee, dureri violente la nivelul hipocondrului drept și în restul abdomenului, colorație icterică. Evoluția este foarte severă. Tratamentul constă din administrarea de antibiotice și intervenție chirurgicală.

1. Forgue E. : *Précis de pathologie externe.* Edit. Doin C-ie, Paris, 1939.
2. Hombourger P. : *Nomenclature des maladies et opérations à noms propres.* Edit. Lab. Delalande-Courbevoie, 1963.
3. Quervain F. De : *Spezielle chirurgische Diagnostik.* Berlin, 1931.

PETTE-DOERING (boală) (1939) : **panencefalomielita ; porencefalita nodoasă ; encefalita subacută a copilului ; boala lui Van Bogaert-Dawson.**

Este o afecțiune de o gravitate excepțională, care este mai frecventă la copil, cu etiologie necunoscută, ce se caracterizează printr-o inflamație generalizată a encefalului și a măduvii spinării. Se manifestă clinic prin tulburări psihice (agitație, stupoare, comă), cefalee, simptome piramidale, hiperkinezie, rigiditate musculară și fenomene bulbare. Boala are o evoluție rapidă și este totdeauna fatală.

1. Feighin M. : *Lexicon de simptome și sindroame.* Edit. Medicală, Buc. 1967.
2. Hoff H. : *Schweiz Arch. Neurol. Psych.*, 1953, 71, 1–2.
3. Wilson S. A. K. : *Neurology*, 2nd ed. Williams and Wilkins, 1955.

PETZETAKIS (boala lui) : **limforeticuloza benignă prin mușcătură de pisică ; febra zgîrieturii de pisică ; febra ghearelor de pisică ; limfadenita virală benignă ; boala lui Mollaret (vezi) ; boala lui Debré (vezi).**

PEUTZ-JEGHERS (sindromul lui) (1921—1944) : **polipoza intestinală cu lentigo și pete melanice ale pielii.**

Scanned with OKEN Scanner

Este o afecțiune descrisă prima dată de Peutz în 1921. Se caracterizează prin asocierea unei lentiginoze cutaneo-mucoase peribucale cu o polipoză digestivă. Sindromul comportă o triadă caracteristică. Astfel, se remarcă o lentiginoză periorificială, manifestată prin macule de 2—3 cm diametru, de coloraţie închisă, formînd o „myriade d'eclo-bossures" pe regiunea peribucală, buze şi mucoasa bucală, mai rar la nivelul tegumentelor mîinilor, a plantelor şi a corneei. Acestea apar în primii ani ai vieţii şi se atenuează cu vîrsta. Histologic, este vorba de macule supraîncărcate cu melanină a celulelor stratului bazal şi uneori, a stratului granulos. Alt grup de simptome caracteristice este format de existenţa unor polipi de diferite mărimi, de consistenţă foarte suplă şi hipersecretanţi situaţi la nivelul intestinului subţire, colon, stomac, duoden, apendice. Transmisia ereditară ce se efectuează după modul dominant autosomic constituie a treia caracteristică a sindromului de mai sus. Evoluţia se face în raport cu existenţa complicaţiilor determinate de polipii digestivi: hemoragii masive, anemii hipocrome, accidente ocluzive şi degenerarea polipului. Tratamentul este simptomatic şi cînd este posibil, chirurgical.

1. Burlats J.: *Le syndrome de Peutz-Jeghers-Touraine.* Thèse. Lyon, 1963.
2. Fenton J. W., Shackelford G. D.: *Radiology,* 1972, 103, 3, 595.
3. Godard J. E. şi colab.: *Am. J. Roentgenol.,* 1971, 113, 2, 316.
4. Menage F.: *Le syndrome de Peutz-Jeghers-Touraine.* Thèse Méd. Paris, 1963.
5. Peutz L. A.: *Nederl. Maandschr. V. Geneesk.,* 1921, 10, 134–146.
6. Venzoni M.: *Chirurgia,* 1955, 10.

PEYRONIE DE LA (boala lui) (1743): **induraţia plastică a penisului.**

Descrisă în 1743 de François de la Peyronie (chirurg ordinar al lui Ludovic al XIV-lea), induraţia plastică a corpilor cavernoşi rezultă dintr-o infiltraţie scleroasă discontinuă a albugineei (învelişul) corpilor cavernoşi. Suprimarea locală a elasticităţii învelişurilor în timpul erecţiei an-

Scanned with OKEN Scanner

trenează o deviație a verjei, jenînd coitusul și adesea ejacularea. Etiologia este necunoscută ca și a bolii lui Dupuytren, cu care se asociază în 10—50% din cazuri. Tratamentul este descurajator; el constă din aplicare de ultrasunete, cortizon, radioterapie și mai ales, psihoterapie.

1. Franck J. N., Scott W. W.: *J. Urol.* (Baltimore), 1971, 106,, 6, 883–887.
2. Martin C. L., Martin X.: *The Am. J. Roentg., Rad. Therap. Nuclear Med.*, 1972, 114, 3, 492.
3. Meyer J.: *Conc. Méd.*, 1968, 90, 1803.

PFANNENSTIEL (sindromul lui) (1908): **icterul grav familial.**

Este una din cele 3 forme de eritroblastoză foetală, maladie hemolitică determinată de unele tulburări în mecanismul de transmisie al factorului Rh. Boala are caracter congenital. Se întîlnește la nou-născuți, îndeosebi la prematuri. Vernix caseosa și lichidul amniotic sînt colorate în galben. Icterul apare imediat după naștere, mai întîi la față și apoi pe tot corpul, căpătînd treptat o tentă brună. Copilul de obicei supraviețuiește, deși icterul se întovărășește de anemie importantă și diateză hemoragică. Se observă frecvent splenoși hepatomegalie. Timpul de sîngerare este uneori prelungit. Din cauza iritațiilor produse la nivelul sistemului nervos central se observă mioclonii și convulsii. La copiii care supraviețuiesc, icterul dispare în cîteva zile sau săptămîni.

1. Dacie J. V.: *Amer. J. Med.*, 1955, 18, 810.
2. Dameshek W.: *Amer. J. Med.*, 1955, 18, 315.
3. Dameshek W.: *Hemolytic Syndromes.* New York, 1952.
4. Gasser C.: *Die haemolitischen Syndrome im Kindesalter.* G. Thieme. Stuttgart, 1951.
5. Wolff J.: *Erg. inn. Med.*, 1941, 60, 72.

PFAUNDLER-HURLER (boala lui): **gargoilism; disostoza multiplă; lipocondrodistrofia lui Pfaundler.**

Este o disostoză encondrală metafizară, în care, pe lîngă osificarea encondrală este tulburată și cea periostală. Copiii atinși de această malformație prezintă craniul mare, grosolan, de multe ori

Scanned with OKEN Scanner

deformat, cu baza scurtată, fața lată, nas în șa, trăsături grosolane, buze groase, capul diform și cifoza coloanei lombare inferioare. Denumirea bolii de gargoilism derivă și de la acest aspect grotesc, care amintește figurile fantastice scuipătoare de apă de pe catedralele gotice. Coastele, îndeosebi cele inferioare, sînt mult dilatate, îmbrăcînd aspectul de vîsle. Din punct de vedere biochimic, se constată o tulburare a metabolismului glico-proteinelor și a substanțelor lipoidice. Astfel, în creier se găsește o creștere remarcabilă de ganglioside. În ficatul și splina acestor bolnavi, care de obicei sînt mărite, se află depozitate heparina, un mucopolizaharid. Aceste depuneri determină la copii o deficiență mintală, care poate merge pînă la idioție. Boala lui von Pfaundler-Hurler este o enzimopatie monogenă pleiotropă, uneori de tip ereditar autosomal, alteori de tip recesiv, legat de sex. De obicei, copiii atinși de această afecțiune mor înainte de vîrsta de 10 ani.

1. Duncan G. G.: *Bolile metabolismului.* Editura Medicală Buc. 1967.
2. Durham R.: *Encyclopedia of medical syndromes.* N. Y., 1960.
3. Fanconi G., Wallgren A.: *Manual de pediatrie.* Edit. Medicală Buc., 1965.
4. Gellis S. S., Feingold M.: *Atlas of mental retardation.* U. S. Depart. of Health, Education and Welfare, 1968.

PFEIFFER (boala lui) (1889): **febra ganglionară; angina cu monocite; adenolimfoidita benignă acută; reticulita monocitară Cazal; angina monocitară Schulz; limfocitoza Türck; mononucleoza infecțioasă.**

Este o boală infecțioasă acută, sporadică sau epidemică, caracterizată printr-un sindrom infecțios, angină, poliadenopatie sau splenomegalie, care traduc clinic o atingere generală a țesutului limfatic. Etiologia este probabil virotică, contaminarea fiind aerogenă. Este răspîndită pe tot globul. Perioada de incubare este de 5—15 zile. Vîrsta cea mai frecvent atinsă este între 15—30 ani. Se deosebesc mai multe forme clinice: clasic limfatică, anginoasă și tifoidă. Debutul bolii este ra-

Scanned with OKEN Scanner

pid și progresiv prin grețuri, cefalee, hipertermie și disfagie. Adenopatiile apar de obicei 1—2 zile după debut, rareori după o săptămînă. Tabloul clinic este variat. Cele mai constante simptome sînt: febra neregulată, adenopatia generalizată nesupurată, angina, splenomegalia și afectarea ficatului. În sînge caracteristice sînt leucocitoza cu predominanța elementelor mononucleate și a limfocitelor atipice. Pentru diagnostic, importanță are reacția Paul-Bunnel-Hăngănuțiu. Prognostic favorabil. Tratamentul este simptomatic, administrare de antibiotice și corticosteroizi. Convalescența este îndelungată.

1. Bender C. E.: *J.A.M.A.*, 1962, 182, 954.
2. Davidsohn I., Lee C. L.: *Med. Clin. North Amer.*, 1962, 46, 225.
3. Hoagland R. J.: *Am. J. Med.*, 1952, 13, 158.

PFISTER-BRILL (boala lui): **limfoblastomul malign; limfomul gigantofolicular; hiperplazia cu foliculi giganți; boala lui Brill-Symers (vezi).**

PHALEN-KENDRICK (sindromul lui) (1957): **sindromul canalului carpian.**

Este un sindrom chirurgical, determinat de o compresiune a nervului median în canalul carpian contra ligamentului inelar anterior al carpului. Se știe că sub denumirea de canal sau tunel carpian se înțelege spațiul situat între retinaculul flexorilor încheieturii mîinii și oasele carpiene, prin care trec tendoanele flexorilor lungi ai degetelor, tendonul flexorului lung al policelui și nervul median. Compresiunea pe nervul median este produsă de edemul tecii sinoviale a flexorilor. Tratamentul este antiinflamator și chirurgical.

1. Fevre M.: *Chirurgie infantile et orthopédie.* Flammarion, Paris, 1967.
2. Hegglin R.: *Diagnosticul diferențial al bolilor interne.* Edit. Medicală, București, 1969.
3. Nestor R.: *Diagnosticul bolilor reumatismale.* Edit. Medicală, Buc. 1972.
4. Priboianu M., Anastasescu G., Ionescu Th.: *Artropatiile în practica medicală.* Edit. Medicală Buc., 1967.

Scanned with OKEN Scanner

PHILIPPS (sindromul lui) (1886): pseudohermafroditismul infantil.

Este o boală congenitală şi familială endocrină, determinată de hipertrofia cerebriformă a glandei suprarenale, fiind încadrată în grupul sindroamelor genito-suprarenale congenitale. Pseudohermafroditismul se caracterizează prin prezenţa gonadelor de un sex, însă la acestea se asociază unele anomalii ale organelor genitale externe, care împiedică stabilirea sexului unui individ pe baza examinării externe. Pseudohermafrodiţii masculini sînt acei indivizi care posedă testiculi, în timp ce pseudohermafrodiţii feminini posedă ovare. Clasificarea în pseudohermafroditism masculin şi feminin este întru totul independentă de natura organelor genitale externe. Determinarea finală a sexului cere o examinare histologică a biopsiei pielei spre a se căuta cromatina sexuală, care este caracteristică la femei, sau prin inspecţie chirurgicală a organelor din pelvis. Sindromul lui Philipps asociază un pseudohermafroditism feminin cu o hiperplazie corticosuprarenală. Cînd hiperplazia corticosuprarenală se produce tardiv în perioada fetală, se poate întîlni la femeie virilizare, iar la bărbat, o macrogenitosomie precoce. La femeie, pseudohermafroditismul se traduce prin hipertrofia clitorisului, hipertrofia marilor buze, apariţia precoce a perilor pubieni, acnee şi voce joasă. Nu apare o dezvoltare mamară la pubertate şi nici menstruaţie. La pubertate, ambiguitatea sexuală se accentuează şi la maturitate, atît psihic cît şi sexual, femeia capătă un caracter masculin; altele se comportă ca şi femeile normale.

1. Glynn E. E.: *Quart J. Med.*, 1912, 5, 157.
2. Krabbe K. H.: *New York State J. Med.*, 1921, 114, 4.
3. Scabell A.: *Deutsche Zschr. Chir.*, 1925, 185, 1.
4. Schmidt H.: *Virchow Arch. Path. Anat.*, 1924, 25, 8.
5. Soffer L.: *Diseases of the endocrine glands.* Lea and Febiger, 1951.

PICK (sindromul lui) (1896): simfiza pericardică; pericardita caloasă; mediastino-pericardita cronică cu pseudociroză hepatică şi ascită.

Scanned with OKEN Scanner

Pericardita constrictivă se datorește, fie simfizei și fibrozei sacului pericardic, care împiedică umplerea diastolică a cordului, fie unei pericardite adesive sau mediastino-pericardite, care, de obicei, nu tulbură dinamica cardiacă. Afecțiune mai frecventă la bărbat, ea se pare că este de etiologie necunoscută sau tuberculoasă. Rareori survine după o pericardită acută benignă sau purulentă sau după un hemopericard. Simptomatologia clinică este caracterizată prin dispnee, distensie abdominală, edeme, cianoză, infantilism, prin hepatomegalie, puls mic și cîteodată puls paradoxal, diferite sufluri nespecifice. Radiologic, se pun în evidență placarde calcifiate, mai ales în OAD. Pe electrocardiogramă se observă voltaj redus în toate derivațiile, aplatizarea și inversiunea undei T. Tratamentul este chirurgical. Prognosticul relativ favorabil.

1. Beretta A.: *Malattie dell'apparato circulatorio.* Minerva Medica Torino, 1958, p. 948.
2. Paul O., Castleman B., White P. D.: *Chronic constrictive pericarditis.* Am. J. Med. Sci., 1948, 216, 361.
3. Pick F.: *Ztschr. Klin. Med.*, 1896, vol. 29, 336.

PICK (boală) (1901): **retinita cașecticilor.**

Este o afecțiune oculară ce se caracterizează printr-o inflamație a retinei, manifestată clinic prin hemoragii, exsudate și uneori, printr-o figură stelată în jurul petei galbene. Se observă mai frecvent la bolnavii anemici, în cloroza tinerelor fete, la bolnavii cașectici și la cei canceroși. Se admite că afecțiunea s-ar datori anemiei sau acțiunii asupra retinei a unui agent toxic, Prognosticul este sever și depinde de evoluția afecțiunii care determină această retinopatie.

1. David M., Chiriceanu M.: *Oftalmologia în practica medicală.* Edit. Medicală, Buc., 1964.
2. Ravault P. M.: *Syndromes en ophtalmologie.* Ed. Doin-Doren, Paris, 1970.
3. Saraux H., Biais B.: *Précis d'ophtalmologie.* Ed. Masson C-ie. 1969.
4. Pușcariu E., Nițulescu J.: *Brit. J. Ophtalm.*, 1931, 15, 697.

Scanned with OKEN Scanner

PICK (boala lui) (1898): atrofia cerebrală progresivă; demența Pick.

Este o afecțiune psihică, care debutează după vîrsta de 50 ani prin tulburări de memorie și de vorbire. Se caracterizează clinic printr-o demență globală și progresivă cu elemente agnozo-apraxice, afazie amnestică și senzorială, palilalie, slăbirea tonusului muscular. Se datorește unei atrofii cerebrale corticale mari, localizate la nivelul lobilor frontali, temporali și parietali. În perioadele tardive ale bolii, apare o labilitate excesivă, locvoree, dispoziție euforică sau, din contra, o scădere a impulsivității motorii, mutism și apatie. Trebuie să se facă diagnosticul diferențial între boala lui Pick, debilitate mintală senilă și boala lui Alzheimer.

1. Dagore J.: *Rev. Prat.*, 1962, 12, 5.
2. Geisler W. P., Jousse A. T.: *Canad. M.A.J.*, 1963, 88, 189.
3. Hollenhorst J.: *Trans. Amer. Ac. Ophtal. Otorinolaryng.*, 1962, 66, 166.
4. Ivers R. R., Goldstein N. P.: *Proc. Staff. Meet. Mayo Clin.*, 1963, 38, 457.
5. Schefer W. F.: *Jurn. Nevropat. Psihiatrii „S. S. Korsakow"*, 1973, 7, 1059.

PICK (boală): febra de trei zile; febra pappataci; boala lui Pym.

Este o boală transmisiblă, cu virus din grupul ARBOR C, benignă, caracterizată prin febră, cefalee, conjunctivită și leucopenie. Este o boală tropicală sau subtropicală, care se observă în zonele infestate de *phlebotomus pappatasi*, din zona bazinului mediteranean și Asia Mică. Boala este mai frecventă în timpul verii. Perioada de inoculare durează 1—6 zile. Boala debutează brusc, în plină sănătate, prin crampe și dureri musculare, dureri articulare, cefalee intensă și senzația de arsură în ochi. Febra durează 4—6 zile. Se poate observa un eritem în jurul gîtului, pe torace și chiar pe față. Se mai poate observa, de asemenea, o conjunctivită, dureri oculare și meningită. Boala are prognostic benign. Convalescența este îndelungată și se întovărășește de o astenie foarte accentuată. Nu are tratament. Se administrează numai medicație simptomatică.

Scanned with OKEN Scanner

1. Grist N. R. : *Diagnostic Methods in Clinical Virology.*, Davis, 1966.
2. Rivers T. M., Horsfall F. L. : *Viral and Rickettsial Infections of Man.* ed. 3rd., Lippincott, 1959.
3. Top F. H. : *Communicable and infectious diseases.* ed. 5-a Mosby, 1964.

PICK-HERXHEIMER (boala lui) (1894—1903) : **acrodermatita cronică atrofiantă ; eritromelalia.**

Este o dermatoză ce se întîlnește mai frecvent în Europa Centrală. Boala are predilecție de localizare la picioare și mîini, extinzîndu-se ulterior și în alte regiuni (genunchi, coate, pretibial etc.). Prima manifestare o constituie un eritem difuz, roș-violaceu, care poate căpăta caracterul unui eritem de stază sau o eritrocianoză. Mai tîrziu, acesta devine permanent în toate regiunile membrelor. Înainte de instituirea atrofiei se remarcă în zonele afectate apariția unei infiltrații păstoase. Evoluția bolii este cronică, făcîndu-se în pusee ; boala este incurabilă. Etiologia ei este neprecizată ; se crede că s-ar datori fie unei tulburări endocriniene, fie unui virus necunoscut încă.

1. Atlan P. : *Le génie médical*, 1970, 267.
2. Carteaud A. : *Le génie médical.*, 1970, 267. 25.
3. Degos R., Lortat-Jacob E. : *La dermatologie.* Maloine, Paris, 1956.
4. Miziniak J. : *Pol. Tyg. Lek.*, 1957, 756.

PICKWICK (sindromul lui) (1956) : **insuficiența cardio-respiratorie a obezilor.**

Este o afecțiune, caracterizată clinic prin triada : obezitate, hipersomnolență și hipoventilație alveolară. Se datorește unei obezități marcate ce mărește travaliul mușchilor ventilatori, ducînd cu timpul la o hipoventilație alveolară. Aceasta din urmă antrenează la rîndul său o mărire a presiunii pulmonare și o supraîncărcare a cordului drept. Se manifestă clinic prin obezitate pronunțată, cianoză moderată, respirație superficială și cîteodată periodică, amintind de respirația lui Cheyne-Stokes, perioade de somnolență prin retenție de bioxid de carbon și semne de insuficiență cardiacă dreaptă (edeme, hepatomegalie, etc.). Tratamentul este acela al obezității și al insuficienței cardiace.

Scanned with OKEN Scanner

1. Akoun G., Schwartz B. A., Farge B., Engel M., Vannier R., Brocard H.: *Presse méd.*, 1970, 78, 52, 2333.
2. Burwell C. S. și colab.: *Am. J. Med.*, 1956, 21, 811.
3. Gorlin R.: *J.A.M.A.*, 1962, 179, 441.
4. Maher J. F., Schreiner G. E.: *Am. Int. Med.*, 1965, 62, 15.
5. Wein A. M. și colab.: *Klin. Mediț.* (Moscva), 1972, 50, 1, 55–62.

PIE (sindromul lui): **infiltratul pulmonar cu eosinofile.**

Este un sindrom clinic relativ rar, ce se caracterizează prin infiltrate pulmonare multiple migratorii, eosinofilie în sîngele periferic, febră, tuse fără expectorație, stare generală alterată. Se crede că această afecțiune este răspunsul alergic la unele alergene parazitare (fasciola hepatică, entamoeba histolitica, trichuris etc.), infecții bacteriene și micotice (tuberculoză, bruceloză, coccidiomicoză) și unele boli de colagen. Prognosticul și tratamentul bolii sînt acelea ale afecțiunii de bază.

1. Divertie M. B., Olsen A. M.: *Dis. Chest.*, 1960, 37, 340.
2. Hinshaw H. C., Garland L. H.: *Diseases of the chest.*, ed. II, Saunders, 1963.
3. Reeder W. H., Goodrich B. E.: *Ann. Int. Med.*, 1952, 36, 1217.

PIERRE-MARIE (boala lui): **osteo-artropatia hipertrofiantă pneumică; boala lui Marie-Strümpell; boala lui Bamberger-Marie; osteita diafizelor; periostoza acromegalică.**

Este o creștere exagerată a scheletului mîinilor și picioarelor care se observă în unele pneumopatii cronice. Boala este mai frecventă la bărbat. În cele mai multe cazuri, boala apare secundar unei tumori benigne sau maligne, a pulmonului sau mediastinului, în cursul unei cardiopatii cronice, endocardită lentă sau vicii congenitale. Se citează de asemenea apariția bolii și în unele afecțiuni digestive (ciroză, colite, enterite). Tabloul clinic este dominat de un hipocratism digital, incurbarea unghiei, hipertrofia părților moi și a tecilor osoase. Hipertrofia interesează mai ales

Scanned with OKEN Scanner

mîna și pumnul. Deseori se observă la picioare o dilatare analoagă cu aceea de la mîini. Deformațiile de mai sus ale mîinilor și picioarelor au o evoluție progresivă, se întovărășesc de dureri și în stadiul final, produc insuficiență funcțională. Tratamentul este simptomatic și adecvat afecțiunii care a determinat apariția acestei boli.

1. Ashford M. : *The Musculoskeletal System.* New York, 1952.
2. Hinshaw H. C., Garland L. H. : *Diseases of the chest.* ed. II-a Saunders, 1963.
3. Rubin E. H., Rubin M. : *Thoracic Diseases : Emphasizing Cardiopulmonary Relationship.* Saunders, 1961.

PIERRE-ROBIN (sindromul lui) : **asfixia cu cianoză continuă sau intermitentă.**

Este un sindrom clinic, caracterizat printr-o asfixie cu cianoză continuă sau intermitentă, care se datorește unei retrognații sau unei glosoptoze. La acestea se poate adăuga și o diviziune palatină fără participare labială. De etiologie necunoscută, boala s-ar datori unei hipotonii fiziologice a nou-născutului. Tratamentul postural, glosopexia și un tractor mandibular cu dublă broșă sînt mijloace paliative de tratament.

1. Dechaume M. : *Précis de stomatologie.* Edit. Masson C-ie, 1966, Paris.
2. Fanconi G., Wallgren A. : *Manual de pediatrie.* Editura Medicală Buc. 1965.
3. Gorlin R. J. : *Some facial syndromes. Birth defects.* Original Articles Series, 1969, 5, 2, 65–76.

PIERRET-ROUGIER (sindromul lui) : **psihoza tabetică cu aspect paranoid sau hipomaniac.**

Este o manifestare psihopatică cu aspect paranoid sau hipomaniacal, ce apare în cursul unei evoluții a tabesului dorsal. Psihoza respectivă se bazează pe un delir alimentat de tulburările senzitivo-senzoriale, specifice din tabesul dorsal. După cum se știe, în această afecțiune există o leziune cronică progresivă a cordoanelor posterioare ale măduvei și a ganglionilor senzitivi posteriori și a rădăcinilor nervoase posterioare. Simptomele și semnele obiective arată o scădere a sensibilității proprioceptive și a vibrațiilor lor, cu semnul Ar-

Scanned with OKEN Scanner

gyll-Robertson, abolirea reacțiilor pupilare la lumină, cu conservarea reacțiilor de acomodare, hipotonie și hiporeflexie. Pe lîngă aceste simptome, apar și tulburările psihice, mai sus amintite, care complică atît tabloul clinic cît și tratamentul specific al bolii.

1. Fiumara N. J.: *New England J. Med.*, 1964, 270, 1185.
2. Kampmeier R. H.: *M. Clin. North America*, 1964, 48, 667.
3. Slatkin M. H.: *M. Clin. North America*, 1965, 49, 832.
4. Thomas E. W.: *M. Clin. North America*, 1964, 48, 699.
5. Pelicier Y.: *Guide psychiatrique pour le praticien*. Masson C-ie, 1970.

PIERSON (boală) (1929): **osteocondrita pubiană.**

Este un proces osteocondritic ce interesează epifiza oaselor pubiene. La baza acestei afecțiuni se află o epifizită de creștere, determinată de o necroză subcartilaginoasă aseptică a osului pubis. Se manifestă clinic prin dureri în regiunea pubiană. Evoluția este favorabilă. Tratamentul este chirurgical și ortopedic.

1. Fevre M.: *Chirurgie infantile et orthopédie*. Flammarion, Paris, 1967.
2. Ombredanne L.: *Précis de chirurgie infantile*. Masson C-ie, 1949.
3. Forgue E.: *Précis de pathologie externe*. Masson C-ie, 1939.
4. Rădulescu A.: *Ortopedie chirurgicală*. București, 1939.

PIECHINI (sindromul lui): **inflamația seroaselor din cursul tripanosomiazei.**

Este un sindrom clinic, ce se întîlnește în cursul evoluției tripanosomiazei și care constă din inflamarea seroaselor (chiar și a meningelor), a tecii lui Schwann și a membranelor sinoviale. Acest sindrom apare în tripanosomiază (boala somnului) rodesiană, după cîteva săptămîni de la debutul afecțiunii, în timp ce în tripanosomiaza gambiană, după luni sau chiar ani de la debut. Se manifestă clinic, în afară de inflamații reversibile ale seroaselor, prin simptome importante neurologice.

Scanned with OKEN Scanner

Cele mai precoce sînt apatia, cefaleea, tulburările personalității, tremurături, tulburări de vorbire și de mers, somnolența și anorexia. Bolnavul se emaciază foarte mult, iar la sfîrșitul evoluției intră în comă și moare.

1. Duggan A. J.: *J. Trop. Med.*, 1959, 62, 268.
2. Feighin M.: *Lexicon de simptome și sindroame*, Edit. Medicală Buc. 1965.
3. Morris K. R.: *Discovery*, 1965, 26, 22.
4. Robertson H. H.: *Tr. Roy. Soc. Trop. Med. and Hyg.*, 1963, 57, 176.

PIETRANTONI (sindromul lui) (1948): **nevralgia trigemenului din cursul tumorilor sinusurilor etmoidale sau maxilare.**

Este un sindrom clinic, caracterizat prin nevralgia nervului trigemen și prin anestezia sau hipoanestezia unor zone cutanate sau mucoase limitate. Tulburările depind de leziunile, de obicei tumorale, care determină apariția acestui sindrom. Astfel în nevralgiile de trigemen, produse de tumorile fundusului sinusului maxilar, se observă tulburări în regiunea apofizei alveolare superioare și a vestibulului cavității bucale; cînd tumoarea este situată în partea superioară a sinusului maxilar, apar dureri în regiunea pleoapelor, buzei superioare și a obrajilor; în tumorile etmoidale, anterioare sau posterioare, nevralgia se exteriorizează în treimea superioară a nasului, regiunea osului temporal, a procesului zigomatic și în conductul auditiv extern; în fine, cînd tumoarea este situată pe peretele latero-posterior al sinusului maxilar, se produc dureri la nivelul obrazului, buzei superioare, oaselor malare etc. Sindromul se produce în urma compresiunii pe care tumora o exercită asupra filetelor nervoase respective. Tratamentul este chirurgical și roentgenterapic.

1. Boies L. R.: *Fundamentals of Otolaryngology*. 3rd ed. Saunders, 1959.
2. Coates G. M., Schenck H. P., Miller M.: *Otolaryngology*. Prior, 1960.
3. Pietrantoni L.: *Arch. Ital. Otolaring.*, 1948, vol. 59, 105.

PINKUS (sindromul lui): **alopecia mucinoasă sau mucinoza foliculară; mucofaneroza intrafoliculară și seboglanadulară a lui Braun-Falco (vezi).**

Scanned with OKEN Scanner

PINKUS (boala lui) (1956): **porom ecrine.**

Este o tumoră benignă, care se manifestă clinic printr-o formație tumorală asemănătoare unei veruce seboreice, sau unui epiteliom basocelular. Această tumoare, de mărimea unui bob de fasole, cu diametre între 2—12 mm, situată de obicei plantar, este de consistență dură, nedureroasă, bine delimitată de țesuturile înconjurătoare. Originea acestei tumorete se găsește la nivelul canalelor excretoare ale glandelor sudoripare, deoarece se găsesc la examenul histopatologic numeroase celule de acest tip. Evoluția este benignă.

1. Degos R., Lortat-Jacob E.: *La dermatologie.* Maloine, 1956.
2. Pinkus F., Rugni J. R., Goldman P.: *Arch. Dermat.*, 1956, 74, 511.
3. Rook A., Wilkinson D. S., Ebling F. J. G.: *Textbook of dermatology.* Blackwell, Oxford, 1968.

PINKUS (boală): **tumorile fibroepiteliale; fibroza subepidermică Michelson.**

Este o formă rară de epiteliom basocelular, asemănătoare din punct de vedere clinic cu veruca seboreică. Se localizează de predilecție pe față, trunchi. Este o stare precanceroasă; boala are o evoluție extrem de lentă. Unii autori cred că tumorile fibroepiteliale ale lui Pinkus n-ar fi decît o varietate de noduli fibroși Michelson.

1. Feighin M.: *Lexicon de simptome și sindroame.* Edit. Medicală Buc. 1967.
2. Pillsbury D. M., Shelley W. B., Kligman A. M.: *A manual of coutaneous medicine.* W. B. Saunders, 1961.
3. Sutton R. L. Jr.: *Diseases of the skin.* ed. XI. Mosby, 1956.

PINKUS (boală): **lichen nitidus.**

Este o dermatoză, caracterizată clinic printr-o erupție constituită din mici și numeroase papule strălucitoare, de culoare roz, rotunde și pruriginoase, situate la nivelul tegumentelor de pe trunchi și membre. Afecțiunea seamănă la prima vedere cu lichenul plan. Examenul histopatologic pune în evidență un infiltrat tuberculinic, cu celule gigante situate în dermul superficial. Evoluția este lentă și benignă.

Scanned with OKEN Scanner

1. Andrews G. C., Domonkos A.: *Diseases of the skin.* ed. V-a Saunders, 1963.
2. Hombourger P.: *Nomenclature des maladies et opérations à noms propres.* Ed. Lab. Delalande-Courbevoie, 1963.
3. Rook A., Wilkinson D. S., Ebling F. J. G.: *A manual of dermatology.* Blackwell, Oxford, 1968.

PINOCCHIO (sindrom): **leziunile de sclerodermie din fenilketonurie.**

Sindromul din fenilketonurie se datorește unei anomalii determinată de blocajul metabolismului fenilalaninei, care nu poate fi transformată în tirozină. Acest sindrom se caracterizează din punct de vedere clinic prin existența unei oligofrenii (fenilpiruvice), eliminare de acid fenilpiruvic în urină și printr-o sclerodermie specifică. Sclerodermia ce întovărășește această anomalie metabolică se caracterizează printr-o îngroșare și o induratie a țesutului subcutanat, care începe la nivelul feței dorsale a mîinilor și a brațelor, și care, se extinde ulterior la față și torace. Fața devine rigidă și inexpresivă, iar gura, întredeschisă. Pielea nu permite plicaturarea normală, este netedă, strălucitoare și atrofică.

1. Duncan G. G.: *Bolile metabolismului.* Edit. Medicală București, 1967.
2. Lebioda J., Nowinska-Lebioda H.: *Przegl. Dermat.* 1973, 60, 49–56.
3. Stanbury J. B., Wyngaarden J. B., Friederickson D. S.: *The metabolic basis of inherited disease.* McGraw-Hill, N. Y., 1960.

PINTO (boală): **Carate; Pinta; mal del Pinto.**

Este o boală cronică endemică infecțioasă, caracterizată prin leziuni cutanate papuloase discromice, care, ulterior, se depigmentează. Boala este cauzată de *spirocheta carateum* și *spirocheta herrejoni.* Este endemică în America Centrală și în regiunile tropicale din America de Sud. Leziunile histologice sînt localizate la piele și ganglionii limfatici. Se manifestă printr-o îngroșare epidermică și o infiltrație densă de limfocite și celulele plasmatice ale dermului. Se produc tulburări ale cromatoforilor, ceea ce explică variațiile de pigmentare. Leziunile histologice

Scanned with OKEN Scanner

încep cu papule care, ulterior, parcurg diferite etape pînă la stadiul de hiperkeratoza palmelor și picioarelor.

1. Ash J. E., Spitz S. : *Pathology of Tropical Disease.* Saunders Comp. 1945.
2. Bormann F., Kortenhaus F., Schmidt-Dannert H. : *Taschenbuch der Hygiene und Krankheiten in den tropischen Ländern.* Barth-Leipzig, 1943.
3. Fox A. : *Arch. Dermat. and Syph.*, 1949, 59, 127.
4. Pullen R. : *Communicable Diseases.* Lea and Febiger, 1950.

PIPER (sindromul lui) (1954) : **malformație care asociază astigmatism, bronșiectazie și unghii în formă de sticlă de ceasornic.**

Este un sindrom clinic congenital, determinat probabil de tulburări trofice de origine enzimomoleculară, care asociază un defect vizual (astigmatism) cu o bronșiectazie și o deformare a unghiilor în formă de sticlă de ceasornic. Din punct de vedere clinic, sindromul prezintă tulburările specifice ale celor trei grupe de malformații amintite.

1. Leiber B., Olbrich G. : *Die klinischen Syndrome.* Urban-Schwartzenberg, 1966.
2. Piper A. : *Klin. Monatsbl. Augenheilk.*, 1954, 124, 188.
3. Ravault P. M. : *Syndromes en ophtalmologie.* Doin-Doren, Paris, 1970.
4. Touraine A. : *L'hérédité en médecine.* Masson, Paris, 1955.

PIRINGER-KUCHINKA (sindrom) : **limfadenita cervicală subacută ; limfadenita nuchală.**

Sindromul Piringer-Kuchinka este o limfadenită cervicală sau nuchală subacută, ce apare de obicei în toxoplasmoză. Adenopatiile ce întovărășesc această limfangită au tendința la ramolire sau la retrocedare. Cînd acest fenomen nu are loc, trebuie de avut în vedere și posibilitatea apariției unui limfosarcom.

1. Fanconi G., Wallgren A. : *Manual de pediatrie.* Edit. Medicală, Buc. 1965.
2. Hegglin R. : *Diagnosticul diferențial al bolilor interne.* Edit. Med. Buc.

Scanned with OKEN Scanner

3. Remington J. S. și colab. : *New England J. Med.*, 1960, 262, 237–241.
4. Walton B. C., Benchoff B. M., Brooks W. H. : *Am. J. Trop. Med.*, 1966, 15, 149.

PLAUT-VINCENTI (boală) (1894-1896) : **angina ulcero-membranoasă ; angina fuso-spirilară ; angina necrotică.**

Este o formă clinică de angină, determinată de o infecție cu spirochete și bacili fuziformi, care determină o inflamație gri-albicioasă murdară și ulcerații. Boala se manifestă prin cefalee, febră ușoară, leucocitoză cu limfo-monocitoză relativă. Vîrsta de predilecție este de 2—3 decenii ; boala poate surveni chiar la copii mici și la sugari. Ea atinge, de obicei, o singură amigdală. Pe amigdala bolnavă apare cel mai adesea o ulcerație în care pot fi găsite în cultură flora fuso-spirilară și treponema Vincenti. Prognosticul este bun în cazul cînd angina nu constituie punctul de plecare pentru o stomatită ulceroasă severă. Boala se vindecă după 1—2 săptămîni.

1. Dutz H. : *Diagnose und Differentialdiagnose innerer Krankheiten.* Leipzig, 1969, Teil II, p. 596.
2. Fanconi G., Wallgren A. : *Manual de pediatrie.* Edit. Medicală Buc., 1969.
3. Fattorusso V., Ritter O. : *Vademecum clinique.* Masson C-ie, 1963.
4. Vincent H. : *Deutsch. Med. Wschr.*, 1905, 28.

PLUMMER (boală) : **adenomul toxic tiroidian.**

Fie că apare de la început sau că el reprezintă secundar o tiroidă basedoviată, adenomul toxic se caracterizează prin apariția unor numeroase semne tireotoxice periferice și prin absența obișnuită a exoftalmiei. Influența lui asupra cordului este foarte importantă. Tratamentul adenomului toxic tiroidian se face chirurgical sau prin administrare de radioiod. Tratamentul chirurgical este contraindicat numai atunci cînd bolnavii au o stare generală gravă sau sînt prea bătrîni.

1. Savoie J. C. : *Path. Biol.*, 1961, 9, 2321.
2. Savoie J. C., Gilbert-Dreyfus, Sabaoun J., Jungers P. : *Actualités endocrinologiques.* Paris. Expans. Scient. Franc., 1963, p. 51.

Scanned with OKEN Scanner

3. Skillern P. G., McCullagh E. P., Clamen M.: *Arch. Int. Med.*, 1962, 110, 888.

PLUMMER-VINSON (sindromul lui) (1922): **anemia disfagică a lui Chevallier; boala lui Paterson-Brown-Kelly; sindromul Waldenström-Kyelberg.**

Este o afecțiune ce se observă mai frecvent la femeile din jurul vîrstei de 40—60 ani, mai ales la menopauză, caracterizîndu-se clinic și biologic prin disfagie, glosită și anemie. Disfagia împiedică ingestia alimentelor solide iar glosita se aseamănă cu aceea din anemia pernicioasă (Hunter). Deseori se mai observă o stomatită generalizată cu mucoasa netedă, palidă, subțiată și uscată. Atrofia mucoasei se poate extinde și spre farinx. Etiologia bolii este controversată: histerie (Vinson), carență de vitamina B_2 și de fier etc. Tratamentul constă din administrare de fier și complex vitaminic B.

1. Begemann H., Hartwerth H. G.: *Praktische Hämatologie*. G. Thieme, 1961.
2. Chedzko W.: *Pol. Tyg. lek.*, 1946, vol. 28.
3. Dechaume M.: *Précis de stomatologie*. Masson C-ie, 1966, Paris.
4. Hood J., Burns Ch., Hodges R.: *New England J. Med.*, 1950, 282, 20, 1120.

POMPE (boala lui) (1932): **glicogenoza generalizată; glicogenopatia cardiacă; boala Pompe-Bischoff.**

Este o glicogenoză tip II, caracterizată clinic și biochimic printr-o deficiență în alfa-1,4-glucoxidază acidă, o enzimă localizată în lisosomi. Pentru detectarea heterozigoților, se dozează activitatea enzimei în globulele albe. Boala se dezvoltă în copilărie. Se manifestă clinic prin imbecilitate, macroglosie, cianoză intermitentă, dispnee. Se remarcă o mărire excesivă a inimii datorită depunerii de glicogen în miocard. În general, boala duce la moarte în primii 2 ani de viață și aceasta se datorește unei insuficiențe cardiace sau bronhopneumoniei. Boala are caracter ereditar cu transmisie autosomal recesiv.

1. Emerit J.: *Vie médicale*, 1973, 1, 21.
2. Fontaine G.: *Actualités métaboliques en pédiatrie*. Doin, Paris, 1969.
3. Hers H. G.: *Sem. Hôp.* Paris, 1964, 40, 1045.

Scanned with OKEN Scanner

4. Hirschorn K., Nadler H., Waith W., Brown B., Hirschorn R. : *Science*, 1969, 166, 3912, 1632.
5. Pompe J. C. : *Ned. T. Geneesk.*, 1932, 304, 76.
6. Sant'Agnese di P. A., Andersen D. H., Masore H. H. : *Pediatrics*, 1950, 6, 607.

POLLIZZARI (boală) : **anetodermia eritematoasă.**

Este o afecțiune dermatologică, ce se manifestă printr-o urticarie nepruriginoasă. Intră în cadrul bolilor descrise de Jadassohn sub denumirea de anetodermii, afecțiuni caracterizate prin atrofii maculoase idiopatice ale pielii. Se descriu mai multe forme clinice : anetodermia Alexander cu leziuni pemfigoide și atrofie laxă, anetodermia Pollizzari, în care leziunile inițiale au aspectul unor papule ombilicate, nepruriginoase și urmate de atrofie laxă ; forma clasică a lui Thibierge-Jadassohn și forma Schweninger-Buzzi, cu leziuni noi, similare celor din neurofibromatoză.

1. Degos R., Lortat-Jacob E. : *La dermatologie.* Maloine Paris, 1956.
2. Feighin M. : *Lexicon de simptome și sindroame.* Edit. Medicală Buc. 1967.
3. Joulia P., Coulant P. D. : *Arch. Derm. Syph.*, 1944, 238.
4. Rook A., Wilkinson A. D. S., Ebling F. J. G. : *Textbook of dermatology.* Blackwell-Oxford, 1968.

POOS (boală) 1926) : **cataracta zonulară pulverulentă ; cataracta discoidă Smith ; cataracta centrală pulverulentă Vogt ; cataracta Coppock (vezi).**

POLACCO (boala lui) : **granulomul lipofagic al genunchiului.**

Ca și granulomul eosinofil al oaselor, granulomul lipofagic la nivelul genunchiului, cunoscut sub denumirea de boala lui Polacco, face parte din marele grup al dislipoidozelor. Boala se întîlnește mai frecvent la copii (2—10 ani), fiind localizată la nivelul genunchiului. Granulomul este constituit mai întîi din elemente limfo-plasmocitare, apoi, din celule spumoase caracteristice dislipoidozei. Se manifestă clinic prin dureri articulare și tumefiere moale, renitentă și cu tegumentele roșii. Impotență funcțională limitată. Examenul radiologic pune în evidență, ca și în

Scanned with OKEN Scanner

granulomul eosinofil, o imagine clară, bine delimitată chistică neomogenă. Tratamentul constă din radioterapie și imobilizare temporară.

1. Fattorusso V., Ritter O.: *Vademecum clinique.* Masson C-ie, Paris, 1963.

PONCET (boală) (1896): **reumatismul inflamator de origine tuberculoasă.**

Reumatismul inflamator, de origine tuberculoasă, este un proces patologic infecto-alergic care interesează țesutul conjunctiv de la nivelul articulațiilor. Se manifestă clinic printr-o artrită, în general unilaterală, determinată de infecția capsului articular, sau a cartilajului subcondral de bacilul Koch? Existența reumatismului Poncet, necontestată multă vreme, nu mai este astăzi admisă. Agresiuni diferite, printre care și cea tuberculoasă pot da boli cu reactivitate tisulară specială, printre care poliartrita reumatoidă sau boala lui Bouillaud. Se admite în prezent că există artropatii rare de tip reumatismal declanșate de tuberculoză sau agravate de tuberculoză și de osteoartrite tuberculoase.

1. Brav A., Hench S.: *J. Bone Jt. Surg.*, 1934, 32, 839.
2. Coste F.: *Rev. Rhumat.*, 1944, 11, 86–88.
3. Păunescu-Podeanu A., Berinde L., Mănescu N., Marin I., Dancău G., Băltăceanu D.: *Probleme de reumatologie.* Vol. I. Acad. R.P.R., Buc., 1956.
4. Priboianu M., Anastasescu G., Ionescu Th.: *Artropatiile în practica medicală.* Edit. Medicală, Buc., 1967.

PONCET-LERICHE (sindromul lui) (1909): **reumatismul tuberculos dislocant.**

Este o formă de reumatism articular de natură bacilară (reumatismul tuberculos al lui Poncet (vezi), în care procesul patologic determină o dislocare a articulației interesate. Tratamentul este chirurgical, ortopedic și chimioterapic.

1. Coste F.: *Rev. Rhumatisme*, 1944, 11, 86–88.
2. Nestor R.: *Diagnosticul bolilor reumatismale.* Edit. Medicală, Buc. 1972.

Scanned with OKEN Scanner

3. Hombourger P. : *Nomenclature des maladies et opérations à noms propres.* Edit. Lab. Delalande-Courbevoie, 1963.
4. Priboianu M. și colab. : *Artropatiile în practica medicală.* Edit. Medicală, Buc. 1967.

PONCET-SPIEGLER (boală) : **tumoarea sebacee benignă.**

Este o boală, caracterizată clinic prin existența unei tumori sebacee benigne, ce se manifestă simptomatologic sub forma unor endo- sau epitelioame benigne multiple.

1. Hombourger P. : *Nomenclature des maladies et opérations à noms propres.* Edit. Lab. Delalande-Courbevoie, 1963.

POSADA (boala lui) : **coccidiomicoza ; granulomul coccidiodal ; reumatismul de deșert ; boala lui Wernicke-Posada ; San Joaquin Valley Fever (vezi).**

Este o afecțiune produsă de ciuperca *coccidioides immitis,* **ce se întîlnește mai frecvent în Argentina și în nordul Californiei. Se manifestă clinic ca o pneumopatie acută cu simptome funcționale de bronhopneumonie sau pleurită. În același timp se observă și modificări cutanate sub formă de papule și tuberculi, care se ulcerează și se necrozează. Disiminările pot duce la determinări meningeale sau la leziuni granulomatoase în orice organ. Examenul radiologic dă rezultate foarte variabile, de la aspectul de pneumonie, pînă la aspectul de excavație. În forma ușoară, vindecarea survine în cîteva săptămîni. În celelalte forme, mai ales cele complicate (diseminare pericardică, miocardică, meningeală), prognosticul este sever și într-un număr de 1% din cazuri poate duce la moarte. Diagnosticul de precizie se face pe baza testului cutanat (pozitiv) și pe evidențierea endosporilor în spută sau țesuturi. Tratamentul indicat constă din administrare de amfotericină B.**

1. Fiese M. J. : *Coccidiomicosis.* Thomas, 1958.
2. Contant N. F. și colab. : *Manual of Clinical Mycology.* Saunders, 1954.
3. Utz J. P. : *Am. J. Med.,* 1965, 39, 826.
4. Winn W. A. : *M. Clin. North America,* 1963, 47, 1131.

Scanned with OKEN Scanner

POSADAS-WERNICKE (boală): **paracocidioidoza; boala lui Lutz Splender de Almedy (vezi); boala Posada (vezi).**

POPPI (sindromul lui) (1928): **sindromul arterei coroidiene anterioare.**

Este un sindrom Claude Bernard-Horner, la care se adaugă un focar de ramolisment cerebral prin tromboză în partea posterioară a capsulului intern și a corpului lui Luys. Se manifestă clinic prin mioză, strîmtorarea fantei palpebrale, enoftalmie, vasodilatație cutanată și conjunctivală, de partea interesată, ca și hipersecreția glandelor sudoripare, meibomiene, salivare și lacrimale.

1. Baker A. B.: *Clinical Neurology.* 2nd ed. Hoeber, 1962.
2. David M., Chiriceanu M.: *Oftalmologia în practica medicală.* Edit. Medicală Buc., 1964.
3. Escourolle R., Poirier J.: *Manuel élémentaire de neuropathologie.* Masson Paris, 1971.
4. Ravault P. M.: *Syndromes en ophtalmologie.* Edit. Doin-Doren, Paris, 1970.

PORAK-DURANTE (boala lui) (1814): **nanismul micromelic; displazia periostală.**

Este o displazie congenitală neereditară, caracterizată prin fragilitatea oaselor, nanism, craniohidrocefalie cu osteogeneză imperfectă, alterarea stării generale, fenomene care survin la o vîrstă foarte tînără. Uneori se pot observa, de asemenea, fracturi *in utero* **sau în primele luni de viață.**

1. Faure C.: *Maladies osseuses constitutionnelles.* Expans. Scient. Franc. 1966, Paris.
2. Gorlin R. J., Pindborg J. J.: *Syndromes of the head and neck.* McGraw-Hill, N. Y., 1967.
3. Gorlin R. J.: *Some facial syndromes. Birth defects.* Original Articles Series, 1969, 5, 2, 65–76.
4. Touraine A.: *L'hérédité en médecine.* Masson C-ie, Paris, 1955.

POSPISCHILL (boala lui) (1911): **stomatita aftoasă; aftoidul lui Pospischill-Fayrton (vezi).**

POSPISCHILL-FAYRTON (boala lui): **aftoidul lui Pospischill; stomatita aftoasă.**

Scanned with OKEN Scanner

Este o afecțiune ce se întîlnește la copii în bolile infecțioase acute; se manifestă prin debut brusc și evoluție acută. Etiologia stomatitei aftoase este necunoscută (virus, alergie alimentară). Pe buze, pe vîrful și pe marginile limbii, pe mucoasa obrajilor și a palatului apar vezicule asemănătoare veziculelor herpetice. Acestea sînt pline cu un lichid lactescent, deschizîndu-se după 2—3 zile, pentru a forma ulcerații. Acestea evoluează o săptămînă după care se vindecă fără a lăsa urme. Uneori, bolnavii se plîng de dureri gastrice, halenă fetidă și stare generală proastă, ușoară febră. Boala se poate extinde la alte mucoase (conjunctivă, vulvă etc.). Există și forme severe, recidivante. Tratamentul constă din aplicare de novocaină și corticosteroizi.

1. Barile M. F., Graykowski E. A.: *J. District. Columbia Dental Soc.*, 1963, 38, 7–15.
2. Dechaume M.: *Précis de stomatologie.* Masson C-ie, 1969.
3. Jasinska-Sosinka L.: *Czas. stomat.*, 1952, 5, 2, 40.

POTAIN (sindromul lui) (1887): **congestia pleuropulmonară.**

Este un sindrom clinic, care se manifestă printr-o stază sanguină în pulmoni și la nivelul ventriculului drept, în cazurile de îmbolnăvire a stomacului și a căilor biliare. Afecțiunea se însoțește de dureri mari în hipocondrul drept. Se crede că această afecțiune ar fi determinată de un mecanism reflex.

1. Bourgeois P.: *Maladies de l'appareil respiratoire.* Flammarion, Paris, 1965.
2. Brill A. și colab.: *Ftiziologia.* Edit. de Stat, Buc., 1952.
3. Perry K. M. A., Sellors T. H.: *Chest diseases.* Butterwhorthes. London, 1963.

POTEL (boala lui) (1951): **granulomatoza septică infantilă; listerioza umană; meningita cu listeria monocitogenes; boala lui Nyfelot (vezi).**

POTH (boală) (1930—1939): **keratoza lui Poth; keratoacantomul.**

Este o dermatoză cu etiologie neclară, probabil virotică, care se manifestă clinic prin existența

Scanned with OKEN Scanner

unor granulații asemănătoare *molluscum-ului pseudocarcinomatos*. Localizarea lor electivă este la nivelul părților descoperite și expuse la soare sau la căldură. Clinic, se prezintă ca un nodul solitar, de formă sferică, de consistență dură, cu o adîncitură crateiformă, din care proemină o tijă cornoasă. Acest nodul se înconjoară de un burlet. Nodulul crește progresiv timp de 2—4 luni, după care dispare, lăsînd în locul lui o mică cicatrice deprimată. Acești noduli evoluează în pusee succesive. Diagnosticul se pune numai pe baza examenului histologic.

1. Andrews G. C., Domonkos A. : *Diseases of the skin*. ed. V-a, Saunders, 1963.
2. Degos R., Lortat-Jacob E. : *La dermatologie*. Maloine Paris, 1956.
3. Rook A., Wilkinson D. S., Ebling F. J. G. : *Textbook of Dermatology*. Blackwell, Oxford, 1968.
4. Ryll-Nardzewski C., Kudejko J. : *Przegl. Derm. Wener.*, 1958, 5, 531.

POLAND (sindromul lui) (1841) : **sindrom pluriformamativ congenital ; sindactilia Poland.**

Este un sindrom clinic, determinat de un deficit de dezvoltare embrionară la nivelul mai multor mioame. Afecțiunea este congenitală și apare la copilul mic sau chiar la sugar. Se manifestă clinic prin sindactilie unilaterală, sinbrachidactilie, aplazie parțială unilaterală a mușchiului mare pectoral, absența pilozității axilare și aplazia glandei mamare și a mamelonului. Sindromul se aseamănă parțial cu sindromul Bonnevie-Ullbrich sau cu sindromul Apert. Nu are tratament medical ; intervenția chirurgicală poate repara unele tulburări ale afecțiunii.

1. Anger G., Strube G. : *Schweiz. Med. Wschr.*, 1969, 14, 483.
2. Poland A. : *Guy's Hosp. Rep.*, 1841, 6, 191.
3. Popescu O. : *Sindroame în pediatrie*. Edit. Medicală, Buc. 1974.

POTTER (sindromul lui) (1946) : **displazia reno-facială ; sindromul reno-facial Gross.**

Este un sindrom clinic, caracterizat prin agenezia sau aplazia renală bilaterală însoțită de anomalii faciale. Etiologia nu este precizată. Se consideră că anomalia inițială ar fi lipsa lichi-

Scanned with OKEN Scanner

dului amniotic, care ar facilita, în timpul vieții intrauterine, comprimarea fătului și apariția consecutivă a acestor anomalii. Se întîlnește la sugarul de cîteva luni și chiar la nou-născut. Tabloul clinic se caracterizează printr-o agenezie sau o hipoplazie bilaterală renală sau a căilor urinare și anomalii faciale (nas turtit, hipertelorism, micrognatie, implantare joasă a urechilor, șanț sub pleoapele inferioare etc. Nu are tratament. Majoritatea copiilor mor chiar la naștere.

1. Axente A., Iancu Th., Axente I. : *Pediatria* (Buc.), 1969, 1, 23.
2. Popescu O. : *Sindroame în pediatrie.* Editura Medicală Buc. 1974.
3. Potter I. E. : *Amer. J. Obstetrics*, 1946, 51, 885.
4. Walbaum R., Dehaene Ph., Houcke M. : *Ped.* (Lyon), 1971, 6, 649.

POTT (boala lui) : **spondilita tuberculoasă.**

Este o tuberculoză a corpilor vertebrali, ce se caracterizează prin triada clasică : gibozitate vertebrală cu rază mică (unghi ascuțit) datorită cuneiformizării vertebrelor prin prăbușirea lor, abcese reci osifluente ce migrează prin tecile musculare și vasculare și cu tendință la fistulizare și, în fine, tulburări neurologice radiculomedulare de diferite grade, care progresează permanent, putînd ajunge pînă la paraplegie flască. Pe radiografie se observă pensarea discului intervertebral, apoi distrugerea vertebrei și gibozitate. Prognosticul paraplegiilor precoce este bun ; în cele vechi, el este sever din cauza apariției pahimeningitei și alunecării unei vertebre. Tratamentul este ortopedic și chirurgical.

1. Cosăcescu A. : *Afecțiuni osoase.* Edit. Welther. Sibiu, 1948.
2. Fevre M. : *Chirurgie infantile et orthopédie.* Flammarion, Paris, 1967.
3. Ombredanne L.-Mathieu : *Traité de chirurgie orthopédique.* Masson, 1937.
4. Rădulescu A. : *Ortopedia chirurgicală.* București, 1939.

POTT (boală) : **fractura maleolară a lui Pott.**

Este o fractură superioară a maleolei peroniere, asociată cu smulgerea vîrfului maleolei tibiale,

Scanned with OKEN Scanner

ruperea ligamentului tibial colateral și luxația externă a piciorului. Este o fractură relativ des întîlnită, care se produce în mod indirect prin mișcările forțate ale piciorului în interiorul scoabei maleolare (în timpul mersului, într-un pas greșit, mișcări exagerate de flexie și extensie, căderile pe piciorul răsucit sub corp, căderile în șa ale călăreților, agățarea piciorului pe scară etc. Se manifestă clinic prin dureri vii la nivelul articulației tibio-tarsiene, impotență funcțională, edem pronunțat regional și echimoze tardive și întinse la picior și plantă. Radiografia confirmă focarele de fractură respective. Tratamentul este ortopedic și chirurgical. Evoluție favorabilă.

1. Cosăcescu A.: *Afecțiuni osoase.* Edit. Medicală Welther Sibiu, 1948.
2. Fevre M.: *Chirurgie infantile et orthopédie.* Flammarion, Paris, 1967.
3. Forgue E.: *Précis de pathologie externe.* Edit. Masson C-ie, 1939.

POTT (sindromul lui): **anevrismul lui Pott.**

Este un varice anevrismal, o formă specială de anevrism arterio-venos, cu comunicarea directă a celor două vase. La examenul direct se observă o congestie venoasă intensă, edem și varice. Membrul respectiv este mai cald și arterele pulsează mai grav pînă în vecinătatea anevrismului. Inferior anevrismului, membrul este mai rece. La acest nivel se poate observa un ulcer cu localizare neobișnuită. La ascultație, în regiunea anevrismului, se aude adesea un suflu sistolo-diastolic cu întărire telesistolică. Tratamentul este chirurgical.

1. Fevre M.: *Chirurgie infantile et orthopédie.* Flammarion, Paris, 1967.
2. Forgue E.: *Précis de pathologie externe.* Masson édit. Paris, 1939.
3. Keeley J. L., Schairer A. E., Pesek I. G.: *J. Clin. North America,* 1960, 40, 97.
4. Muenster J. J., Graettinger J. S., Campbell J. A.: *Circulation,* 1959, 20, 1079.

POSNER-SCHLOSSMAN (sindromul lui) (1948): **glaucomul ciclic; sindromul lui Kraupa-Posner-Schlossman.**

Scanned with OKEN Scanner

Este o afecțiune oculară, caracterizată printr-o ciclită hipertensivă spontan rezolutivă, însă recidivantă. Bolnavul cu această afecțiune prezintă din cînd în cînd crize de încețoșare vizuală cu un halou colorat. Aceste fenomene sînt determinate de un edem cornean important și o tensiune intraoculară crescută (peste 50). Ochiul este alb, puțin dureros în contrast cu simptomatologia clinică de glaucom acut. În cîteva zile, lucrurile reintră în ordine fără nici un fel de tratament. Diamoxul, cortizonul, atropina pot grăbi această vindecare. Recidivele pot lăsa sechele. Se pare că boala este determinată de o ciclită alergică.

1. Armaly M. : *Arch. Ophtalm.*, 1967, 78, 193.
2. Desvignes P. : *Le glaucome.* Masson C-ie, 1960.
3. Jalobcestai L. : *Rev. Medico-Chirurg.* (Iași), 1972, 76, 1, 195–201.
4. Saraux H., Biais B. : *Précis d'ophtalmologie.* Masson C-ie, 1969.
5. Weekers R. : *Bull. Soc. Belge Ophtalm.*, 1959, 121.

POULET (boala lui) : **osteoperiostita reumatică.**

Este o afecțiune determinată de un proces inflamator, probabil de natură reumatismală, care interesează atît osul cît și periostul. Tratamentul, simptomatologia și evoluția se calchează pe elementele caracteristice bolii reumatismale.

1. Nestor R. : *Diagnosticul bolilor reumatismale.* Edit. Medicală, Buc., 1972.
2. Priboianu M. și colab. : *Artropatiile în practica medicală.* Edit. Medicală, Buc. 1967.
3. Stoia I., Bercovici S., Drugan A., Wolf B. : *Reumatologie practică.* Ed. de Stat, București, 1953.

POURFOUR DU PETIT (sindromul lui) : **sindromul ocular simpatic.**

Este un sindrom ocular simpatic, caracterizat clinic prin exoftalmie, midriază și lărgirea fantei palpebrale. Acest sindrom apare în urma unor leziuni iritative asupra sistemului nervos simpatic de către o gușă sau o tumoră a mediastinului. Este un sindrom ce se manifestă prin simptome contrarii celor din sindromul Claude Bernard-Horner. Evoluția și tratamentul depind de cea a tumorii care a determinat apariția sindromului.

Scanned with OKEN Scanner

1. David M., Chiriceanu M.: *Oftalmologia în practica medicală*. Edit. Medicală București, 1964.
2. Ravault P. M.: *Syndromes en ophtalmologie*. Ed. Doin-Doren, Paris, 1970.
3. Saraux H., Biais B.: *Précis d'ophtalmologie*. Masson C-ie, 1969.

POUTEAU-COLLES (boală): **fractura în dos de furculiță; fractura extremității inferioare a radiusului.**

Este o fractură a extremității inferioare a radiusului, foarte frecvent întîlnită, mai ales la bărbați. În acest gen de fractură, traiectul este extraarticular, dințat și situat la aproximativ 2 centimetri deasupra interliniei articulare a pumnului. Dislocarea fragmentelor este moderată, însă constantă. Mecanismul de producere al fracturii poate fi direct (mai rar) sau indirect (prin zdrobire sau smulgere). În fracturile fără dislocare, simptomele sînt reduse la un ușor edem local, durere spontană și provocată. În acest tip de fractură lipsesc de obicei mobilitatea anormală și crepitațiile osoase. Diagnosticul se pune pe baza examenului clinic și a celui radiologic. Tratamentul este ortopedic și chirurgical. Evoluția bună.

1. Cosăcescu A.: *Afecțiuni osoase*. Edit. Welther, Sibiu, 1948.
2. Fevre M.: *Chirurgie infantile et orthopédie*. Flammarion, Paris, 1967.
3. Forgue E.: *Précis de pathologie externe*. Edit. Masson C-ie 1939.

POUTEAU-COLLES-GOYRAND (boală): **fractura extremității inferioare a radiusului de tip Pouteau răsturnat; fractura Pouteau-Colles inversată.**

În fractura Pouteau-Colles-Goyrand, cunoscută și sub denumirea de fractura Pouteau răsturnată, sau fractura prin hiperreflexie, sau fractura lui Goyrand (vezi), există aceleași dislocări osoase însă în sens invers; fragmentul inferior este mutat înainte și angulat în aceeași direcție. În această fractură, dosul de furculiță este înlocuit cu „burta de furculiță" iar planul carpometacarpian este proiectat înaintea planului antebrațului. Diagnosticul, simptomatologia clinică și tratamentul este asemănător celui din fractura Pouteau-Colles clasică.

Scanned with OKEN Scanner

1. Cosăcescu A.: *Afecțiuni osoase.* Edit. Welther, Sibiu, 1948.
2. Fevre M.: *Chirurgie infantile et orthopédie.* Flammarion, Paris, 1967.
3. Rădulescu A.: *Ortopedia chirurgicală.* București, 1939.

POWELL (boala lui) (1951): **febra hemoragică epidemică.**

Este o boală virotică, mai frecvent întîlnită în Japonia, Siberia, Coreea, Manciuria etc., ce se caracterizează clinic prin apariția unor peteșii cutanate și mucoase și leziuni renale. Virusul nu este încă identificat. Boala apare mai ales primăvara și toamna. Tabloul clinic se instalează după 15 zile de incubare, manifestîndu-se printr-o stare febrilă, urmată apoi de apariția unor peteșii cutanate și mucoase, datorită unei hiperpermeabilități capilare. După acest episod, se produce o localizare renală cu albuminurie masivă, oligurie, hipotensiune și creșterea ureei sanguine. Diureza se reinstalează în a 10-a zi și după 1—2 luni de la debutul bolii, funcțiile renale se normalizează. În 5% din cazuri se poate produce decese; în rest, prognosticul depinde de gradul lezionării renale. În sînge există o trombopenie moderată și hiperleucocitoză. În faza de insuficiență renală, sînt crescute în sînge valorile ureei, creatininei și a acidului uric. Tratamentul este numai simptomatic.

1. Dutz H.: *Diagnose und Differentialdiagnose innerer Krankheiten.* VEB, Fischer-Verlag, Iena, 1969.
2. Grist N. R.: *Diagnostic Methods in Clinical Virusology.* Davis, 1966.
3. Rivers T. M., Horsfall F. L.: *Viral and Rickettsial Infections in man.* 3rd. ed. Lippincott, 1959.
4. Tamm I. (editor): *Simposium on viruses.* Am. J. Med., 1965, 38, 649.
5. Top F. H.: *Communicable and infectious diseases.* Mosby, 1964.

POWERS (sindromul lui) (1960): **sindromul malformativ complex Powers.**

Este un sindrom clinic, caracterizat prin surditate, zgomote în urechi, vertije, înțepenirea extre-

Scanned with OKEN Scanner

mităților superioare și tulburări gastro-intestinale. Sindromul se datorește compresiunii intermitente a arterei vertebrale, arteră care naște prea înăuntru și este comprimată de către mușchiul scalen anterior. Această tulburare ia naștere în anumite circumstanțe: rotarea capului, spasme, hiperextensia gîtului.

1. Hombourger P.: *Nomenclature des maladies et opérations à noms propres.* Edit. Lab. Delalande-Courbevoie, 1963.
2. Leiber B., Olbrich G.: *Die klinischen Syndrome.* Urban-Schwartzenberg, 1966.
3. Touraine A.: *L'hérédité en médecine.* Masson C-ie, Paris, 1955.

PRADER (boală): **rahitismul pseudocarențial ereditar cu hipocalcemie.**

Este o boală ereditară cu transmitere genetică autosomal dominantă. În afară de rahitism, se observă deseori crize de tetanie. Hipocalcemia este greu reductibilă și spre deosebire de hipofosfatemie, care este moderată și ușor de corectat, este diferită de cea din diabetul fosfatic cronic. Ca și în rahitismul prin hipovitaminoza D., există o hiperaminoacidurie și defecte ale smalțului dentiției definitive.

1. Darby W. J.: *M. Clin. North America,* 1964, 48, 1203.
2. Duncan G. G. (editor): *Diseases of Metabolism.* W. B. Saunders, 1964.
3. Fanconi G., Wallgren A.: *Manual de pediatrie.* Edit. Medicală, Buc. 1965.
4. McHenry E. W.: *Basic Nutrition.* Lippincott, 1963.

PRADER (sindromul lui): **sindrom hipotonic congenital, întovărășit de tulburări psihice și endocrine.**

Este o afecțiune ce face parte din grupul hipotoniilor congenitale. Se caracterizează clinic prin imbecilitate, adipozitate, hipotonie musculară, hipogenitalism, hipogonadism și diabet zaharat.

1. Askanazy M.: *Arch. Klin. Med.* 1898, 61, 118.
2. Becker P. E.: *Neues zur Genetik der Myopathien. Zwangzigste Öster.* Arztetagung, Wien,

Scanned with OKEN Scanner

Van-Swieten-Kongress, 17–20 Okt. 1966. Springer-Verlag.
3. Gamstorp J.: *Acta Paediatr.*, 1956, 108, suppl.
4. Lambert E. H., Eaton L. M., Rooke E. D.: *Amer. J. Physiol.*, 1956, 187, 612.
5. Strong I.-A.: *Lancet*, 1949, 1, 959.

PRADER-WILLI (sindromul lui): **hipogonadism primar cu criptorhidie.**

Este un hipogonadism primar, adesea cu criptohidie, care se poate asocia cu o hipotonie congenitală, o întîrziere mintală, obezitate, stîngăcie şi mîini mici. De multe ori, acestor tulburări li se poate asocia şi o insulinorezistenţă, preludiul unui eventual diabet zaharat.

1. De Gennes L.: *Maladies des glandes endocrines.* Flammarion, Paris, 1949.
2. Gilbert-Dreyfus, Schaison G.: *Les hypogonadismes primaires et leur étiologie.* Rev. Prat., 1971, XXI, 2, 175–197.
3. Hamilton C. R. şi colab.: *Proc. Roy. Soc. of Medicine*, 1972, 52, 3, 321.
4. Klotz H. P.: *Les déséquilibres endocriniens.* Expans. Scient. Franc. 1966.
5. Prader A., Labhart A., Willi H.: *Schweiz. med. Wschr.* 1956, 86, 1260.

PRADER-LABHARDT-WILLI (sindromul lui): **sindromul hipotonic, hipogonadic, hipomentic şi obezitate; sindromul HHHO al lui Zellwegen.**

Este un sindrom clinic, descris în 1956, de către Prader şi colaboratorii, care debutează în perioada neonatală şi se caracterizează printr-o hipotonie accentuată, tulburări de deglutiţie, asociate mai tîrziu cu obezitate, acromicrie, microencefalie, debilitate mintală, hipogonadism şi adeseori cu diabet zaharat. În 1968, Zellwegen îl numeşte sindromul HHHO, rezumînd astfel caracterele bolii: hipotonie, hipomentie, hipogonadism şi obezitate. Patogenia bolii este neclară; ipoteza hipotalamică admite leziuni în hipotalamus şi nucleul retro-median; cariotipul poate fi variat: mozaic cu trisomie, anomalia cromozomului Y, translocaţii 14—18; dermatoglifele arată o frecvenţă a buclelor cubitale. Tratamentul este puţin eficace (opoterapie tiroidiană, regim hipocaloric şi hipoglucidic).

Scanned with OKEN Scanner

1. Bayart-Gennequin F., Poissonnier D., Farriaux J. P., Fontaine G. : *Lille Méd.*, 1970, 15, 6, 982–988.
2. Prader A., Labhardt A., Willi H. : *Schweiz. Med. Wschr.*, 1956, 86, 1260.
3. Zellwegen H., Schneider H. J. : *Amer. J. Child.*, 1968, 115, 588.

PREISER (boala lui) : **osteocondrita osului navicular al carpului ; boala lui Mouchet (vezi).**

PRESBER-NITZ (boala lui) : **tibia negasa. ; boala lui Nitz-Presber.**

Este o periostită, proces inflamator aseptic (traumatic) al tibiei. Apare, de obicei, în urma eforturilor sportive. Constă dintr-o entezită a inserţiilor tendo-musculare de pe periostul tibial. Se traduce clinic prin dureri la nivelul articulaţiei genunchiului şi a tibiei şi impotenţă funcţională moderată. Tratamentul este ortopedic sau chirurgical.

1. Cosăcescu A. : *Afecţiuni osoase*. Edit. Welther, Sibiu, 1948.
2. Fevre M. : *Chirurgie infantile et orthopédie*. Flammarion, Paris, 1967.
3. Forgue E. : *Précis de pathologie externe*. Masson C-ie, Paris, 1939.

PRICKLE (boală) : **epiteliomul Prickle ; carcinomul epidermoid ; carcinomul cu celule scuamoase.**

Este o formă de cancer cutanat, mai puţin frecventă decît epiteliomul cu celule bazale. Apare în toate regiunile corpului, însă, cel mai frecvent, pe părţile expuse la soare. Limba şi membrele superioare sînt cel mai frecvent atinse. Apare de obicei în zonele în care există o keratoză actinică. Din cauză că celulele epitelio-matoase formează keratină, suprafaţa leziunilor este uscată şi dură. Pe suprafeţele mucoase se produc infiltraţii de ţesut granular sau chiar ulceraţii. Rareori, se pot observa metastaze, mai ales cînd boala este neglijată sau diagnosticul a fost iniţial greşit.

1. Conn H., Conn R. : *Current Diagnosis 2*. W. B. Saunders, 1969.

Scanned with OKEN Scanner

2. Degos R., Lortat-Jacob E.: *La dermatologie.* Maloine, 1956.
3. Rook A., Wilkinson D. S., Ebling F. J. G.: *Textbook of dermatology.* Blackwell, Oxford, 1968.

PRINGLE (boala lui): **adenomul sebaceu de tip Pringle; adenomul sebaceu angiomatos; adenomul seboreic.**

Este o boală din grupul facomatozelor (afecțiuni malformative congenitale care interesează pielea și sistemul nervos, adesea ereditare), ce este o formă de scleroză tuberoasă tip Bourneville, fără atingere importantă a sistemului nervos. Boala este congenitală și leziunea are caracter de naev pigmentar. Se manifestă clinic ca o formațiune adenomatoasă cu vase sanguine dilatate. Se localizează de predilecție pe fețele laterale ale nasului, în șanțurile naso-geniene, pe bărbie și pe frunte. La unii bolnavi se observă, de asemenea, modificări miocardice, renale, osoase, pulmonare și oculare.

1. Fattorusso V., Ritter O.: *Vademecum clinique.* Edit. Masson C-ie, 1963.
2. Feighin M.: *Lexicon de simptome și sindroame.* Edit. Medicală, Buc. 1967.
3. Sutton R. L. Jr.: *Diseases of the skin.* ed. XI, Mosby, 1956.
4. Touraine A.: *L'hérédité en médecine.* Masson C-ie, Paris, 1955.

PRINGLE (sindromul lui) (1899): **boala polichistică sebacee ereditară Sézary; chisturi cutanate foliculare multiple Boselini; naevi chistici polisebacei Lisi.**

Este o dermatoză, cu etiologie necunoscută, care apare imediat după naștere sau la adolescență. Se prezintă clinic sub forma unor tumorete chistice mici, uneori multiple, în zonele de „lanugo", cu conținut uleios, cenușiu. La suprafața acestor tumorete, tegumentele sînt normale. Evoluția este benignă.

1. Andrews G. C., Domonkos A.: *Diseases of the skin.* Saunders, 1963.
2. Degos R., Lortat-Jacob E.: *La dermatologie.* Maloine, Paris, 1956.

Scanned with OKEN Scanner

3. Noojin R., Reynolds P. : *Arch. Derm. Syph.*, 1948, 57. 6, 10, 3.
4. Sutton R. L. Jr. : *Diseases of the skin.* ed. XI-a, Mosby, 1956.

PRINZING (sindromul lui) : **formă hemoragică de polimiozită.**

Sindromul lui Prinzing este o formă hemoragică de polimiozită, care se manifestă printr-o stare febrilă instalată precoce şi cu o alură pseudoinfecţioasă, astenie, anorexie, slăbire generală, la care se adaugă semnele musculare, cutanate şi generale clasice (durerea la palparea musculară, infiltraţia edematoasă profundă a muşchiului şi dermului şi o induraţie lemnoasă a pielii şi muşchilor). La acestea se mai pot observa diaree şi constipaţie, splenomegalie, epanşament pleuro-pericardic, artralgii etc. Examenul capital este constituit de hipercreatinurie, care depăşeşte 300 mg/24 ore. Se întîlneşte, de asemenea, o creştere a creatinin-fosfatazei şi a aldolazei în plasmă. Nu rareori există şi o hiperlactacidemie. În această formă, în afară de o infiltraţie histiolimfocitară interfibrilară, se remarcă numeroase sufuziuni sanguine în muşchi (mai ales la nivelul muşchiului cardiac). Considerîndu-se a fi o tulburare autoimună, această boală poate fi tratată cu corticosteroizi. Dacă se tratează precoce, polimiozita poate fi vindecată, mai ales la tineri.

1. Brain R. : *Schweiz. Med. Wschr.*, 1960, 90, 904.
2. Hegglin R. : *Diagnosticul diferenţial al bolilor interne.* Edit. Medicală, Bucureşti, 1969.
3. Sicard D. : *Vie méd.*, 1973, 25, 3105.

PRINZMETAL (sindromul lui) (1955) : **sindromul dureros toracic anterior ; sindromul lui Prinzmetal-Massumi.**

Este un sindrom dureros toracic anterior care survine la cîteva luni după un infarct miocardic, mai ales la persoanele în vîrstă de la 30—70 ani. Sindromul constă din dureri intense fără caracter anginos, localizate în regiunea sternală şi precordială. Ele pot apărea în crize periodice care durează ore sau chiar zile. Sînt declanşate sau intensificate de unele mişcări, cum ar fi bunăoară ridicarea braţelor sau anteflexia trunchiului. La palparea regiunilor respective, şi mai

Scanned with OKEN Scanner

ales a cartilajelor costale, se produce durere. Afecțiunea nu se însoțește de semne obiective. Electrocardiograma efectuată în timpul crizelor, cît și după aceea, nu arată modificări caracteristice de infarct. Durerile se însoțesc de transpirații, sialoree, anxietate etc., fenomene ce se ameliorează după administrarea de medicamente analgesice și nu vasodilatatorii, cum ar fi nitroglicerina. Aceste fapte confirmă ipoteza că sindromul s-ar datori unor modificări inflamatorii ale țesutului de susținere. Prognosticul este incert.

1. Boucomont R.: *L'infarctus du myocarde.* Ed. Librairie M. Lac. Paris, 1929.
2. Day H. W.: *Am. J. Cardiol.*, 1965, 15, 51.
3. Malmerona R. și colab.: *Acta Medica Scand.*, 1961, 179, 301.
4. Proger S.: *Lancet*, 1964, 1, 1–3.
5. Sampson J. J.: *Coronary heart disease. Clinical cardiopulmonary Physiology.* Grune and Stratton, 1960.

PRINZMETAL-MASSUMI (sindromul lui): **sindromul peretelui anterior toracic; sindromul peretelui anterior toracic Prinzmetal (vezi).**

PROTOPOPOV (sindromul lui): **psihoză afectivă complexă, întovărășită de o simptomatologie neuro-endocrină.**

Este un sindrom clinic, ce se întîlnește mai ales la bolnavii cu diferite psihoze afective, care se manifestă în afară de psihoza respectivă, de o serie de tulburări variate cum ar fi tahicardia, midriaza, constipația și la femei amenoreea.

1. Lôo P., Loo H.: *Les consultations journalieres en psychiatrie.* Masson C-ie, Paris, 1969.
2. Marchais P.: *Psychiatrie et méthodologie.* Masson C-ie, 1970.
3. Marchais P.: *Psycho-pathologie en pratique médicale.* Masson, 1964.
4. Pélicier Y.: *Guide psychiatrique pour le praticien.* Masson C-ie, 1970.

PROFICHET (sindromul lui) (1890): **calcinoza circumscrisă.**

Este probabil o boală de sistem care constă din depunerea masivă de săruri de calciu la ni-

Scanned with OKEN Scanner

velul pielii şi a ţesutului celular subcutanat. Această depunere este mai frecvent întîlnită la nivelul extremităţilor, în regiunea marilor articulaţii şi a degetelor. Cînd aceste depuneri sînt importante, pot apărea şi diferite deficite funcţionale. Evoluţia este lentă şi benignă.

1. Bauer J. M., Freyberg R. H.: *J.A.M.A.*, 1946, 130, 1208.
2. Dent C. E. (editor): *Am. J. Med.*, 1957, 22, 671.
3. Hsia D. Y.-Y.: *Inborn errors of metabolism.* Year Book, 1966.
4. Steinitz H.: *Erg. inn. Med.*, 1931, 39, 216.

PRTZETAKIS (boala lui): **limforeticuloza benignă prin muşcătură de pisică; boala lui Mollaret; boala lui Debré (vezi); boala ghearelor de pisică.**

PUENTE (sindromul lui) (1927): **cheilita glandulară simplă a feţei mucoase a buzei inferioare; cheilita lui Puente-Acevedo.**

Este o afecţiune ce se produce în urma dezvoltării anormale a glandelor salivare de pe mucoasa cavităţii bucale, în zona intermediară Klein. Sînt afectate cel mai adesea buza inferioară (mai rar ambele buze). La nivelul acesta apar inflamaţii ale glandelor salivare sub aspectul de mici pete roşii sau roşu-violaceu, de mărimea unui fir de mac. Mişcarea de tracţiune şi de apăsare a buzei determină apariţia, la nivelul petelor, a unei picături de mucus (semnul „de rouă"). Se deosebesc trei forme clinice: keratozic, elefantiazic şi leucoplazic. Boala este pusă în evidenţă în mod întîmplător. Evoluţia este benignă şi lentă. Nu are tratament.

1. Andrews G. C., Domonkos A.: *Diseases of the skin.* Saunders, 1963.
2. Dechaume M.: *Précis de stomatologie.* Edit. Masson C-ie, 1966.
3. Degos R., Lortat-Jacob E.: *La dermatologie.* Maloine, Paris, 1956.
4. Michaowski R.: *Czas. Stomat.*, 1951, 4, 7, 185.

PUENTE-ACEVEDO (sindromul lui) (1927): **cheilita glandulară simplă a feţei mucoase a buzei inferioare; sindromul lui Puente (vezi).**

Scanned with OKEN Scanner

PUHR (boala lui) : **microlitiaza alveolară a pulmonului.**

Este o afecţiune foarte rară, cu caracter familial, ce se caracterizează prin existenţa unor microcalcificări diseminate în cîmpurile pulmonare. Tabloul clinic este dominat de dispnee, tuse, expectoraţie. La examenul obiectiv nu se pun în evidenţă decît raluri bronşice. Evoluţia bolii este progresivă şi de durată lungă. Bolnavii devin invalizi din cauza insuficienţei respiratorii manifeste şi ulterior, a cordului pulmonar cronic.

1. Bourgeois P. : *Maladies de l'appareil respiratoire.* Flammarion, 1965.
2. Bruckner I., Anastasatu C. : *Pneumologie.* Edit. Medicală, Buc., 1965.
3. Rubin E. H., Rubin M. : *Thoracic Diseases : Emphasinzing Cardiopulmonary Relationships,* Saunders, 1961.

PURTSCHER (boala lui) (1968) : **retinita hemoragică venoasă ; angiopatia traumatică a retinei ; retinopatia traumatică.**

Este o afecţiune ce apare în decurs de 3—21 zile după un traumatism, caracterizîndu-se prin mici hemoragii şi focare albe, care sînt dispuse de-a lungul venelor, în jurul petei galbene şi în straturile externe ale retinei. Aceste focare mici hemoragice se pot resoarbe complet. Ele pot însă şi recidiva. Concomitent cu aceste fenomene, pot apărea embolii în alte organe, ca în plămîni, creier sau rinichi. Acestea nu se traduc clinic decît rareori. Din punct de vedere clinic, boala se manifestă printr-o scădere accentuată a acuităţii vizuale şi modificări ale cîmpului vizual. Se crede că afecţiunea ar fi determinată de emboliile grăsoase ce se produc în urma fracturilor oaselor lungi sau după intervenţii chirurgicale.

1. David M., Chiriceanu M. : *Oftalmologia în practica medicală.* Editura Medicală Bucureşti, 1964.
2. Ravault P. M. : *Syndromes en ophtalmologie.* Doin-Doren, Paris, 1970.
3. Saraux H., Biais B. : *Précis d'ophtalmologie.* Masson, C-ie, 1969.

Scanned with OKEN Scanner

PUTNAM (boala lui) : **acroparestezia dureroasă nocturnă ; acroparestezia lui Putnam-Schulze (vezi).**

PUTNAM-SCHULZE (boala lui) (1880) : **acroparestezia ; brachialgia parestezică nocturnă ; acroparestezia dureroasă nocturnă a lui Putnam.**

Este o afecțiune ce se manifestă clinic prin acroparestezii nocturne ale extremităților superioare, mai ales sub formă de accese. Bolnavii pentru amendarea acestor fenomene neplăcute caută diferite poziții ale membrelor, printre care cea mai comodă este cea de verticalitate. Nu este stabilită nici etiologia și nici patogenia bolii. Se pare că medicația sedativă ar avea influență favorabilă asupra bolii.

1. Froment R., Vignon C. : *Sem. Hôp.* Paris, 1953, 29.
2. Hegglin R. : *Diagnosticul diferențial al bolilor interne.* Edit. Medicală Buc. 1969.
3. Kendall D. : *Brit. Med. J.*, 1960, II, 1633.

PUTTI (boală) (1933) : **sindromul vertebral Putti.**

Este o boală ce se manifestă printr-o degenerare primară a discurilor intervertebrale. De obicei, în procesul morbid este interesat numai un disc intervertebral. Această degenerescență se produce în urma unei infecții locale sau generale ; unii emit și ipoteza unui microtraumatism exercitat pe o perioadă mai îndelungată de timp. Tabloul clinic constă din dureri în regiunea lombară cu iradiații spre extremitățile inferioare. Din această cauză, de cele mai multe ori, boala este confundată cu nevralgia sciatică. Diagnosticul de precizie se face pe baza examenului radiologic. Evoluția bolii este cronică.

1. Cosăcescu A. : *Afecțiuni osoase.* Edit. Welther, Sibiu, 1948.
2. Nestor R. : Diagnosticul bolilor reumatismale. Edit. Medicală, Buc. 1972.
3. Priboianu M., Anastasescu G., Ionescu Th. : *Artropatiile în practica medicală.* Edit. Medicală, Buc. 1967.
4. Ruge E. : *Chirurgie*, 1948, 3, 388.

PYLE (sindromul lui) : **displazia metafizară familială ; displazia cranio-metafizară.**

Scanned with OKEN Scanner

Este o osteoscleroză ereditară generalizată care interesează metafizele. Se aseamănă cu boala lui Albers-Schoenberg, de care se diferențiază prin aceea că sinusurile nu sînt pneumatizate și fața prezintă aspectul de „leontiasis ossea". În afară de aceasta se mai remarcă incurbarea membrelor inferioare, genu valgum, defectul de extindere a coatelor și uneori, o scolioză. Defectul radiologic fundamental este lipsa de modelaj a metafizelor, care sînt lărgite. Această anomalie este difuză, generalizată și simetrică. Nu apar anomalii biologice. Se remarcă din punct de vedere clinic o scădere a acuității vizuale, paralizia nervilor oculo-motori, hipertensiune intracraniană și deficit intelectual. Este o afecțiune rară, cu aceeași frecvență la ambele sexe; transmisia se face în mod autosomic dominant, cu penetrație slabă.

1. Culver G. J., Thumasathit C.: *Amer. J. Roentgen, Rad. Therap. and Nuclear Medicine*, 1972, 116, 3, 640.
2. Hubault A.: *Rev. Prat.*, 1971, 21, 23.
3. Maroteaux P.: *Méd. Infant.*, 1962, 69, 356–370.
4. Maroteaux P., Chouraki L., Coste F.: *Presse Méd.*, 1968, 76, 715–718.

PYM (boală): **febra pappataci; febra de trei zile; boala lui Pick (vezi).**

Scanned with OKEN Scanner

Q

QUEENSLAND (boală) (1947) : **febra de Queensland ; Q-Fever ; boala lui Derrick-Burnet.**

Este o afecțiune determinată de o infecție cu *rickettsia, burneti*, care apare brusc, manifestîndu-se clinic cu cefalee, temperatură ridicată, herpes, curbatură, anorexie, bradicardie etc. Cel mai important simptom este bronhopneumonia, întovărășită de o spută sanguinolentă caracteristică. Imaginea radiologică îmbracă aspectul unei pneumonii atipice, cu infiltrate sub formă de focare și cu aspect striat, în special în lobii inferiori. Diagnosticul de precizie se pune pe baza aglutinării rickettiilor în săptămîna a doua și pe baza determinării complementului în a 7-a zi de boală. Clorromicetina, aureociclina și teramicina au efect favorabil asupra bolii.

1. Conn H., Conn R. : *Current Diagnosis* 2. W. B. Saunders, 1969.
2. Dutz H., Kleinsorge H., Schultz F. : *Diagnose und Differentialdiagnose innerer Krankheiten.* Teil II, VEB. G. Fischer, Iena, 1969.
3. Fanconi G., Wallgren A. : *Manual de pediatrie.* Edit. Medicală, Buc. 1965.

Scanned with OKEN Scanner

4. Fiorioli W., Ledermair O. : *Tabellarium der Infektionskrankheiten*. Urban und Schwartzenberg, München, 1955.
5. Grumbach A., Kikuth W. : *Die Infectionskrankheiten des Menschen und ihre Erregen*. G. Thieme-Verlag, Stuttgart, 1958.

QUERVAIN (boala lui de) : tenosinovita stenozantă cronică.

Este o boală ce apare mai frecvent la femeile în vîrstă de 40—50 ani, care fac muncă fizică. Se produce în urma hipertrofiei tecii sinoviale a tendonului lungului abductor şi scurtului flexor al halucelui, la nivelul apofizei stiloide. Etiologia bolii este probabil traumatică. Se manifestă clinic printr-o durere persistentă la nivelul apofizei stiloide a radiusului, care iradiază spre haluce şi antebraţ. Mişcările degetului mare, în special abducţia şi extensia, produc dureri intense. La palparea regiunii respective se percepe existenţa unei formaţiuni mici, ovale, de dimensiunea unei măsline, adiacentă osului. Tratamentul este antiinflamator, ortopedic şi chirurgical.

1. Dimitriu C. G. : *Reumatologie clinică*. Edit. Medicală, Buc. 1960.
2. Coste F. : *Rev. Rhum.*, 1967, 3, 83.
3. Engelman E. : *Arthritis and allied rheumatic disorders*. Lange Medical Publications, 1969.
4. Nestor R. : *Diagnosticul bolilor reumatismale*. Edit. Medicală, Buc. 1972.
5. Haggart J., Winter G. : *Surg. Clin. North America*, 1948, 6, 81.

QUERVAIN (boala lui de) : **tiroidita lui Quervain ; tiroidita cu celule gigante ; tiroidita granulomatoasă.**

Este cea mai comună formă de tiroidită, descrisă în 1904 şi apoi în 1936 de către de Quervain. Apare la orice vîrstă, predominant la sexul feminin, acut, cu febră, tahicardie, leucocitoză şi accelerarea vitezei de sedimentare eritrocitară. Cauza este necunoscută. Histologic se caracterizează prin formaţii tuberculoide cu celule gigante (aspect de granulom). Tiroida este moderat mărită, difuză, dură, dureroasă, adesea cu semne de compresiune. Prognosticul este bun : remisie spontană în cîteva săptămîni sau luni.

Scanned with OKEN Scanner

1. Bălăceanu M., Mănciulescu D.: *Stud. Cercet. Endocrin.*, 1963, vol. 14, 1, 103.
2. Crile G. Jr.: *Practical Aspects of Thyroid Disease*. W. B. Saunders, 1949.
3. De Quervain F.: *Mitt. Grenzgeb. Med. Chir. Suppl.*, 1904, 2.
4. Doniach D., Hudson R. W., Roitt J. M.: *Brit. Med. J.*, 1960, vol. 1, 5170, 366.
5. Labhart A.: *Klinik der inneren Sekretion*. Springer-Verlag, 1957.

QUEYRAT (boala lui) (1914): **eritroplazia lui Queyrat.**

Este o dermatoză ce face parte din grupul tumorilor ectodermice, asemănătoare cu boala lui Bowen. Această afecțiune se prezintă clinic ca o placă de culoare roșie, cu aspect catifelat. Leziunea de mai sus este cantonată în zona penisului sau a vulvei. În grupul tumorilor ectodermice, în afară de eritroplazia lui Queyrat, mai fac parte: boala lui Bowen, epiteliomul intraepidermic al lui Jadassohn și boala lui Paget, mamară și extramamară. Cu timpul, leziunile de mai sus se pot transforma în carcinom spinocelular.

1. Conn H., Conn R.: *Current Diagnosis 2*. W. B. Saunders, 1969.
2. Degos R., Lortat-Jacob E.: *La dermatologie*. Maloine, 1956.
3. Rook A., Wilkinson D. S., Ebling F. J. G.: *Textbook of Dermatology*. Blackwell, Oxford, 1968.

QUINCKE (boală): **edemul angioneurotic; urticaria gigantă; edemul acut circumcis; boala lui Bannister.**

Edem fugace localizat al pielii și mucoaselor, adeseori asociat cu urticaria, edemul angioneurotic al lui Quincke cuprinde în mod egal ambele sexe, debutează la pubertate și este adesea familial. Ereditatea și unele substanțe alergene, cum ar fi mai ales unele alimente și medicamente (aspirina) sînt factorii incriminați în declanșarea bolii. În urma acestor factori, în decurs de o oră sau mai puțin, apare o tumefacție edematoasă a unei mîini, a urechii, a unui picior, a unei pleoape sau a buzelor. Edemul poate dura o oră pînă la mai multe zile și dispare apoi fără urme. Pruritul ce întovărășește edemul este mai puțin vio-

Scanned with OKEN Scanner

lent ca în urticarie. Recidivele sînt foarte frecvente. În cazuri rare, edemul Quincke se localizează pe mucoasele căilor respiratorii sau ale tubului digestiv putînd provoca accidente care pun în pericol viața bolnavului. Tratamentul constă din administrare de gluconat de calciu, cortizon, adrenalină etc.

1. Dechaume M. : *Précis de stomatologie.* Masson édit., Paris, 1966.
2. Dutz H. (editor) : *Diagnose und Differentialdiagnose innerer Krankheiten* Teil II. G. Fischer, VEB Verlag, Iena, 1969.
3. Fanconi G., Wallgren A. : *Manual de pediatrie.* Edit. Medicală, Buc. 1965.
4. Filipp G. : *Pathogenese und Therapie allergischer Reaktionen.* Enke-Verlag, Stuttgart, 1966.
5. Hansen K., Werner H. : *Lehrbuch der Klinische Allergie.* Thieme-Verlag, Stuttgart, 1967.

QUINQUAND (boală) : **foliculita epilantă a lui Quinquand ; foliculita epilantă sau decalvantă.**

Este o dermatoză foarte rar întîlnită, caracterizată printr-o alopecie cicatricială cu inflamația unor foliculi. Boala poate determina apariția de zone cicatriciale foarte întinse, cu margini neregulate sau rotunjite, la nivelul cărora trebuie de căutat puncte de foliculită. Se crede că afecțiunea ar fi o pseudopeladă complicată cu foliculită. Alții o consideră ca o foliculită decalvantă fără elemente de foliculită clinic vizibilă. Tratamentul constă în badijonări iodate și aplicații de ulei de cadin.

1. Andrews G. C., Domonkos A. : *Diseases of the skin.* W. B. Saunders, 1963.
2. Degos R., Lortat-Jacob E. : *La dermatologie.* Maloine, edit. Paris, 1956.
3. Sutton R. L. jr. : *Diseases of the skin.* ed. XI. a, Mosby, 1956.

QUINQUAND (sindromul lui) : **celulom epitelial eruptiv : hidradenomul eruptiv al lui Jacquet-Darier (vezi).**

Scanned with OKEN Scanner

R

RAAB (sindromul lui) : **sindrom clinic complex.** Este **un sindrom clinic, caracterizat printr-o obezitate hipofizară, hemeralopie, retinită pigmentară și tulburări psihice. Afecțiunea se întîlnește cel mai adesea la femei, caracterizîndu-se clinic printr-o adipoză tipică localizată la față, gît și corp, membrele nefiind atinse, hemeralopie, retinită pigmentară și diferite tulburări psihice (manii, melancolii, etc.).**

1. David M., Chiriceanu M. : *Oftalmologia în practica medicală.* Edit. Medicală, București, 1964.
2. Ravault P. M. : *Syndromes en ophtalmologie.* Doin-Doren, Paris, 1970.
3. Saraux H., Biais B. : *Précis d'ophtalmologie.* Masson C-ie, 1969.

RAAP (boala lui) : **condrodistrofia calcifiantă congenitală ; sindromul lui Conradi-Hünermann.** **Este o afecțiune osteo-articulară ce face parte din marele grup al condrodistrofiilor congenitale. Boala lui Raap se caracterizează prin absența osificării periostice, scurtarea oaselor, prezența de incluziuni calcificate în epifize și pre-**

Scanned with OKEN Scanner

zența altor malformații. Printre aceste malformații, cel mai frecvent întîlnite sînt cataracta și diferite vicii cardiace. Afecțiunea este foarte rară ; are caracter congenital. Nu se cunoaște etiologia. Prognosticul este relativ bun. Nu are tratament.

1. Cosăcescu A. : *Afecțiuni osoase.* Edit. Welther, Sibiu, 1948.
2. Fattorusso V., Ritter O. : *Vademecum clinique.* Masson C-ie, 1963.
3. Fauré C. : *Maladies osseuses constitutionnelles.* Expans. Scient. Franc., 1966, Paris.
4. Ravault P. M. : *Syndromes en ophtalmologie.* Doin-Doren, 1970.

RABE-SALOMON (boala lui) : **afibrinogenemia congenitală.**

Boala lui Rabe-Salomon a fost descrisă în 1920. Este o afecțiune congenitală foarte rară, ce se caracterizează prin afibrinogenemie și sîngerare. Sîngerarea apare precoce și survine odată cu erupția și schimbarea dinților, traumatismelor, infecțiilor și intervențiilor chirurgicale. Bolnavii au mai puține echimoze și sîngerări decît hemofilicii, iar vindecarea plăgilor este mai puțin întîrziată. Afibrinogenemia congenitală se transmite probabil printr-o genă autosomală recesivă, rară.

1. Brönnimann R. : *Acta Haematologica,* 1954, 11, 40.
2. Gitlin D., Borges W. H. : *Blood,* 1953, 8, 679.
3. Rave F., Salmon E. : *Deutsches Arch. Klin.* Med. 1920, 132, 240.

RAEDER (sindromul lui) (1918) : **sindromul paratrigeminal.**

Sindromul lui Raeder asociază o paralizie unilaterală a simpaticului ocular (sindromul lui Claude Bernard-Horner), fără anomalia sudației hemifeței, cu dureri în teritoriul trigemenelui și, adesea, cu anestezie. Boala este determinată de o lezionare a celui de al treilea neuron simpatic (conservarea sudației) și a trigemenului în vecinătatea gaurei rupte anterioare. Lezionarea poate fi determinată de un traumatism cranian sau de alte afecțiuni : diabet, arterioscleroză, infecție den-

Scanned with OKEN Scanner

tară etc. Ameliorarea bolii poate fi obținută uneori prin corticoterapie.

1. Ravault P. M.: *Syndromes en ophtalmologie.* Edit. Doin-Doren, Paris, 1970.
2. Samith J. L.: *Amer. J. Ophtalm.*, 1958, 194, 46.
3. Saraux H., Biais B.: *Précis d'ophtalmologie.* Masson C-ie, 1969.
4. Raeder J. G.: *Brain*, 1918, 47, 149.

RAITER (boală): **diareea epidemică.**

Este o gastro-entero-colită acută, produsă probabil de un virus herpetiform, o toxină stafilococică sau diferite tulpini de *b. coli* patogeni. Deși afecțiunea poate fi întîlnită și la adulți, totuși simptomatologia clinică este mai zgomotoasă și mai gravă la sugari și la copii mici. În afară de diaree și febră, bolnavii pot prezenta pneumonie și otită. Datorită acestor complicații, circa 15% din copii atinși de această boală mor.

1. Fanconi G., Wallgren A.: *Manual de pediatrie.* Edit. Medicală, Buc. 1965.

RAJIC-WEBER (boala lui): **displazia osoasă oculodentară ereditară.**

Este o boală ce face parte din grupul osteozelor condensate genetice, ce se caracterizează prin microoftalmie, epicantus, hipoplazie nazală și dentară, sindactilie, îngroșarea diafizară a oaselor lungi. Boala se transmite în mod ereditar dominant.

1. Dechaume M.: *Précis de stomatologie.* Masson C-ie, Paris, 1966.
2. Fauré C.: *Maladies osseuses constitutionnelles.* Expans. Sci. Franc. 1966.
3. Hubault A.: *Rev. Prat.*, 1971, XXI, 23, 3481–3493.
4. Maroteaux P.: *Méd. Infant.*, 1962, 96, 365–370.

RAMADIER (sindromul lui): **nevralgia ganglionului sfenopalatin; sindromul lui Sluder (vezi).**

RAMEL (boala lui): **eritemul polimorf malign.**

Eritemul polimorf sau multiform malign este o afecțiune acută inflamatorie a pielei, rar întîlnită, cu etiologie variată și nedeterminată. Boala poate apărea ca o afecțiune dermatologică primară sau ca o manifestare cutanată a unei infecții genera-

Scanned with OKEN Scanner

lizate la un medicament, la o injecție cu ser sau chiar la o toxină endogenă. Mai sînt incriminate în etiologia bolii și virusurile. Boala apare brusc, sub forma unor leziuni cutanate eritematoase, simetrice și cu caracter recidivant. Leziunile fundamentale dermatologice pot avea caracter de macule, papule, papule urticariene, bule sau pete purpurice. Ele pot apărea ca leziuni în cocardă cu centrul clar sau ca inele eritematoase concentrice. Au locul de elecție fețele de extensie și uneori, palmele, plantele și mucoasele. Această formă clinică se poate complica cu leziuni viscerale, mai ales miocardite, nefrite și pneumonii, care-i conferă un caracter cu totul malign. Boala durează în medie 3—6 săptămîni. Sfîrșitul este fatal. Nu are tratament.

1. Bloom A., Lovel T. W. J. : *Proc. Roy. Soc. Med.*, 1964, 57, 175.
2. Degos R., Lortat-Jacob E. : *La dermatologie*. Maloine, Paris, 1956.
3. Pillsbury D. M., Shelley W. B., Kligman A. M. : *A manual of cutaneous medicine*. Saunders, 1961.
4. Shelley W. B. : *Arch. Dermat.*, 1964, 90, 54.

RAMOT-EIDELMANN (sindromul lui) (1965—1966) : limfomul mediteranean.

Sindromul lui Ramot-Eidelmann, sau limfomul mediteranean, apare la indivizii în vîrstă de 15—30 ani, originari din jurul Mării Mediterane, prezentîndu-se, din punct de vedere clinic, ca un sindrom sever de malabsorbție. Bolnavii prezintă crize dureroase abdominale, hipokaliemie, hipocalcemie. Nu au anemie. Biopsia intestinală arată o atrofie vilozitară, fără atingerea epiteliului de înveliș, și o hipercelularitate la nivelul laminei proprii, formată mai ales din plasmocite. A fost pusă în evidență o proteină anormală care permite a defini boala ca o afecțiune a legăturilor grele alfa, în care proteina patologică este reprezentată exclusiv de către lanțurile grele ale subclasei alfa 1 a gammaglobulinelor A. Evoluția este fatală. Bolnavii se pierd în decurs de 1—4 ani, perioadă de timp în care se observă remisii spontane urmate de agravare.

1. Eidelman S., Parkins R., Rubin C. E. : *Medicine* (Baltimore), 1966, 45, 111.

Scanned with OKEN Scanner

2. Laroche C., Merillon H., Turpin G. : *Presse méd.*, 1970, 78, 2, 53.
3. Ramot B., Smamin M., Bubis J. : *Israel J. Med. Sci.*, 1965, 1, 221.
4. Seligman M. : *Presse méd.*, 1970, 78, 2, 51.

RAMSAY-HUNT (boala lui) : **atrofia dentatorubrică ; asocierea unui sindrom cerebelos, mioclonii şi epilepsie generalizată.**

Este o afecţiune neurologică, ce face parte din grupul bolilor determinate de atrofia cerebeloasă primară în care, secundar, se produce o atrofie a nucleului dinţat. Boala se manifestă clinic printr-un sindrom cerebelos, mioclonii şi accese epileptice generalizate.

1. Arthuis M. : *La Méd. Infant.*, 1968, 75, 205–213.
2. Brain R. : *Clinical Neurology.* 2nd. ed. Oxford, 1964.
3. Escourolle, R., Poirier J. : *Manuel élémentaire de neuropathologie.* Masson C-ie, Paris, 1971.

RANKE (sindromul lui) (1922) : **complexul primar tuberculos ; complexul primar Ranke.**

Sub denumirea de complexul primar Ranke se înţelege un complex simptomatic şi lezional din tuberculoza pulmonară sau intestinală, care este constituit din şancrul de inoculare (alveolita constituită în urma unei exsudaţii şi cazeificări sau ulceraţia mucoasei intestinale), limfangita şi adenopatia satelită. Infecţia tuberculoasă a pulmonului trece prin 3 stadii succesive (stadiul primar Ranke, stadiul secundar şi stadiul terţiar). Aceste stadii explică diseminarea limfogenă a infecţiei tuberculoase şi hematogenă, crearea unei oarecare imunităţi (alergice) şi diferite tipuri de leziuni pulmonare. Perioada primară sau primoinfecţia se caracterizează prin apariţia alergiei şi a complexului primar Ranke ; cea secundară prin hipersensibilitate şi generalizare sanguină şi limfatică cu apariţia proceselor inflamatorii pleurale, ganglionare, peritoneale, meningeale etc. ; iar cea terţiară prin tuberculoza de organ, cu evoluţie lentă şi alergie moderată.

1. Brill A. şi colab. : *Ftiziologia.* Edit. de stat, Bucureşti, 1952.

Scanned with OKEN Scanner

2. Bruckner I., Anastasatu C. : *Pneumologia.* Edit. Medicală Buc., 1965.
3. Dubos R. : *Am. Rev. Resp. Dis.*, 1964, 90, 505.
4. Fodor O. : *Tratat elementar de medicină internă.* Edit. Dacia-Cluj, 1973.
5. Myers J. A. : *J.A.M.A.*, 1965, 194, 1086.

RANKING-PARDINGTON (sindromul lui) (1890) : **sindromul abdominal din porfirinurii.**

Sindromul lui Ranking şi Pardington reprezintă semnele abdominale din cursul porfirinuriilor (tulburări congenitale ale metabolismului porfirinelor, caracterizate printr-o eliminare în urină de uroporfirină, care dă, atunci cînd este abundentă, o coloraţie a urinii (ca vinul roşu de Bourgogne)). Se manifestă clinic prin dureri violente abdominale, neînsoţite de apărare musculară, constipaţie, vărsături care stimulează adesea colica saturnină şi abdomenul acut, febră 38—39°C şi, deseori, manifestări angiospastice : pusee hipertensive, cefalee, tulburări ale acuităţii vizuale. Crizele abdominale durează de la cîteva ore la cîteva zile şi au tendinţa de a se repeta. Ele precedă de obicei tulburările neurologice.

1. Martin W. J., Heck F. J. : *Am. J. Med.*, 1956, 29, 239.
2. Peterka E. S. şi colab. : *J.A.M.A.*, 1965, 193, 1036.
3. Tschudy D. P. : *J.A.M.A.*, 1965, 191, 718.
4. Watson C. J. : *Advences Int. Med.*, 1954, 6, 235.
5. Watson C. J. : *New England J. Med.*, 1960, 263, 1205.

RASMUSSEN (anevrismele lui) (1868) : **leziunile anevrismale ale arterei pulmonare.**

Anevrismele ramurei arterei pulmonare, anevrisme mici de mărimea unui bob de linte, situat pe ramurile arterei pulmonare din peretele cavernelor pulmonare, cunoscute şi sub denumirea de anevrismele lui Rasmussen, sînt responsabile de hemoptiziile mari, fudroiante, terminale, care se produc în cursul tuberculozei pulmonare vechi, excavate şi multilezionale. Această hemoptizie masivă, fatală este relativ rară şi survine, de obicei, la bonavii vechi cu întinse leziuni fibroase. În zilele care urmează după hemoptizie, bolnavul expectorează cheaguri sanguine colorate în roşu-închis. Acestea pot cauza o atelectazie a seg-

Scanned with OKEN Scanner

mentului corespunzător. Riscul principal al hemoptiziei este diseminarea bacililor tuberculoşi în părţile încă sănătoase ale pulmonului. Tratamentul este acela obişnuit din orice hemoptizie.

1. Albertson J. N. Jr.: *Arch. Int. Med.*, 1964, 113, 676.
2. Bourgeois P.: *Maladies de l'appareil respiratoire*. Flammarion, Paris, 1965.
3. Hinshaw H. C., Garland L. H.: *Diseases of the chest*. Saunders, 1963.
4. Myers J. A.: *J.A.M.A.*, 1965, 194, 1086.

RATHBUN (sindromul lui) (1948): **hipofosfatazia; rahitismul prin deficit fosfatazic.**

Este o tulburare metabolică, ce apare mai ales la copil, şi care se manifestă printr-un rahitism rezistent la vitamina D şi cauzat de o diminuare a activităţii fosfatazei alcaline. Acest defect metabolic constă din diminuarea sau absenţa fosfatazei alcaline, tulburare determinată genetic. Transmiterea bolii are un caracter autosomal recesiv. Se manifestă clinic prin modificări importante ale oaselor şi dinţilor. Anomaliile scheletului constau din *genu valgum* marcat, incurbarea femurului şi a tibiei, hipertrofia extremităţilor distale ale oaselor antebraţului, şanţul Hansen şi proeminenţa abdomenului. Concomitent, se mai observă o încetinire a creşterii, căderea prematură a dinţilor şi hipercalcemie. Lipsesc semnele unei afectări renale cu excepţia decelării cromatografice a unei excreţii anormale de acizi aminoetilfosforici. Patogenic, se pare că sînt afectaţi osteoblaştii, care, deşi pot forma ţesut osteoid, nu mai sînt capabili de sinteza fosfatazei necesară pentru mineralizare. Există forme grave, care debutează la sugarii mici şi se manifestă prin anorexie, convulsii, vărsături, fenomene ce conduc rapid la moarte şi forme uşoare în care modificările rahitice retrocedează cu vremea. Nu există nici un fel de tratament eficace. Atît vitamina D cît şi corticoterapia nu au nici un efect asupra evoluţiei bolii. Există, dealtfel, forme grave şi forme uşoare, în care evoluţia urmează cursul respectiv, indiferent de orice influenţă terapeutică.

1. Bethune J. E., Dent C. E.: *Am. J. Med.* 1960, 28, 615.
2. Fanconi G., Wallgren A.: *Manual de pediatrie*. Edit. Medicală, Buc., 1965.

Scanned with OKEN Scanner

3. Fraser D. : *Am. J. Med.*, 1957, 22, 730.
4. Rathbun J. C. : *Am. J. Dis. Child.*, 1948, 75, 822.

RAVAULT (sindromul lui) (1946) : **reumatismul neurotrofic al membrului superior ; sindromul lui Steinbrocker (1947) ; sindromul umăr-mînă.**

Este un sindrom clinic algic, ce apare în raport cu infarctul miocardic, în aceeaşi perioadă de timp ca şi periartrita. Apare de obicei brusc, fiind precedat de dureri nevralgice de tip cervical sau cervico-brahial sau uneori de o periartrită scapulo-humerală. În unele cazuri, debutul sindromului este marcat de tulburări la nivelul mîinii, caracterizate prin redoare articulară, modificări vasomotorii şi chiar edem. În prima fază, care de obicei durează 1—2 săptămîni, simptomele de debut se accentuează. În faza a doua, sindromul are o evoluţie cronică şi la nivelul umărului se constată o periartrită scapulo-humerală dureroasă. Cu timpul, fenomenele algice se estompează, fiind înlocuite de tulburări trofice. Acestea pot varia de la simple amiotrofii discrete, pînă la retracţii tendinoase şi aponevrotice palmare, ca şi în boala lui Dupuytren. Radiologic, se pot constata procese de osteoporoză difuză sau chiar prezenţa unor mici geode. Sindromul este unilateral ; rareori, el poate fi bilateral sau chiar extins la membrele inferioare. Din punct de vedere patogenic, se admite ipoteza lui Steinbrocken şi colaboratorii (teoria reflexă avînd ca bază concepţia „bazinului internuncial al lui Lorente de No.). Evoluţia sindromului este lungă. În cazurile tratate, simptomele regresează lent în circa 6 luni.

1. Fodor O. : *Tratat elementar de medicină internă.* Edit. Dacia-Cluj, 1973.
2. Friedberg Ch. : *Diseases of the heart.* Saunders, 1966.
3. Proger S. : *Lancet*, 1964, 1, 1–3.
4. Sampson J. J. : *Coronary Heart Disease*, Clinical Cardiopulmonary, Physiology.
5. Stamler J. şi colab. : *Ann. New York Acad. Sci.*, 1963, 97, 932.
6. Teodorescu B. (sub redacţia) : *Cardiologia* vol. I., Edit. Medicală, Buc. 1960.

Scanned with OKEN Scanner

RAVINA-PÉCHER (sindromul lui) (1941): **distrofia osteo-ligamentară; artromalacia distrofică osteo-ligamentară familială, ereditară.**

Este o boală destul de rară, cu etiologie necunoscută și cu transmisie ereditară și familială, care se manifestă clinic printr-o deformare a oaselor degetelor, lărgirea falangelor distale, subluxația degetelor mari de la mîini și, uneori, picior plat. Din punct de vedere histopatologic, sindromul se caracterizează printr-un proces de osteopatie care afectează spongioasa osului. Se pot observa, de asemenea, și procese de osteoporoză cu formare concomitentă de chisturi osoase fără reacție periostală. Se mai pot produce și alte fenomene morbide ca: cifoză (chiar gibus), atonie importantă a ligamentelor articulare și articulațiile genunchilor în X. Prognosticul este relativ bun. Nu are tratament specific.

1. Fauré C.: *Maladies osseuses constitutionnelles.* Expans. Sci. Franc. Paris, 1966.
2. Leiber B., Olbrich G.: *Die klininschen Syndrome.* Urban-Schwartzenberg. München-Berlin-Wien, 1966.
3. Ravina D., Pecher A.: *Presse méd.*, 1941, 12, 1343.

RAYER (boală): **pitiriazisul limbii; limba geografică a lui Bergeron (vezi).**

RAYMOND (sindromul lui): **sindromul corpului calos.**

Este un sindrom neurologic ce se observă mai ales în tumorile corpului calos sau leziuni degenerative. În afară de tulburările neurologice caracteristice (tonusul muscular crescut, apraxie stîngă etc.), se mai observă și diferite tulburări psihice. Astfel, bolnavii pot prezenta tulburări ale caracterului și ale memoriei, amnezie topografică, cu sau fără ictus, comportament bizar și lipsa de coordonare în idei.

1. Arieti S.: *American Handbook of Psychiatry.* Vol. I–II. Basic Books, 1959.
2. English O. S., Finch S. M.: *Introduction to psychiatry.* Norton, 1964.
3. Ewalt J. R., Farnsworth D. L.: *Textbook of Psychiatry.* McGraw-Hill, 1963.
4. Wilson S. A. K.: *Neurology*, 2nd ed. Williams and Wilkins, 1955.

Scanned with OKEN Scanner

RAYMOND (sindromul lui) : **sindromul superior al calotei protuberanțiale.**

În lezionările superioare ale calotei protuberanțiale apar o serie de tulburări neurologice în raport cu gradul acestei lezionări și cu vechimea bolii. Se manifestă clinic printr-o hemianestezie alternă, de tip siringomielinic, mai ales în tipul superior pur. La tipul inferior, se produce o paralizie facială și o paralizie a celei de a III-a perechi de nervi cranieni de partea leziunii. În tipul bulbo-protuberanțial se observă o paralizie și o deviație a limbii de partea opusă, o paralizie laringiană și adesea, hemiplegie.

1. Baker A. B. : *Clinical Neurology*, 2nd ed. Hoeber, 1962.
2. Brain R. : *Clinical Neurology*, 2nd ed. Oxford, 1964.
3. Escourolle R., Poirier J. : *Manuel élémentaire de neuropathologie*. Masson, Paris, 1971.

RAYMOND-CESTAN (sindromul lui) (1903) : **sindromul protuberanțial superior.**

Sindromul protuberanțial superior al lui Raymond-Cestan se caracterizează printr-o paralizie directă oculogiră, adică un sindrom Foville protuberanțial (hemiplegia controlaterală a membrelor, hemiplegia controlaterală a nervului facial de tip periferic, paralizia mișcărilor de lateralitate a celor doi ochi spre partea leziunii), hemianestezie și hemisindrom cerebelos.

1. Brain R. : *Clinical Neurology*, 2nd ed. Oxford, 1964.
2. Escourolle R., Poirier J. : *Manuel élémentaire de neuropathologie*. Masson, Paris, 1971.
3. Kreindler A. : *Neurologia*. Vol. II. Edit. Medicală Buc., 1957.
4. Raymond F., Cestan R. : *Gazette Hôp.*, 1903, 829.

RAYMOND-GUILLAIN (boală) : **miopatia primitivă progresivă ; tipul pelvi-lombar al miopatiei primitive progresive.**

Este o afecțiune cu etiologie necunoscută, cu transmitere ereditară sau familială, ce se caracterizează printr-o slăbire progresivă și apoi o atrofie aparentă sau nu a unor grupe musculare, în care mușchii rădăcinii membrelor inferioare sînt

Scanned with OKEN Scanner

primii și electiv interesați. Atingerea mușchilor este bilaterală și simetrică. La examenul histopatologic a grupelor musculare interesate se constată o atrofie sau, din contra, o umflare a unor fibre musculare și proliferarea țesutului conjunctiv, mai ales în formele hipertrofice. Nu se găsesc leziuni la nivelul sistemului nervos central sau periferic. Boala debutează în copilărie sau în adolescență și interesează selectiv mușchii din regiunea pelvi-lombară. Se manifestă clinic prin diminuarea reflexelor osteotendinoase și, frecvent, contracturi. Se pune în evidență o creatininurie. Mersul bolii este lent și progresiv. Tratamentul este numai simptomatic și fizioterapic.

1. Becker P. E. : *Zwanzigste Öst.* Ärztetagung Wien. Van Swieten Kongress, Oktober, 1966.
2. Dowben R. M. : *Texas Rep. Biol. and Med.*, 1965, 22, 849.
3. Dowben R. M. : *Arch. Int. Med.*, 1961, 107, 430.
4. Fetterman G. H. și colab. : *J. Dis. Child.*, 1956, 91, 326.
5. Vignos P. T. și colab. : *J.A.M.A.*, 1963, 184, 89.
6. Zundel W. S., Tyler F. H. : *New England J. Med.*, 1965, 273, 537.

RAYNAUD (boala lui) : **gangrena simetrică a extremităților.**

Boala lui Raynaud este o vasoconstricție arteriolară, ce produce crize paroxistice de sincopă și asfixie locală, care se observă simetric la extremități (mîini) și care conduce cu timpul la o gangrenă parcelară curabilă. Crizele se observă mai ales la tineri și, îndeosebi, la femei. Sînt influențate de frig. Cauzele spasmului arteriolar, de origine simpatică sînt în legătură cu tulburări neuro-endocrino-vegetative. A mai fost incriminat, în afară de tulburările endocrine, sifilisul. Tratamentul constă din evitarea frigului, influențarea favorabilă a dezechilibrului neuro-endocrin și acetilcolina.

1. Degos R., Lortat-Jacob E. : *La dermatologie.* Maloine, Paris, 1956.
2. Gifford R. W. jr. : *Med. Clin. North America*, 1958, 42, 963.
3. Gifford R. W. jr. : *Circulation*, 1963, 27, 970.

Scanned with OKEN Scanner

4. Hyndman O. R., Welkin J.: *Amer. Heart Journal*, 1942, 23, 535.
5. Johnston E. N. M., Summerly R., Birnstingl M.: *Brit. Med. J.*, 1965, 1, 962.
6. Raynaud P.: *Rev. Prat.*, 1967, XVII, 4729.

RAYNAUD (sindromul lui) (1862): **gangrena simetrică a extremităților prin sincopă și asfixie locală.**

Sindromul lui Raynaud este un complex simptomatic, caracterizat prin tulburări circulatorii paroxistice simetrice, observate mai ales la femei și localizate aproape exclusiv la mîini. În timp ce în boala lui Raynaud fenomenele de mai sus apar la femei tinere, și uneori pe fondul unor predispoziții familiale, în sindromul Raynaud, ele sînt secundare unor afecțiuni vasculare cum ar fi: boala lui Buerger, coasta cervicală, sindromul scalenului, embolia arterială, bolile de colagen (lupusul eritematos diseminat), boli ale sistemului nervos (polinevrite, hernii discale, sechele după poliomielită și, în sfîrșit, în hemoglobinuria paroxistică și anemia pernicioasă. Boala apare în crize. În urma expunerii la frig sau la un stimul emoțional, vîrful degetelor ambelor mîini (excepțional numai la una) devine inițial palid și apoi cianotic. Dacă cianoza se prelungește, apare durere și stîngăcie în mișcări, pe lîngă senzația de amorțeală, răcire și perspirație ce o simte de la începutul accesului. Criza cedează la plasarea mîinilor în apă caldă sau într-o cameră încălzită. În timpul ameliorării apar parestezii, furnicături, ușoară tumefiere și o roșeață intensă. Cu timpul, durerile devin mai intense, apare sclerodactilie și impotență funcțională. Niciodată nu apare gangrenă intensă. Boala este în general benignă; numai în unele cazuri se ajunge la sclerodactilie și mici zone de necroză cînd bolnavii devin infirmi. (Vezi bibliografia de la boala Raynaud).

RAYNAUD-LERICHE-LAFONTAINE (sindromul lui): **tulburare circulatorie paroxistică unilaterală.**

Este un sindrom Raynaud secundar (vezi), unilateral, determinat de leziuni vasculare sau nervoase. Se observă în polinevrită, siringomielie, uneori în epilepsie și hemiplegie, boala lui Parkinson și în tabes. Evoluția sindromului este în raport direct cu boala care-l determină. (Vezi bibliografia de la boala Raynaud).

Scanned with OKEN Scanner

RECKLINGHAUSEN (boala lui) (1891) : **osteoza paratiroidiană ; osteoza fibrochistică ; hiperparatiroidia primitivă ; osteodistrofia fibroasă generalizată.**

Este o boală mai frecventă la bărbat decît la femeie, caracterizată printr-o fibroză secundară unei tulburări endocriniene, descrisă în 1891 de von Recklinghausen şi confundată de el cu toate osteodistrofiile difuze. Boala se datoreşte tulburării metabolismului calciului şi a fosforului care se întovărăşeşte de o demineralizare osoasă. Excesul de hormon paratiroidian creşte excreţia renală a fosfaţilor prin mărirea filtraţiei glomerulare şi reabsorbţia tubulară a acestui element. Fenomenul de mai sus favorizează deplasarea fosfatului de calciu din oase în plasmă (hipercalcemie). Aceasta din urmă stimulează activitatea osteoclastelor, ceea ce determină creşterea fosfatazei alcaline. Tabloul clinic este reprezentat prin tulburări osoase (dureri osoase, tumori cu mieloplaxe, fracturi patologice şi osteomalacie, cifoscolioză), astenie, litiază renală şi calcificări renale difuze bilaterale, anorexie, calcificări metastatice ale arterelor, ţesutului periarticular etc., şi scurtarea intervalului Q—T de pe electrocardiogramă. Semnele radiologice sînt reprezentate de osteoporoză generalizată, tumori cu mieloplaxe şi chisturi osoase. Biologic, afecţiunea se manifestă prin hipercalcemie, hipercalciurie, hipofosforemie şi creşterea valorilor fosfatazei alcaline. Prognosticul depinde de precocitatea tratamentului. Ablaţia chirurgicală a adenomului tiroidian este singura metodă terapeutică eficace.

1. Emerit I. : *Vie médicale*, 1973, 1, 21.
2. Fanconi G., Wallgren A. : *Manual de pediatrie*. Edit. Medicală, Buc. 1965.
3. Habib R., Habib E. C. : *Arch. Anat. Path. Suppl. Sem. Hôp.*, 1962, 10, 47.
4. Hegglin R. : *Diagnosticul diferenţial al bolilor interne*. Edit. Medicală Buc., 1969.
5. Recondo J. : *Rev. Prat.*, 1970, XX, 4385.
6. Rose G. A. : *Clin. Rad.*, 1964, vol. 15, 1, 75.

RECKLINGHAUSEN (boala lui von) (1882) : **neurofibromatoza lui Recklinghausen ; polifibromatoza neuro-cutanată pigmentară ; neurogliomatoza.**

Este o afecţiune ce apare uneori familial, alteori imediat după naştere, iar cel mai frecvent, în

Scanned with OKEN Scanner

perioada pubertății. Se caracterizează clinic prin apariția de tumori de-a lungul nervilor periferici (gliome), de tumori cutanate (fibroame) și de pete pigmentare pe piele. Cînd tumorile se localizează la nivelul rădăcinilor rahidiene, se pot observa dureri și semne de compresiune radiculară. Cînd acestea din urmă se găsesc situate la nivelul craniului, se manifestă prin simptome asemănătoare tumorilor cerebrale. Boala se poate asocia cu diferite malformații osoase. Boala evoluează foarte lent și poate permite o viață și o activitate normală. În cursul evoluției pot apărea faze de agravare, urmate de perioade staționare. Menopauza, sarcina, traumatismele și bolile infecțioase pot agrava boala. Nu există tratament specific. Dacă devin supărătoare, tumorile cutanate pot fi operate ; ele recidivează după intervenție. Se poate încerca și radioterapia.

1. Degos R., Lortat-Jacob E. : *La dermatologie.* Maloine, Paris, 1956.
2. Fattorusso V., Ritter O. : *Vademecum clinique.* Masson C-ie, 1963.
3. Guilleminet M., Creyssel J., Mourgues de G., Fischer L. : *Presse Méd.*, 1970, 78, 28, 1269.
4. Russel Brain W. : *Diseases of the Nervous System.* Oxford Medical Publ. 1951.
5. Torres Marty L., Castelles Cuch S., Estrems A. : *Archives de Pediatria*, 1961, 67, 518, 1–11.

RECLUS (boala lui) : **mastita sclerochistică, de origine endocriniană ; boala chistică a sînului ; mastopatia fibrochistică ; mastoza chistică.**

Boala chistică este cea mai frecventă boală a sînului, întîlnindu-se, de obicei, la femeile în vîrstă de 30—50 ani și, mai rar, la femeile în postmenopauză. Ca factor etiologic este considerat hormonul estrogenic. Caracterul specific al bolii constă în formarea în sîn de chisturi macro- și microscopice din acini și canalicule terminale. Afecțiunea poate fi asimptomatică cînd formațiunea este descoperită în mod accidental. De cele mai multe ori, durerea sau senzația de tensiune atrag atenția asupra tumorii. În unele cazuri poate exista și o secreție mamelonară. Durerile și creșterea de volum, se accentuează îndeosebi în faza premenstruală a ciclului. Variațiile de volum, precum și rapida apariție și dispariție a tumorii mamare,

Scanned with OKEN Scanner

reprezintă caracteristica bolii chistice. Durerea, variațiile de volum și multiplicitatea leziunilor ajută la diferențierea bolii chistice a sînului de carcinom și adenofibrom. Diagnosticul de precizie îl dă, însă, numai biopsia. Boala se manifestă pînă la instalarea menopauzei cînd ea dispare.

1. Benson R. C.: *Handbook of obstetrics and gynecology.* 2nd. ed. Lange, 1966.
2. Danforth D. N.: *Textbook of obstetrics and gynecology.* Harper and Row 1966.
3. Haagensen C. D.: *Diseases of the breast.* Saunders, 1956.
4. Oberman H. A., French A. J.: *Surg. Gynec. and Obst.* 1961, 112, 647–652.
5. Pollack R. S.: *Treatment of breast tumors.* Lea and Febiger, 1958.

RECLUS (boală): **flegmonul lemnos.**

Flegmonul lemnos al lui Reclus este o inflamație a gîtului (mai ales regiunea cervicală), caracterizată clinic prin evoluție torpidă, duritate extremă a tumefacției și absența abcesului colectat. Se datorește unor infecții locale, determinată de afectarea țesutului celular subcutanat, după efectuarea de infiltrații în regiunea cervicală sau după suprainfectarea unor excoriații ale pielii. Este o afecțiune extrem de gravă și cu prognostic foarte rezervat. Tratamentul constă din administrare de antibiotice și deschidere largă chirurgicală.

1. Fevre M.: *Chirurgie infantile et orthopédie.* Flammarion, Paris, 1967.
2. Forgue E.: *Précis de pathologie externe.* Masson C-ie, Paris, 1939.
3. Quervain F. De: *Spezielle chirurgische Diagnostik.* Berlin, 1931.

REDLICH-FLATAU (boala lui) (1926—1928): **encefalomielita acută diseminată; encefalomielita epidemică diseminată.**

După cum se știe, encefalitele constituie un grup de afecțiuni virotice rare, care se datoresc lezionării creierului și a măduvei spinării. Encefalomielita acută diseminată Redlich-Flatau este produsă de virusurile SW, EP și WO. Boala este mai frecventă în America de Nord. Vecto-

Scanned with OKEN Scanner

rul virusului este ţinţarul. Suportul histopatologic al bolii este constituit din leziuni ale neuronului motor central, de infiltraţii perivasculare cu mononucleare şi de mici hemoragii ale scoarţei cerebrale. Tabloul clinic se manifestă prin febră, indispoziţie, angină, greţuri, vărsături, somnolenţă, stupoare, comă şi convulsii. La examenul fizic se observă o redoare a cefei, semne de iritaţie meningeală, convulsii, tremurături, paralizii ale nervilor cranieni, paralizii ale extremităţilor, reflexe osteotendinoase exagerate, reflexe cutanate absente. Albuminorahia şi tensiunea lichidului cefalo-rahidian sînt crescute; pleiocitoză limfocitară. Cu timpul, paraliziile şi paresteziile dispar, rămînînd doar nistagmusul, paralizia oculo-motorilor şi paralizia spastică a extremităţilor. În 30% din cazuri, se înregistrează decese. Nu are tratament specific. Prognosticul depinde foarte mult de tipul de virus şi de rezistenţa organismului.

1. Dutz H.: *Diagnose und Differentialdiagnose innerer Krankheiten.* VEB, G. Fischer-Verlag. Iena, 1969.
2. Hammon W. M.: *Ann. New York Acad. Sci.*, 1958, 70, 292.
3. Shinner J. J.: *Arch. Path.*, 1963, 75, 309.
4. Top F. H.: *Communicable and Infectious Diseases.* Ed. Mosby, 1964.

REESE (boală): melanoza precanceroasă a lui Reese. Este o melanoză dobîndită a adultului care debutează printr-o pată pigmentară ce se întinde progresiv, invadînd conjunctivele bulbare şi tarsiene, caruncula şi pleoapa. Evoluţia bolii este îndelungată, însă totdeauna, boala degenerează. Această degenerare se anunţă prin faptul că zona pigmentată devine vascularizată şi ridicată. Histopatologic: prezenţa de melanocite care formează în epiteliu adevărate cuiburi. Melanocitele au aspect normal. În stadiul de degenerescenţă, aceste melanocite invadează dermul. Tratamentul este chirurgical (excereză) sau radioterapic.

1. Campinschi R., Haye C.: *Bull. Soc. Ophtalm. France*, 1962, 4, bis.
2. David M., Chiriceanu M.: *Oftalmologia în practica medicală.* Edit. Medicală Bucureşti, 1964.

Scanned with OKEN Scanner

3. Saraux H., Biais B. : *Précis d'ophtalmologie.* Masson C-ie, 1969.
4. Thomas G. J. : *La cornée.* Thomas édit. Springfield, 1955.

REFSUM (boala lui) (1945) : **heredopatia atactică polinevritiformă.**

Este o boală determinată de tulburarea metabolismului acidului fitanic. Se caracterizează printr-o retinită atipică pigmentară, polineuropatie şi ichtioză. Boala apare în jurul vîrstei de 10 ani şi se manifestă complet spre vîrsta de 30 ani. Se manifestă prin simptome oculare (hemeralopie, micşorarea cîmpului vizual, retinită pigmentară), simptome neurologice (polinevrită la membrele inferioare şi atingere cerebeloasă) şi tulburări cardiace (cardiomegalie şi tulburări de conducere). Stigmatul caracteristic al bolii este supraîncărcarea tisulară şi plasmatică cu acid fitanic, un acid gras ce apare în urma unui blocaj enzimatic. Boala se transmite autosomic recesiv. Evoluţia este variabilă, în pusee şi remisii : moartea subită este frecventă. Tratamentul constă în regim fără conţinut de acid fitanic (grăsime, peşte, roşii).

1. Guy-Grand B., Duchier J., Dorfman G., Bour H. : *Rev. Prat.*, 1970, XX, 6, 803.
2. Heycock J. B., Wilson J. : *Arch. Dis. Child.*, 1958, 33, 320.
3. Korein J., Steinman P. A., Senz E. H. : *Arch. Neurol.* (Chicago), 1961, 4, 272.
4. Refsum S. : *Acta Psyichiatr. Neurol. Suppl.*, 1946, 38, 9, 303.
5. Saraux H., Biais B. : *Précis d'ophtalmologie.* Edit. Masson, C-ie, 1969.
6. Emerit J. : *Vie médicale.*, 1973, 1, 21.

REIFENSTEIN (sindromul lui) : **pseudohermafroditismul masculin.**

Descris în 1947 de către Reifenstein, apoi studiat în 1965 de Bowen, această boală asociază unui pseudohermafroditism masculin ereditar, un hipogonadism şi o ginecomastie. Libido şi potenţa sexuală par corecte însă azoospermia este absolută. Organele genitale interne sînt normale în afară de o hipertrofie a utriculului prostatic, pe care unii

Scanned with OKEN Scanner

il consideră un vestigiu müllerian. Fiziopatologia exactă a sindromului nu este precizată. Se crede că ea s-ar datori unei insensibilități a organelor receptoare la androgeni, deficiență a factorului virilizant al testiculului embrionar, analoagă cu tulburările de receptivitate observate în sindromul lui Morris (enzimopatie). Din această cauză, tratamentul cu androgeni rămîne ineficace.

1. Gilbert-Dreyfus., Schaison G.: *Rev. Prat.*, 1971, XXI, 2, 175–197.
2. Klotz H. P.: *Les déséquilibres endocriniens.* Expansion Sci. Franc., 1966.
3. Soffer L.: *Diseases of the endocrine glands.* Lea and Febiger, 1951.
4. Williams R. H.: *Textbook of endocrinology.* 1968, W. B. Saunders.

REIS-BUCKLERS (boală): **distrofia epitelială a corneei.**

Este o distrofie corneeană localizată la nivelul stratului Bowmann, care debutează în copilărie, manifestîndu-se prin crize dureroase oculare. La examenul obiectiv se observă prezența unor opacități puțin dense care sînt localizate sub epiteliu și au forma de hartă sau de inel. Transmisia bolii se face în mod dominant.

1. Caminschi R., Haye C.: *Bull. Soc. Opht. France*, 1962, 4 bis.
2. David M., Chiriceanu M.: *Oftalmologia în practica medicală.* Edit. Medicală București, 1964.
3. Saraux H., Biais B.: *Précis d'ophtalmologie.* Masson C-ie, Paris, 1969.
4. Thomas G. I.: *La cornée.* Thomas edit. Springfield, 1955.

REILLY (sindromul lui): **tulburări neuro-vegetative ale sindromului acut de iritație.**

Este un sindrom clinic, ce se observă la bolnavii cu distonie neuro-endocrino-vegetativă, denumit și sindromul acut de iritație, care se manifestă simptomatologic printr-o vasodilatație puternică, datorită unei hiperpermeabilități capilare. Din punct de vedere etiopatogenic, se pare că este vorba de o iritare generală a sistemului nervos și în special a simpaticului, prin diferite noxe chimice, fizice, biologice etc. Se manifestă clinic prin pur-

Scanned with OKEN Scanner

pură, hipoplazie limfatică, infarcte, edem cerebral și leziuni vegetative.

1. 1. Durham R. : *Encyclopedia of medical syndromes.* N. Y., 1960.
2. Hombourger P. : *Nomenclature des maladies et opérations à noms propres.* Edit. Lab. Delalande-Courbevoie, 1963.
3. Volkmann H. : *Medizinische Terminologie.* München-Berlin, 1951.

REICHMANN (sindromul lui) (1882) : **gastrosuccoreea; nevroza hipersecretorie Reichmann ; sindromul hipersecreției gastrice.**

Sindromul Reichmann este un complex simptomatic, caracterizat prin hiperproducție de suc gastric și alte fenomene dispeptice. Acest sindrom survine de cele mai multe ori, în afecțiuni organice peripilorice, de obicei ulcerul prepiloric și duodenal. Se mai întîlnește acest sindrom de asemenea și în crizele de tabes dorsal, tumori cerebrale, abces cerebral, în migrene sau în accidente alergice gastrice, ca expresie a unei stări de distonie vegetativă de origine centrală, cu manifestare gastrică. În afară de tratamentul bolii primitive, care poate determina apariția acestuia, bolnavii cu această afecțiune, vor beneficia în urma administrării de inhibante ale secreției gastrice : beladonă, atropină. Efect bun îl are, de asemenea, și interzicerea fumatului. Diagnosticul se precizează pe baza cantității crescute de suc gastric extras în cursul tubajului gastric (efort oră) și pe baza următoarelor date clinice : eructații acide, pirozis, grețuri și vărsături „à jeun". Prognostic relativ bun.

1. Bockus H. L. : *Gastroenterology.* Vol. I. W. B. Saunders, 1963–1965.
2. Bouchier I. A. D. : *Clinical investigations of gastrointestinal function.* F. A. Davis Co., 1969, 36–75.
3. Davenport H. : *Physiology of the Digestive Tract.* Year Book, 1961.
4. Fodor O. : *Cercetări asupra dinamicii secretorii a stomacului.* Întrepr. Poligrafică, Cluj, 1955.
5. Fodor O. : *Tratat elementar de medicină internă.* Edit. Dacia-Cluj, 1973.

Scanned with OKEN Scanner

6. Haţieganu I., Fodor O.: *Curs de patologie medicală.* Vol. III. I.M.F. Cluj, 1956.

REICHEL (boală): **osteocondromatoza articulară.**

Este o afecţiune osteoarticulară, caracterizată prin apariţia de mase cartilagioase multiple în oase, mai ales la nivelul oaselor tubulare de la mîini şi picioare. Aceste mase cartilaginoase, condroame, se pot calcifica sau osifica. Acest fenomen produce numeroase tulburări funcţionale, mai ales cînd se întovărăşesc de întîrzieri în creştere. Osteocondromatoza articulară a lui Reichel, ca şi boala lui Henderson-Jones, se caracterizează prin prezenţa în articulaţii a mici osteocondroame, care limitează mişcările articulare şi chiar le blochează, determinînd cu timpul fenomene artrozice. Condroamele calcifiate sînt opace la roentgen; ele pot fi observate la nivelul articulaţiilor. Oasele la acest nivel, par a fi suflate.

1. Cosăcescu A.: *Afecţiuni osoase.* Edit. Welther, Sibiu, 1948.
2. Fauré C.: *Maladies osseuses constitutionnelles.* Expans. Sci. Franc. 1966.
3. Forgue E.: *Précis de patohologie externe.* Edit. Masson C-ie, 1939.
4. Zitnan D. şi colab.: *Ann. Rheumat. Dis.*, 1963. 22, 36.

REGIS (sindromul lui): **dromomania.**

Sindromul lui Regis sau dromomania este o psihoză caracterizată prin tendinţa bolnavului de nu a se stabili într-o localitate, ci din contra, de a se plimba mereu invocînd motive neverosimile. De cele mai multe ori, indivizii cu această afecţiune, nu prezintă nici o tulburare organică din partea sistemului nervos central; alţii, chiar pot efectua diferite munci destul de corect. În unele cazuri, dromomania întovărăşeşte alte tulburări psihice.

1. Arieti S. (editor): *American Handbook of Psychiatry.* Vol. I–II, Basic-Books, 1959.
2. English O. S., Finch S. M.: *Introduction to Psychiatry.* Norton, 1964.
3. Pelicier Y.: *Guide Psychiatrique pour le praticien.* Masson C-ie, 1970.

Scanned with OKEN Scanner

REIMANN (boala lui) (1951) : **boala periodică a lui Reimann ; boala lui Siégal ; peritonita paroxistică benignă ; boala lui Cattan-Mamou.**

Este o boală ereditară și familială, cu caracter etnic (populația nord-africană, evrei), ce se caracterizează prin crize paroxistice abdominale sau articulare, sau asociate, febrile, complicate deseori de o nefropatie. Crizele survin periodic la intervale regulate ce corespund multiplilor celor 7 zile. Se manifestă clinic printr-o inflamație peritoneală sau artralgii hidrartrozice, cu pusee febrile, migrenă, vărsături, urticarie, purpură și oedem Quincke. Boala simulează peritonita chirurgicală, dar atacurile acute sînt recurente, se autolimitează și nu sînt fatale. În unele cazuri survine o amiloidoză de tip primar, iar moartea se produce prin insuficiență cardiacă sau renală. Fazele acute pot fi precipitate de stressuri emoționale, alcool sau abuzuri alimentare. Tratamentul este simptomatic și de susținere.

1. Chandler G. N. și colab. : *Brit. Med. J.*, 1959, 1, 952.
2. Hombourger P. : *Nomenclature des maladies et opérations à noms propres*. Edit. Lab. Delalande-Courbevoie 1963.
3. Nugent F. W., Burns J. R. : *M. Clin. North America*, 1966, 50, 371–378.

REITER (sindromul lui) (1916) : **sindromul conjunctivo-uretro-sinovial ; sindromul Reiter-Freud ; sindromul Fiessinger-Leroy-Reiter** (vezi).

REIMANN-HOBARD (sindromul lui) (1938) : **pneumonia atipică primitivă.**

Pneumonia atipică primitivă este o infiltrație pulmonară inflamatorie datorită unui virus. Agenții virotici cuprind adenovirusurile și virusurile gripale. De obicei, acest tip de pneumonie are o incubație de 7—21 zile, se transmite prin particulele provenite din nasul și gura persoanei infectate și apare cel mai frecvent la adulții tineri aflați în plină sănătate. Boala se prezintă sub diferite aspecte clinice. De obicei, afecțiunea începe ca o infecție ușoară a căilor aeriene superioare, evoluînd cu tuse seacă, ascensiune termică, cefalee, curbatură, răgușeală și oboseală. Neobișnuite sînt durerile toracice și revărsatele pleu-

Scanned with OKEN Scanner

rale. Semnele fizice sînt sărace, discrete și chiar pot lipsi. De cele mai multe ori se aud raluri bronșice și congestive. Evoluția bolii este benignă: ea durează circa 2 săptămîni, lăsînd după ea o astenie îndelungată și profundă. La examenul radiologic se pot observa infiltrate în benzi, mai ales la nivelul hilurilor (pneumonia hiliugă a lui Glanzmann). Tabloul radiologic nu are un aspect patognomonic. În sînge, se observă o leucopenie cu eosinofilie ; viteza de sedimentare a hematiilor este accelerată. În cazurile netratate, mortalitatea este foarte redusă. Imaginile radiologice persistă mult timp după vindecarea bolii.

1. Bourgeois P. : *Maladies de l'appareil respiratoire.* Flammarion, Paris, 1965.
2. Bariéty M., Choubrac P. : *Maladies de l'appareil respiratoire.* Masson C-ie Paris, 1963.
3. Couth R. B., Cate T. R., Chanock R. M. : *J.A.M.A.*, 1964, 187, 442.
4. Fodor O. : *Tratat elementar de medicină internă.* Vol. I. Dacia-Cluj, 1973.
5. Hinshaw H. C., Garland L. H. : *Diseases of the Chest.* 2nd ed. Saunders, 1963.

REMAK (sindromul lui) : **paralizia radiculară mijlocie a plexului brahial.**

Este forma clinică a plexitei brahiale mijlocii, determinată de lezionarea rădăcinilor mijlocii ale plexului brahial (C_6—C_7). Se manifestă printr-o paralizie a mușchilor extensori ai antebrațului, ai mîinii și ai degetelor, la care se asociază cîte odată și atrofia mușchilor eminenței tenare.

1. Baker A. B. : *Clinical Neurology*, 2nd ed. Hoeber, 1962.
2. Brain R. : *Clinical Neurology*, 2nd. ed. Oxford, 1964.
3. Escourolle R., Poirier J. : *Manuel élémentaire de neuropathologie.* Masson C-ie, Paris, 1971.
4. Wechsler I. S. : *A textbook of clinical neurology.* Saunders, 1967.

RENDU-OSLER (boala lui) (1896—1901) : **telangiectazia familială ; sindromul Osler ; sindromul Rendu-Weber-Osler ; angiomatoza familială.**

Este o angiomatoză hemoragică familială, afecțiune genetică cu transmitere dominantă. Clinic,

Scanned with OKEN Scanner

boala se poate manifesta fie prin hemoragii, fie prin telangiectazii hemoragice. Hemoragiile se pot manifesta sub formă de epistaxis, hematemeză, melenă, hematurie, hemoptizii. Angioamele apar în pusee succesive la nivelul feței, a toracelui sau a abdomenului. Ele ating și mucoasele. Angioamele sînt de dimensiuni mici, solitare sau multiple, localizate cel mai adesea pe mucoasa nazală, pe buze, pe organele interne (ceea ce duce la epistaxis, hemoragii digestive, pulmoni), organele genitale etc. Deseori, splina și ficatul sînt mărite. Evoluția se efectuează prin mărirea numărului de telangiectazii, repetarea hemoragiilor care pot agrava soarta bolnavului (hemoragii meningeale). Prognosticul depinde de mărimea și frecvența hemoragiilor. Tratamentul este simptomatic și substitutiv (transfuzii).

1. Dechaume M.: *Précis de stomatologie.* Masson C-ie, Paris, 1966.
2. Degos R., Lortat-Jacob E.: *La dermatologie.* Edit. Maloine, Paris, 1956.
3. Lambert P., Piquet J. M., Singer Cl.: *Lille Méd.*, 1970, 15, 7, 1073–1075.
4. Lelong M., Alagille D.: *Arch., Franc. péd.*, 1964, XXI, 7, 769.
5. Moysson F., Godart S.: *Acta Ped. Belgica*, 1966, 5, 313–331.

RENDU-WIDAL (boală): **tuberculoza splinei.**

Tuberculoza primitivă a splinei este o afecțiune foarte rară. Diagnosticul acestei boli este greu de pus. Elementele importante pentru diagnostic sînt antecedentele bacilare, tumefierea splinei și examenul radiologic (retropneumoperitoneu), care poate pune în evidență calcificări splenice. Puncția splenică permite uneori evidențierea bacilului Koch. Din punct de vedere clinic și biologic, tuberculoza splinei poate realiza următoarele aspecte: forma policitemică cu poliglobulie și mielogramă bogată, forma leucopenică, trombopenică sau pancitopenică și sindromul lui Banti, cu hemoragii digestive și ciroză hepatică. Prognosticul este relativ bun. Antibioterapia și splenectomia pot realiza efecte terapeutice foarte bune.

1. Conn H., Conn R.: *Current Diagnosis* 2. W. B. Saunders, 1969.

Scanned with OKEN Scanner

2. Fodor O.: *Tratat elementar de medicină internă.* Edit. Dacia-Cluj, 1973.
3. * * * *Hypersplenism*: Am. J. Med., 1951, 11, 495–506.

RESCHAD-SCHILLING (boala lui) (1913): **reticulo-endotelioza acută.**

Boala lui Reschad-Schilling face parte din grupul reticulo-endoteliozelor, afecțiuni caracterizate printr-o atingere a sistemului reticulo-endotelial și a căror etiologie nu este cunoscută. Boala debutează acut, cu febră mare, leziuni ulceroase ale cavității bucale, noduli cutanați și diateză hemoragică. La unii bolnavi se pot observa, de asemenea, grețuri, vărsături și diaree. În sîngele periferic se găsește o monocitoză importantă (histiomonocite, monocitoide, monoblaști, monocite) și trombopenie. În măduva osoasă, splină, ficat și limfoganglioni se remarcă o intensă proliferare a celulelor sistemului reticulo-endotelial și metaplazie mieloidă, mai ales în ficat, splină și ganglioni. Evoluția bolii este scurtă. Prognosticul este defavorabil. Nu are tratament.

1. Bessis M., Breton G. J., Binet J. L. N.: *Rev. Fr. Hémat.*, 1963, 2, 159.
2. Fodor O.: *Tratat elementar de medicină internă.* Edit. Dacia-Cluj, 1973.
3. Hegglin R.: *Diagnosticul diferențial al bolilor interne.* Edit. Medicală Buc., 1969.

RESPIGHI-DEGOS (sindromul lui): **keratodermia excentrică.**

Este o formă clinică a keratodermiei canaliculare diseminate superficiale. Se deosebește de aceasta din urmă prin faptul că leziunea acoperă o suprafață foarte mare a tegumentelor.

1. Degos R., Delort J., Garnier G.: *Bull. Soc. Fr. Dermat.*, 1955, 62, 264.
2. Degos R., Lortat-Jacob E.: *La dermatologie.* Edit. Maloine, Paris, 1956.
3. Pillsbury D. M., Shelley W. B., Kligman A. M.: *A manual of cutaneous medicine*, Saunders, 1961.
4. Rook A., Wilkinson D. S., Ebling F. J. G.: *Textbook of Dermatology.* Blackwell, Oxford, 1968.

Scanned with OKEN Scanner

REVOL (boala lui) : **diaciclotrombopatia.**

Este o diateză hemoragică constituțională, caracterizată prin prezența în sînge de trombocite izolate și rotunde, lipsite de aglutinabilitate. Se manifestă clinic prin purpură și hemogenie.

1. Biggs R., MacFarlane R. G. : *Human Blood Coagulation and ints Disorders.* ed. VI-a, Blackwell, 1962.
2. DeGruchy G. C. : *Clinical Haematology in Medical Practice.* 2nd ed. Blackwell, 1964.
3. Wintrobe M. M. : *Clinical Hematology,* ed. V-a. Lea and Febiger, 1962.

REYE (sindromul lui) (1963) : **encefalopatia și degenerarea grăsoasă a organelor interne.**

Sindromul lui Reye este o lipoidoză, care interesează concomitent sistemul nervos și organele interne. Boala are caracter ereditar, uneori recesiv autosomic, alteori recesiv însă legat de sex. Se manifestă din punct de vedere clinic prin tulburări de mers, mai ales în prima perioadă a copilăriei. Ulterior, forța musculară scade treptat pînă la paralizie totală, iar reflexele proprioceptive devin din ce în ce mai slabe. Pe lîngă aceste simptome, ca și în boala lui Greenfield-Scholz, se mai observă o paralizie spastică pînă la rigiditate decerebrată. Spre sfîrșitul evoluției bolii, care are un mers progresiv, apar ataxie, tremurături de amplitudine mare, nistagmus, prăbușire psihică și contracturi clonice. Moartea se produce prin paralizie bulbară în al 3-lea—9-lea an. La examenul histopatologic și histochimic se găsește la nivelul substanței albe o aglomerare de sulfatide, în timp ce celelalte lipide sînt în cantități mai reduse. Aceste lipide sînt foarte crescute și la nivelul altor organe cum ar fi ficatul, splina, rinichii, colecistul și nervii periferici. Nu are tratament.

1. David L. : *Péd.* (Lyon), 1970, 4, 467.
2. Dent C. E. (editor) : *Symposium on inborn errors of metabolism.* Am. J. Med. 1957, 22, 671—783.
3. Fanconi G., Wallgren A. : *Manual de pediatrie.* Edit. Medicală Buc., 1965.
4. Müller P., Tonz O. : *Helvetica paed. acta,* 1971, 26, 4, 371.

Scanned with OKEN Scanner

5. Stanbury J. B., Wyngaarden J. B., Friederickson D. S.: *The metabolic basis of inherited diseases.* McGraw-Hill, N. Y., 1960.

REYNOLD-REVILLOD-DÉJÉRINE (sindromul lui): **sindromul paramedian bulbar Foix; sindromul interolivar Déjérine (vezi).**

RIBBING (boală) (1937): **disostoza epifizară; micro-epifizie; disostoza encondrală epifizară.**

Boala se caracterizează printr-o ratatinare a epifizei osoase, dilatarea spațiului articular respectiv, fragmentarea epifizei și transparențe regionale ale osului respectiv, pe radiografii. Toate aceste modificări se datoresc unei tulburări în osificarea hipofizară, datorită probabil unor vascularizații deficitare a nucleilor de osificare, înconjurați din toate părțile de cartilaj. Nucleii de osificare sînt de dimensiuni mici, deformați și au tendința de malacie. Cu toate aceste modificări, creșterea nu este totdeauna inhibată, deoarece osificarea epifizară aproape că nu participă la creșterea în lungime a osului respectiv. Se pare că boala are caracter ereditar familial. Ea poate să apară însă și sporadic, fiind întovărășită de simptome hipotireotice. Tratamentul cu preparate de tiroidă poate influența cîteodată favorabil evoluția bolii.

1. Fauré C.: *Maladies osseuses constitutionnelles.* Expans. Sci. Fr. 1966, Paris.
2. Fanconi G., Wallgren A.: *Manual de pediatrie.* Edit. Medicală, Buc., 1965.
3. Fattorusso V., Ritter O.: *Vademecum clinique.* Edit. Masson C-ie, 1963.
4. Fanconi G.: *Helv. Paed. Acta,* 1947, 1, 13.

RIBIERRE-PICHON (sindromul lui) (1924): **reumatismul cardiac evolutiv.**

Este o formă de reumatism caracterizat prin faptul că unele localizări cardiace sînt aparent primitive. Reumatismul cardiac evolutiv reprezintă un ansamblu de localizări inflamatorii cardiace întîlnite în cursul reumatismului poliarticular acut și a sechelelor sale. Se manifestă sub trei forme: reumatismul cardiac d'emblée evolutiv, cardita recurentă și reumatismul cardiac se-

Scanned with OKEN Scanner

cundar evolutiv. Procesul patologic poate interesa toate structurile cordului: miocardul ventricular și auricular, pericardul și endicardul și valvulele, țesutul specific și coronarele. Din punct de vedere histopatologic, se deosebesc leziuni exsudative cu degenerescență fibrinoidă a colagenului, edem, limfocitoză, plasmocitoză și leucocitoză lezională și leziuni productive reprezentate de nodulii lui Aschoff. Vindecarea se face prin cicatricii fibroase care sînt responsabile de leziuni valvulare. Clinic se manifestă prin febră, astenie, dilatarea cordului, sufluri cardiace (mai ales sistolic la vîrful cordului), bloc atrio-ventricular parțial, alterațiile undei T de pe electrocardiogramă, diferite aritmii și semne de insuficiență cardiacă (dispnee, ritm de galop, stază venoasă, edeme, hepatomegalie etc.). Prognosticul este destul de sever, mai ales la copii și tineri. În 2—5% din cazuri se poate grefa streptococul, dînd endocardita lentă Osler. Tratamentul este acela al reumatismului clasic.

1. Friedberg Ch.: *Diseases of the heart.* W. B. Saunders, 1966.
2. Lenegre J., Soulié P.: *Maladies de l'appareil cardio-vasculaire.* Edit. Médicales Flammarion, Paris, 1968.
3. Markowitz M., Kuttner A. G.: *Rheumatic Fever: Diagnosis, Managment and Prevention.* W. B. Saunders, 1965.
4. Teodorescu B.: *Cardiologia.* Editura Medicală București, 1960.

RICH (sindromul lui): scleroza interstițială difuză; sindromul Hamman-Rich (vezi).

RIEDEL (boală) (1896): struma lui Riedel; tiroidita subacută.

Este o formă mai rară de tiroidită, descrisă în 1896 și cunoscută sub denumirea de struma lui Riedel. Boala afectează atît femeia cît și bărbatul, după vîrsta de 50 ani. Debutul este insidios, fără febră sau alt simptom. Se dezvoltă la un lob sau numai la o parte de lob și produce tulburări prin compresie asupra traheii și esofagului. Se confundă deseori, din cauza durității, cu cancerul ti-

roidian, de care se deosebește numai histologic, prin cupele prelevate biopsic. Din punct de vedere patogenetic, n-ar fi decît o reacție inflamatorie de natură autoimună. Sub influența unor factori, tiroida prin tiroglobulină sau alte substanțe, determină prin diverși antigeni producerea de anticorpi antitiroidieni. În acest fel, diferitele forme clinice (tiroidita lui De Quervain, al lui Hashimoto sau a lui Riedel) n-ar reprezenta decît etape diferite ale aceluiași proces imunologic. În tiroidita lui Riedel, există o hipofuncție tiroidiană, viteza de sedimentare a hematiilor este crescută, alfa 2 globulinele și gamaglobulinele sînt crescute de asemenea. Fixarea iodului radioactiv este scăzută. Tratamentul constă din exereza chirurgicală și extracte tiroidiene.

1. Conn H., Conn R. : *Current Diagnosis* 2. W. B. Saunders, 1969.
2. Doniach D., Hudson R. W., Roitt I. M. : *Brit. Med. J.*, 1960, 1, 365–373.
3. Ingbar S. H. : *New England J. Med.*, 1966, 274, 1252.
4. Lasser R. P. : *J.A.M.A.*, 1953, 152, 1133.
5. Riedel C. : *Verhandl. der deutschen Gesellschaft Chir.*, 1896, 25, 101.
6. Williams R. H. : *Textbook of Endocrinology*. Philadelphia, 1955.

RICHERT (boala lui) : **nevralgia timpanică sau otică; ticul patologic al nervului lui Jakobsohn.**

Este o afecțiune foarte rară și fără etiologie cunoscută, care se caracterizează prin faptul că individul respectiv nu poate ține receptorul telefonic la ureche, deoarece simplul contact cu acesta al pavilionului urechii îi provoacă un acces acut de otalgie.

1. Boies L. R. : *Fundamentals of otolaryngology*. W. B. Saunders, 1959.
2. Coates G. M., Schenck H. P., Miller M. : *Otolaryngology*. 5 vol. Prior, 1960.
3. Feighin M. : *Lexicon de simptome și sindroame*. Edit. Medicală Buc. 1967.

RICHNER-HANHART (sindromul lui) (1947) : **keratinizarea extremităților fără hiperhidroză.**

Scanned with OKEN Scanner

Este un sindrom dermatologic care se manifestă clinic printr-un proces excesiv de keratinizare la nivelul extremităților degetelor de la mîini și de la picioare. Boala nu se însoțește de hiperhidroză. De obicei, afecțiunea se întovărășește și de alte leziuni keratozice, mai ales corneene. Indivizii cu acest sindrom prezintă și tulburări în domeniul dezvoltării somato-psihice (nanism, oligofrenie) precum și enurezis. Nu are tratament.

1. Degos R., Lortat-Jacob E. : *La dermatologie*. Maloine, Paris, 1956.
2. Hanhart E. : *Dermatologica*, 1947, 94, 286.
3. Pillsbury D. M., Shelley W. B., Kligman A. M. : *A manual of cutaneous medicine*. Saunders, 1961.
4. Rook A., Wilkinson D. S., Ebling F. J. G. : *Textbook of dermatology*. Blackwell, Oxford, 1968.

RIEGEL (boala lui) : **tahicardia cu tulburări respiratorii astmatiforme.**

Este un sindrom clinic, caracterizat printr-o tahicardie întovărășită de tulburări respiratorii astmatiforme. Se pare că afecțiunea este determinată de un reflex pulmo-cardiac, determinat de modificări hemodinamice din mica circulație. Tratamentul constă din administrare de sedative.

1. Aymes A. : *Maladies et syndromes rares ou peu connus*. Paris, 1950.
2. Durham R. : *Encyclopedia of medical syndromes*. New York, 1960.
3. Hombourger P. : *Maladies et opérations à noms propres*. Edit. Lab. Delalande-Courbevoie, 1963.

RIEGER (sindromul lui) (1935) : **degenerația mezodermală sau ectodermală. Rieger ; displazia marginală posterioară Streiff.**

Este o malformație cu etiologie necunoscută, ce se caracterizează printr-o tulburare în dezvoltarea mezo-ectodermului. Sindromul face pare din marele grup al displaziilor ectodermice, în care intră tipul anhidrotic (oligodonție, hipotrihoză, lipsa glandelor sudoripare și sebacee) și tipul hidrotic (hipotrihoză, oligodonție și lipsa sau deformarea unghiilor de la mîini și picioare). Se manifestă clinic printr-un viciu de dezvoltare, caracterizat prin coloboma și atrofia irisului, hipodezvoltarea

corneei, vicii ale unghiurilor camerii anterioare și embriotoxon porticus Axenfeld. În unele cazuri, pe lîngă aceste tulburări se mai observă o anodonție parțială, distrofia miotonică Steinert și sindromul Marfan. Nu are tratament.

1. Dechaume M. : *Précis de stomatologie.* Masson C-ie, 1969.
2. Gasler H., Berthold H. : *Klin. Monatsbl. Augenhk.*, 1960, 136, 52.
3. Parcinski K., Jedruszek-Luginowa K. : *Klin. Oczna*, 1973, 43, 69.
4. Ravault P. M. : *Syndromes en ophtalmologie.* Ed. Doin-Doren, Paris, 1970.
5. Saraux H., Biais B. : *Précis d'ophtalmologie.* Masson C-ie, Paris, 1969.

RIEHL (boală) : **melanoza lui Riehl ; poikilodermia reticulară pigmentară a feței și gîtului a lui Civatte.**

Melanoza lui Riehl (1917), cu sediul cervico-dorsal, care nu este consecutivă unei dermatoze definite, a fost observată mai ales în cursul ultimelor două războaie, din care cauză se mai numește și „melanoza de război". Apare de obicei la femei în jurul menopauzei, debutul este progresiv și uneori precedat de eritremie. Localizarea de elecție este cervico-dorso-facială, cu predominență la frunte, tîmple și părțile laterale ale gîtului. Pigmentarea dă feței o tentă brună murdară. Evoluția este cronică, întreruptă de remisii și pusee de agravare, determinate de emoții și expunere la soare. Etiologia este nesigură : tulburări alimentare, vitaminice, endocrine, nervoase și diferite farduri și creme de proastă calitate. Tratamentul cel mai eficace, în afară de evitarea cremelor și fardurilor, este roentgenterapia în doze de 100 r pe ședință, care acționează asupra simpaticului cervical superior.

1. Degos R., Lortat-Jacob E. : *La dermatologie.* Maloine, Paris, 1956.
2. Jablonska S. : *Przegl. Dermat.*, 1949, 36, 45.
3. Hombourger P. : *Nomenclature des maladies et opérations à noms propres.* Masson C-ie, Paris. Lab. Delalande-Courbevoie, 1963.
4. Rook A., Wilkinson D. S., Ebling F. J. G. : *Textbook of dermatology.* Blackwell, Oxford, 1968.

Scanned with OKEN Scanner

RIEHL-PALTAUF (sindromul lui) : **tuberculoza fungoasă.**

Sindromul lui Riehl-Paltauf sau tuberculoza funguoasă este o varietate de lupus scleros papilomatos. Se datorește unei contaminări tuberculoase exogene sau, mai frecvent endogene, și din focarele bacilare ganglionare, articulare sau osoase. Se descriu două forme clinice : tuberculoza framboesiană a lui Doutrepont-Hallopeau și tuberculoza sarcomatoasă a lui Hallopeau. Prima se prezintă clinic sub aspectul unei prelungiri conopidiforme în regiunea organelor genitale. Favre și Gaté cred că această formă este produsă de o infecție mixtă, tuberculoasă și spiroketică. În a doua formă clinică, leziunea are aspectul unei tumori voluminoase, de culoare roșie, cu suprafața ulcerată, care seamănă cu un sarcom, nevocarcinom și botriomicom. Evoluția bolii depinde foarte mult de starea generală a bolnavului.

1. Degos R., Lortat-Jacob E. : *La dermatologie.* Maloine, Paris, 1956.
2. Gougerot H., Duperrat B. : *Sem. Hôp.* Paris, 1942, 18, 147.
3. Pillsbury D. M., Shelley W. B., Kligman A. M. : *A manual of cutaneous medicine.* Saunders, 1961.
4. Rook A., Wilkinson D. S., Ebling F. J. G. : *Textbook of dermatology.* Blackwell, Oxford, 1968.

RIEHL-PALTAUF (boală) (1886) : **tuberculoza verucoasă.**

Este o dermatoză care apare mai frecvent la muncitorii din abatoare, la veterinari. Se mai observă, de asemenea, și la bolnavii care elimină bacili, în regiunea fistulelor tuberculoase etc. Se datorește unei suprainfecții cu bacili de tip bovin. Se manifestă clinic ca niște aglomerări de papule veruciforme cu suprafața keratozică și cu baza infiltrată. Se localizează de obicei la mîini (îndeosebi mîna dreaptă), dar și în alte regiuni. Procesul are tendință de diseminare pe cale limfatică, fapt ce duce la formarea de focare de scrofulodermă. La acești bolnavi, reacțiile la tuberculină sînt pozitive. De obicei, bolnavii păstrează o stare generală bună.

1. Conn H., Conn R. : *Current Diagnosis* 2. W. B. Saunders, 1969.

Scanned with OKEN Scanner

2. Feighin M. : *Lexicon de simptome şi sindroame.* Edit. Medicală, Buc. 1967.
3. Hombourger P. : *Nomenclature des maladies et opérations à noms propres.* Edit. Lab. Delalande-Courbevoie, 1963.
4. Pautrier L. : *Nouvelle pratique dermatologique.* Paris, 1936, 3, 489.

RIETTI-GREPPI-MICHELI (sindromul lui) : **thalassemia minor ; thalassemia minimă ; A_2-thalassemia.**

Este o formă de anemie hemolitică familială, caracterizată printr-o splenomegalie moderată, pusee febrile, decalcifieri osoase, anemie, tentă subicterică, pusee febrile întovărăşite de crize de hemoliză şi diferite anomalii în dezvoltarea psihosomatică. Apare la indivizii heterozigoţi cu hemoglobine anormale. Boala are o evoluţie benignă. Etiopatogenia este dominată de existenţa unor combinaţii genetice produse de diferite hemoglobine A_2, C, E, H. Tabloul biologic este dominat de o anemie microcitară normocromă, hematii plate şi hipocrome, ce conţin hemoglobine anormale F, A_2, C. Sindromul hemolotic este reprezentat prin hiperbilirubinemie, rezistenţă globulară scăzută şi urobilinurie.

1. Fanconi G. : *Arch. Kinderheilk.*, 1939, 118.
2. Gasser C. : *Die Hamolitischen Syndrome im Kindersalter.* G. Thieme-Verlag, Stuttgart, 1939, 118.
3. Huehns E. R., Shooter E. M. : *J. Med. Genet.*, 1965, 2, 48.
4. Marti H. R. : *Praxis*, 1961, 50, 703.
5. Weatherall D. J. : *Progr. Med. Genet.*, 1967, 5, 8.

RIFT (boala lui) (1930) : **febra din valea Rift.**

Este o boală transmisibilă, ce se întîlneşte în Kenya pe valea Riftului. Se manifestă sub forma unei hepatite euzootice, produsă de un virus filtrant şi apoi transmisibil şi la om, unde determină o boală asemănătoare hepatitei epidemice.

1. Hombourger P. : *Nomenclature des maladies et opérations à noms propres.* Lab. Delalande-Courbevoie, 1963.
2. Tamm I. (editor) : *Symposium on viruses.* Am. J. Med., 1965, 38, 649–766.

3. Top F. H.: *Communicable and Infectious Diseases.* Mosby, 1964.

RIGA (boală): **fibrogranulomul sublingual; producția sublinguală a lui Fede; producția sublinguală a lui Cardarelli.**

Este o afecțiune stomatologică, ce se manifestă clinic prin apariția unor mici tumori exulcerate, cu sediul la nivelul frîului limbii, de formă rotundă, de mărimea unei mazăre, de consistență dură, care sînt acoperite de o falsă membrană albicioasă. După Franco, ar fi un fel de reacție hiperplasică locală, epitelială și conjunctivală, datorită iritației prelungite ce provine din poziția limbii sau dinților sau din cauza scurtării frîului limbii. Boala apare mai ales în Italia de sud la copii săraci, după erupția incisivilor de lapte inferiori (luna a 7-a). Boala are tendință spontană de vindecare.

1. Dechaume M.: *Précis de stomatologie.* Masson C-ie, 1966.
2. Fanconi G., Wallgren A.: *Manual de pediatrie.* Edit. Medicală Buc., 1965.
3. Hombourger P.: *Nomenclature des maladies et opérations à noms propres.* Lab. Delalande Courbevoie, 1963.
4. Ombredanne L.: *Préc. Chir. Clin. Infant.*, 1949, 263.

RIGA-FEDE (sindromul lui): **fibrogranulomul sublingual; aftele lui Cardarelli; boala lui Fede; boala lui Riga (vezi).**

RIGG (boala lui): **pioreea alveolară; catarul purulent.**

Este un stadiu avansat al parodontitei marginale cronice, în care procesul de osteoperiostită adîncește pungile parodontale din care se scurge puroi. Pioreea alveolo-dentară progresează de la colet spre apex, distrugînd ligamentul inelar, fapt ce determină căderea dinților. Mai întîi, mobilitatea lor se accentuează și numai ulterior, se produce pierderea lor. Această boală este, de obicei, favorizată de o igienă proastă a dinților. Tratamentul constă din igiena gurii, vitaminoterapie, antibiotice, insadol și chiar intervenție chirurgicală.

1. Dechaume M. : *Précis de stomatologie.* Masson C-ie, 1969.
2. Hombourger P. : *Nomenclature des maladies et opérations à noms propres.* Edit. Lab. Delalande-Courbevoie, 1963.

RILEY (boală) : **disautonomia familială ; sindromul lui Riley-Day.**

Descris de Riley în 1949, disautonomia familială apare îndeosebi la familiile înrudite de sînge, caracterizîndu-se prin tulburări ale funcțiilor vegetative și tulburări ale sistemului nervos central. Tulburările funcției vegetative se exteriorizează prin lipsa secreției lacrimale, modificări ale circulației sanguine periferice (labilitatea presiunii sanguine, tendința la hipotensiune ortostatică, extremități reci), hiperhidroză, tulburări de termoreglare cu tendință la febră ridicată, diaree alternînd cu constipație, tulburări ale reflexului de deglutiție. Tulburările sistemului nervos central se manifestă prin indiferență la durere, abolirea reflexelor interoceptive, labilitate psihică, tulburări în coordonarea funcțiilor mușchilor, cifoscolioză și tulburări în mers. Tulburările de mai sus pot produce complicații importante : ulcere corneene, diverse leziuni corporale, receptivitate la infecții, întîrziere în creștere. Nu se găsesc nici un fel de leziuni histopatologice. Tratamentul este numai simptomatic.

1. Aymes A. : *Maladies et syndromes rares ou peu connus.* Paris, 1950.
2. Baufle P. : *Les grands syndromes.* Paris, 1946.
3. Fanconi G., Wallgren A. : *Manual de pediatrie.* Edit. Medicală, Buc. 1965.
4. Liebman S. D. : *A. M. A. Arch. Ophtalm.*, 1957, 58, 188.
5. Volkmann H. : *Medizinische Terminologie.* München-Berlin, 1951.
6. Riley C. M., Day R. L., Greeley D. M., Langford W. S. : *Pediatrics*, 1940, 3, 468.

RILEY-DAY (sindromul lui) : **eritemul lui Riley-Day.**

Este o dermatoză cu etiologie necunoscută, care se manifestă clinic prin existența unor formațiuni cutanate eritematoase, destul de bine delimitate, nepruriginoase și nedureroase. Ele devin mai evi-

Scanned with OKEN Scanner

dente în momentul în care bolnavul este excitat nervos. Evoluția este benignă. Tratamentul constă din administrare de sedative și antihistaminice de sinteză.

1. Lutz W.: *Lehrbuch der Haut und Geschlechtskrankheiten.* 1957.
2. Rook A., Wilkinson D. S., Ebling F. J. G.: *Textbook of Dermatology.* Blackwell, Oxford, 1968.
3. Sutton R. L. Jr.: *Diseases of the skin.* ed. IX-a, Mosby, 1956.
4. Pearson J., Einegold M., Budzilovich G.: *Pediatrics,* 1970, 5, 739.

RILEY-SCHWACHMANN (sindromul lui) (1943): **scleroza diafizară a oaselor lungi.**

Este un sindrom determinat de scleroza diafizară a oaselor lungi. Pe lîngă aceste lezionări se observă o serie de procese morbide osoase și neurologice care produc tulburări în mers, adinamie musculară generalizată și exagerarea reflexelor osteo-tendinoase, cu clonus plantar. La examenul radiologic se constată leziuni la nivelul diafizelor oaselor lungi.

1. Fanconi G.: *Helv. Paed. Acta.,* 1949, 2.
2. Fanconi G., Wallgren A.: *Manual de pediatrie.* Edit. Medicală, Buc. 1967.
3. Fauré C.: *Maladies osseuses constitutionnelles.* Expans. Sci. Franc. -Paris, 1966.
4. Leiber B., Olbrich G.: *Die klinischen Syndrome.* Urban-Schwartzenberg, München-Berlin-Wien, 1966.

RILLE (boală): **keratoza rubra congenitală; eritrodermia congenitală ichtioziformă Brocq** (vezi).

RIMBAUD-JUSSE (sindromul lui): **encefalita comatoasă.**

Este un sindrom clinic, cu etiologie probabil virală, ce se caracterizează prin crize convulsivante, comă febrilă și hemiplegie. Simptomele de mai sus, care apar brusc, în plină sănătate, se mai însoțesc, de asemenea, la cei mai mulți dintre bolnavi de hiperglicemie, hiperazotemie și hiperleucocitoză. Boala are tendință la recidive. Evoluția este, de obicei, favorabilă. Tratamentul nu este decît simptomatic.

Scanned with OKEN Scanner

1. Aymes A. : *Maladies et syndromes rares on peu connus.* Paris, 1950.
2. Baufle P. : *Les grands syndromes.* Paris, 1946.
3. Durham R. : *Encyclopedia of medical syndromes.* N. Y., 1960.
4. Hombourger P. : *Nomenclature des maladies et opérations à noms propres.* Edit. Lab. Delalande-Courbevoie, 1963.

RINDFLEISCH-HANSEMAN (boala lui) (1897—1898) : **ciroza pulmonară ; fibroza pulmonară interstițială difuză Hamman-Rich (vezi).**

RIOPELLE-THERIAULT (boală) : **rabdomiosarcomul alveolar.**

Sînt sarcoame nu prea rare și reprezintă între 1/10—1/15 dintre tumorile maligne. Ele pot surveni la orice vîrstă, însă în 50% dintre ele înainte de 5 ani, cu aceeași frecvență pentru ambele sexe. Din punct de vedere clinic, sînt foarte polimorfe, deoarece se pot dezvolta oriunde se află țesut conjunctiv, adică atît în masele musculare, în țesutul subcutanat, cît și în țesutul celular mediastinal sau retroperitoneal. Localizarea otorino-laringologică este cea mai frecventă dintre toate celelalte localizări (1/3). Localizarea la orbită reprezintă 10% dintre rabdomiosarcoame. După regiunea ORL, localizarea cea mai frecventă (1/6 din cazuri) este în sfera uro-genitală. În această localizare, semnele clinice de debut sînt urinare (infecție urinară cu disurie și episoade febrile) și mai apoi, apariția unor formațiuni tumorale. Ca orice tumoră malignă, evoluția se face local și la distanță. După un stadiu limitat, tumora tinde a invada din aproape în aproape organele vecine și ganglionii. La distanță, extinderea rabdomiosarcomului alveolar se face la ganglioni, pulmoni, oase, ficat etc. Tratamentul cel mai important este cel local : chirurgical și roentgenterapic. Tratamentul antimitotic chimic se întrebuințează ca profilaxie contra formelor metastatice. Rezultatul este bun în 30% din cazuri.

1. * * * : *Rhabdomyosarcoma :* Lancet, 1965, 1, 309.
2. Enzinger F. M., Shiraki M. : *Cancer,* 1969, 24, 18.

Scanned with OKEN Scanner

3. Flamant F. : *Vie medicale*, 1972/2, 31, 3647.
4. HeynRuth, Holland R. : *Proc. Am. Ass. Cancer Research.*, 1970, 11, 36.

RISER (sindromul lui) : **hipertensiunea arterială malignă ; forma clinică pseudotumorală de hipertensiune arterială.**

Hipertensiunea arterială este o afecțiune, caracterizată printr-o creștere a presiunii arteriale care depășește valorile de 150/90 mmHg, datorită unei creșteri a rezistenței periferice la trecerea sîngelui în arteriole. În afară de forma benignă (90% din cazuri), în 8—10% din cazuri se înregistrează o formă clinică malignă. Dealtfel, oricare din formele de hipertensiune arterială permanentă se poate agrava brusc, căpătînd caracterul de malignitate. În această formă, denumită și de hipertensiune pseudo-tumorală, minima poate crește peste 120 mmHg, determinînd o necroză arteriolară difuză cu insuficiență renală rapid progresivă și leziuni importante ale fundului de ochi. Aceste leziuni pot precede manifestările renale și constituie semnul clinic cel mai util. Termenul de malignă se datorește faptului că mortalitatea este de 2% după 2 ani de evoluție spontană a bolii. Această formă clinică se caracterizează printr-o creștere netă și persistentă a tensiunii arteriale fără fluctuații, evoluție rapidă, tablou clinic dominat de tulburări renale și cerebrale (pseudotumorale), apare la tineri și fundul de ochi prezintă modificări de gradul IV. Complicațiile cerebrale se produc datorită mai ales hemoragiilor meningeale sau cerebrale, ramolismentelor cerebrale fără tromboză și edemului cerebro-meningeu. Tratamentul este acela din hipertensiunea arterială.

1. Freis E. D. : *New England J. Med.*, 1962, 266, 507.
2. Hamilton M., Thompson M., Thompson E. N., Wisinewski T. K. : *Lancet*, 1, 235, 1964.
3. Hegglin R. : *Diagnosticul diferențial al bolilor interne*. Edit. Medicală Buc., 1969.
4. Slaton P. E., Biglieri E. C. : *Am. J. Med.*, 1965, 38, 324.
5. Sokolow M., Perloff D. : *Progr. Cardiovasc. Dis.*, 1965, 8, 253.
6. Teodorescu B. (sub redacția) : *Cardiologia*. vol. I—II. Edit. Medicală Buc. 1960.

Scanned with OKEN Scanner

RISIEN-RUSSEL-BATTEN-COLLIER (sindromul lui): **sindromul neuro-anemic din boala lui Biermer; mieloza funiculară; scleroza postero-laterală.**

Sindromul lui Risien-Russel-Batten-Collier, se caracterizează prin tulburări ale sensibilității și ale motilității care survin în cursul anemiei Biermer și prin leziuni ale cordoanelor posterioare ale măduvei. Etiologia sindromului este aceea a anemiei pernicioase, unde se produc tulburări ale resorbției sau ale utilizării factorului extrinsec. De obicei, afecțiunea se întîlnește la indivizii trecuți de 40 de ani cu achilie gastrică. Din punct de vedere histopatologic, se întîlnesc leziuni microscopice de degenerescență, localizate la nivelul cordoanelor posterioare și laterale ale măduvei. Leziunile se caracterizează mai întîi printr-o demielinizare și apoi de către o degenerescență ascendentă și descendentă. Sînt interesați în procesul morbid nervii periferici; leziunele cerebrale sînt extrem de rare. Sindromul se manifestă clinic prin parestezii ale mîinilor și picioarelor, pierderea sensibilității posturale și ataxie, pierderea sensibilității vibratorii și adesea astereognozie, tulburări ale mișcărilor voluntare, simptome cerebeloase. Cînd tulburarea metabolică nu este corijată, boala evoluează către tulburări neurologice importante care pot merge pînă la paraplegie spasmodică și tulburări trofice. Spre deosebire de sindromul lui Lichtheim (scleroza subacută combinată a măduvii), nu apar tulburări sfincteriene. Dacă nu este tratată, afecțiunea poate fi extrem de gravă. Tratamentul constă din administrare de vitamina B_{12}.

1. Bernard J., Bessis M.: *Hématologie clinique*. Masson C-ie, 1958.
2. Herbert V.: *New England J. Med.*, 1963, 268, 201.
3. Herbert V.: *New England J. Med.*, 1963, 268, 368.
4. Heinrich H. C.: *Seminars in Hematology*. vol. 1. Grune and Stratton, 1964.
5. Wintrobe M. M.: *Clinical Hematology*. Lea and Febiger, 1961.

RITTER VON RITTERSHEIM (boala lui): **dermita exfoliatrice a nou-născutului; eritrodermia exfoliativă a nou-născutului.**

Scanned with OKEN Scanner

Este o dermatoză buloasă pe care majoritatea autorilor o consideră ca un pemfigus malign, deşi bulele pot fi difuze sau imposibil de descoperit. Se observă la sugarii de 1—5 săptămîni. Debutul bolii se face prin apariţia de bule efemere în jurul gurii, bule care se generalizează rapid, luînd aspectul de eritrodermie. Semnul lui Nikolsky este pozitiv. Boala se poate întovărăşi de febră. Evoluţia este gravă, antrenînd moartea în cîteva zile prin tabloul clasic al unei septicemii.

1. Degos R., Lortat-Jacob E. : *La Dermatologie.* Maloine, Paris, 1956.
2. Fanconi G., Wallgren A. : *Manual de pediatrie.* Edit. Medicală, Buc. 1965.
3. Melish M., Glascow L. : *New England J. Med.,* 1970, 282, 1114.
4. Samuels M. J. : *Brit. J. Derm.,* 1967, 79, 672–677.

RIVALTA (boala lui) : **actinomicoza.**

Este o micoză granulomatoasă cronică, localizată sau generalizată, ce se caracterizează prin existenţa unor leziuni fistulizate din care musteşte un lichid ce conţine granule albe-gălbui. Este determinată de *actinomyces israelli,* care face parte din flora normală din cavitatea bucală, dar devine patogen în asociere cu bacteriile. Leziunea constă dintr-o zonă indurată, compusă dintr-un număr de mici abcese comunicante în care se găsesc germenii, înconjurate de un ţesut de granulaţie. Se disting mai multe forme clinice. Forma cervico-facială este cea mai frecventă (50—60% din cazuri), apare după extracţii dentare sau traumatisme. Forma pleuro-pulmonară are o analogie cu leziunile tuberculoase. Se traduce clinic prin dureri toracice, tuse, expectoraţie şi fistulizarea la piele. Forma abdominală şi ileocecală se manifestă prin dureri abdominale, balonări, vărsături, constipaţie, diaree şi caşecsie progresivă. Forma generalizată se caracterizează prin leziuni multiple care pot interesa pielea, vertebrele şi majoritatea viscerelor. Boala are o evoluţie cronică şi prognosticul depinde de momentul cînd a fost diagnosticată. Tratamentul constă din administrare de penicilină, tetracicline, iodură de potasiu etc.

Scanned with OKEN Scanner

1. Conant G. (editor) : *Manual of clinical mycology.* Saunders, 1954.
2. Dalldorf N. F. şi colab. : *Fungi and Fungous Diseases.* Thomas, 1962.
3. Peabody J. W., Seabury J. H. : *Am. J. Med.,* 1960, 28, 99.
4. Wilson J. W., Plunkett O. A. : *The fungous diseases of man.* Univ. of California, 1965.

ROBIN (sindromul lui) (1931) : **sindromul lui Pierre Robin ; hipoplazia congenitală a maxilarului inferior, fantă palatină, scurtarea muşchilor masticatori şi glosoptoză.**

Sindromul face parte din grupul anomaliilor congenitale ale arcului I. Primul arc este structura embrionară care asigură formarea etajului mijlociu şi inferior al feţei : maxilarul superior şi inferior, malarul, partea anterioară a palatului şi pavilionul urechii. Dezvoltarea acestuia este uneori tulburată în acelaşi timp cu mugurele ocular. Acest fapt determină apariţia unor sindroame, printre care şi al lui Pierre Robin. Acesta se caracterizează prin glosoptoză cu anomalii preauriculare, glaucom congenital şi microftalmie.

1. Michelet F. X. şi colab. : *Rev. Stomat.* (Paris), 1972, 73, 1, 77–80.
2. Pfeiffer R. A. : *Original Article Series,* 1969, 5, 3, 18–34.
3. Saraux H., Besnainou L. : *Ann. Oculist., 1965,* 198, 953.
4. Saraux H., Biais B. : *Précis d'ophtalmologie.* Masson C-ie, 1969.
5. Walbaum R., Maillard E., Donazzan M., Carbain M., Fontaine G. : *Lille Méd.* 1970, 15, 6, 917–930.

ROBLES (boala lui) (1915) : **onchocercoza.**

Este o afecţiune din grupul filariozelor, care se observă mai ales în Congo, Guatemala şi Mexic. Se caracterizează prin tumori cutanate filariene (număr foarte mare), prin tulburări oculare şi printr-o erupţie cutanată lichenoidă. Tulburările oculare constau dintr-o conjunctivită, o irită şi o keratită. Boala se propagă printr-o musculiţă din genul simulidelor. Diagnosticul se bazează pe prezenţa nodulilor cutanaţi, tulburări oculare şi pe punerea în evidenţă a microfilariilor în noduli.

Scanned with OKEN Scanner

Tratamentul constă în administrare de dietilcarbamazine 1 g intravenos pe săptămînă, timp de 2 luni.

1. Adams A. R. D., Maegraith B. G. : *Clinical Tropical Diseases*. Blackwell, 1964.
2. Nnochiri E. : *Tr. Roy. Soc. Trop. Med. and Hyg.*, 1964, 58, 413.
3. Watson J. M. : *Medical Helminthology*. Bailliere, Tindal. and Cox, 1960.
4. Woodruff A. W. şi colab. : *Tr. Roy. Soc. Trop. Med. and Hyg.*, 1963, 57, 50.

ROBIN-PIERRE (sindromul lui) (1929) : **glosoptoza cu micrognatie congenitală ; sindromul Robin (vezi).**

ROCHER-SHELDON (sindromul lui) (1913—1932) : **sindrom artro-mio-displazic congenital ; sindromul Guérin-Stern ; miodistrofie fetală deformantă Middleton.**

Este o displazie mezodermală, caracterizată prin prezenţa a numeroase anomalii în dezvoltarea articulaţiilor mari şi a musculaturii. Se crede că sindromul s-ar datori unei suferinţe intrauterine a fătului, prin diferiţi factori mecanici sau prin infecţii intrauterine. Din această cauză afecţiunea se încadrează în rîndul embrio- sau foetopatiilor. Tabloul clinic este alcătuit din diferite anomalii articulare (ankiloze, deformări ale articulaţiilor, poziţii vicioase, impotenţe funcţionale foarte importante etc.) şi anomalii musculare cum ar fi hipotonia, hipoplazia musculară şi aplazia. Examenul electromiografic arată absenţa unui răspuns muscular la excitanţii electrici. Etiopatogenia acestei afecţiuni este încă nelămurită. În afară de o suferinţă a fătului în cursul vieţii intrauterine, acceptată de cei mai mulţi autori ca factor determinant în apariţia sindromului, astăzi se discută intens şi despre rolul eredităţii în declanşarea şi transmiterea procesului morbid, deoarece au fost întîlnite numeroase cazuri familiale cu tip de transmisie dominant sau recesiv. Nu este lipsită de interes şi ipoteza lui Pfeiffer şi Hüther, care, pe baza existenţei într-un caz cu trisomie de cromozom 18, crede că ar putea fi vorba şi de o aberaţie cromozomială. Evoluţia osteo-miodisplaziei este pro-

Scanned with OKEN Scanner

gresivă. Treptat se instalează ankiloze definitive cu impotență funcțională importantă a unor grupe musculare. Înainte de aceste infirmități, mulți bolnavi pot duce un regim de viață și de muncă relativ cvasinormal. Boala nu are tratament; unele intervenții chirurgicale și ortopedice pot, în unele cazuri, corecta o parte din numeroasele infirmități ale bolnavului.

1. Pfeiffer R. A., Hüther W.: *Med. Klin.*, 1963, 58, 1110.
2. Popescu O.: *Sindroame în pediatrie.* Edit. Medicală București, 1974.
3. Ravault P. M.: *Syndromes en ophtalmologie.* Edit. Doin-Doren, Paris, 1970.
4. Rocher K. L.: *J. Med.* Bordeaux, 1913, 84, 772.

ROCH-LÉRI (boala lui): **lipogranulomatoza cu micropoliadenite.**

Boala lui Roch-Léri face parte din grupul lipomatozelor (afecțiuni caracterizate prin anomalii ale repartiției țesutului adipos). Este o tulburare congenitală a metabolismului lipidelor, caracterizat printr-o acumulare masivă de lipoglicoproteine în țesutul celular subcutanat și periarticular și micropoliadenopatii. Boala apare la naștere și se poate întovărăși ulterior și de inflamații la nivelul pulmonilor. Prognosticul este sever. Nu are tratament.

1. Dent C. E. (editor): *Am. J. Med.*, 1957, 22, 671.
2. Duncan G. G. (editor): *Diseases of metabolism.* ed. V-a, Saunders, 1964.
3. Hsia D. Y.-Y.: *Inborn Errors of Metabolism.* Year Book, 1966.
4. Stanbury J. B., Wyngaarden J. B., Friederickson D. S. *The metabolic basis of inherited disease.* McGraw-Hill, N. Y., 1960.

ROCHON-DUVIGNAUD (sindromul lui): **sindromul de fantă sfenoidală; sindromul sau boala lui Bonnet (vezi).**

ROEDERER-HALLE (sindromul lui): **sindrom malformativ complex.**

Este o afecțiune congenitală, cu etiologie necunoscută, ce se caracterizează clinic printr-o rigiditate și o scurtare a mușchilor, întovărășită de

Scanned with OKEN Scanner

lipsa unei elasticități cutanate și limitarea mobilității articulațiilor.

1. Feighin M. : *Lexicon de simptome și sindroame.* Edit. Medicală Buc., 1967.
2. Hombourger P. : *Nomenclature des maladies et opérations à noms propres.* Lab. Delalande-Courbevoie, 1963.
3. Revarque C. : *Arch. Franc. Pédiatr.*, 1944, 2, 50.

ROGER (boala lui) (1879) : **comunicarea interventriculară.**

Comunicarea interventriculară este o cardiopatie congenitală, determinată de un hiatus al septului interventricular. Boala este relativ frecventă. În forma pură, orificiul este situat în partea musculară a septului. Tabloul clinic este dominat de semne funcționale (dispnee, hipocratism digital, cianoză), semne stetacustice (suflu sistolic în regiunea parasternală stîngă la nivelul spațiilor 3—4 intercostale), semne radiologice (arcul mijlociu și pulmonar mărite), semne electrocardiografice (hipertrofie ventriculară stîngă sau și dreaptă, hipertrofie auriculară stîngă etc.). Diagnosticul se pune pe baza semnelor clinice și de laborator. Bolnavii cu suflu tipic, dar fără alte anomalii ale cordului, au o durată de viață normală dacă nu intervine o endocardită bacteriană. În cazurile cu defecte mari, insuficiența cardiacă congestivă poate apare precoce și, peste 40 de ani, supraviețuirea este excepțională. Tratamentul constă numai din intervenție chirurgicală.

1. Bloomfield D. K. : *Circulation*, 1964, 29, 914.
2. Cooley D. A., Garrett H. E., Howald H. S. : *Progr. Cardiovasc. Dis.*, 1962, 4, 312.
3. Dammann J. F. Jr., Sosa O., Christlieb I. : *Am. J. Cardiol.*, 1960, 5, 136.
4. Hollman A. și colab. : *Circulation*, 1963, 28, 94.
5. Lenegre J., Soulié P. : *Maladies de l'appareil cardio-vasculaire.* Ed. Médicales Flammarion, 1968.

ROEMHELD (sindromul lui) (1912) : **sindromul gastro-cardiac ; nevroza gastro-cardiacă ; sindromul nervos gastro-cardiac.**

Este un sindrom clinic, care apare mai ales la nevropați, fiind determinat de către un meteo-

Scanned with OKEN Scanner

rism important și de către o excitabilitate crescută a inimii. El mai poate apărea și în mod neuro-reflex în litiaza biliară și hernia diafragmatică. Se manifestă clinic prin stare de agitație și anxietate, dureri precordiale, palpitații și fenomene axfixice. Apare, de obicei, după o masă copioasă sau sub influența meteorismului. Simptomele gastro-intestinale ca meteorism, eructații gazoase etc., întovărășesc pe cele ale aparatului cardio-vascular (extrasistole, pulsul accelerat etc.). La examenul fizic se constată un timpanism al spațiului lui Traube. Electrocardiograma este normală. Examenul radiologic pune în evidență o ascensiune diafragmatică, aerogastrie și un cord orizontalizat. Prognosticul este favorabil. Tratamentul constă din administrare de medicație sedativă, regim alimentar sărac în hidrocarbonate, cărbune animal, fermenți pancreatici etc.

1. Avery-Jones F., Gummer J. W. F. : *Clinical Gastroenterology*, Thomas, 1960.
2. Evans W. : *Practitioner*, 1963, 190, 177.
3. Fodor O. : *Tratat elementar de medicină internă*. Edit. Dacia-Cluj, 1973.
4. Friedberg C. K. : *Diseases of the heart*, 3rd. ed., Saunders, 1966.

ROGG (sindromul lui) : **urticaria papuloasă necrotică recidivantă ; sindromul Matzenauer-Polland ; acneea necrotică Dreyer-Waelsch ; pemfigus isteric sau nevrotic Weidenfeld ; urticaria gangrenoasă Besnier-Renault (vezi).**

ROHR (boala lui) (1936) : **agranulocitoza hiperplazică.**

Este o formă gravă de agranulocitoză, care se deosebește de forma clasică a lui Schultz (1932) prin aceea că este hiperplazică. Se deosebește, de asemenea, de anemia aplastică prin faptul că nu prezintă trombocitopenie și eritropenie și de leucemia acută prin aceea că prezintă o măduvă hiperplazică însă, în punctatul medular, nu predomină celulele maligne. Apare mai ales în urma folosirii unor medicamente sau substanțe chimice (antitiroidiene, sulfamide, fenotiazine, fenilbutazona etc.). Clinic, se manifestă prin frisoane, febră, dureri la nivelul oro-faringelui, stare de prostrație, ulcerații buco-faringiene. În sînge se

Scanned with OKEN Scanner

observă granulocitopenie cu limfocitoză relativă. Boala se poate complica cu următoarele afecțiuni: septicemie, bronhopneumonie, necroză hemoragică, hepatită etc. Această formă de agranulocitoză, chiar cînd este tratată, are un prognostic defavorabil. Tratamentul constă din suprimarea medicamentelor care au produs boala, antibiotice și corticosteroizi.

1. Begeman H., Harwerth H. G.: *Praktische Hämatologie*. G. Thieme, 1961.
2. Bernard J., Bessis M.: *Hématologie clinique*. Masson, 1958.
3. Pisciotta A. V.: *J. Lab. Clin. Med.*, 1964, 63, 445.
4. Pisciotta A. V.: *Am. J. Med.*, 1958, 25, 210.
5. Pretty H. M. și colab.: *Canad. M. A. J.*, 1965, 93, 1058.

ROKITANSKI-FRERICHS (boală): **atrofia galbenă acută a ficatului.**

Este o necroză a ficatului, cu evoluție acută sau subacută, și cu o evoluție, în general, fatală. Boala s-ar datori unei hepatite virotice, care se dezvoltă pe un ficat în prealabil lezat. Histopatologic, se caracterizează printr-o atrofie a ficatului și o necroză a celulelor hepatice. Tabloul clinic este asemănător aceluia a unei hepatite epidemice cu astenie marcată, anorexie, grețuri, icter și o serie de manifestări nervoase, hemoragice, hipoglicemie etc. Testele funcționale hepatice sînt alterate. Se descriu forme supraacute, acute și subacute. Cele subacute pot supraviețui. Prognosticul bolii este infaust. Treptat, starea generală se agravează, după hipertermie urmează hipotermia. Bolnavul se deshidratează, respirația degajă un miros fad și dulceag particular. Evoluția duce spre comă hepatică. Icterul, hemoragiile și semnele nervoase sînt elemente importante pentru diagnostic. Tratamentul constă din medicația specifică comei hepatice.

1. Bockus H. L.: *Gastroenterology*. vol. III, W. B. Saunders, 1963–1965.
2. Fodor O.: *Tratat elementar de medicină internă*. Edit. Dacia-Cluj, 1973.
3. Jones D. P., Davidson C. S.: *New England J Med.*, 1962, 267, 196.

Scanned with OKEN Scanner

4. Schiff L. : *Diseases of the liver.* 2nd ed. Lippincott, 1963.
5. Sherlock S. : *Diseases of the liver and biliary system.* 3rd ed. Thomas, 1963.

ROKITANSKY-KUSTER (sindromul lui) : **absența vaginului.**

Este un sindrom malformativ congenital, care se datorește unei aplazii ale celor 2/3 inferioare ale canalelor lui Müller. Se caracterizează prin absența vaginului și a celei mai mare părți din uter. Nu prezintă nici un fel de simptomatologie clinică. Evoluția este favorabilă ; nu are tratament.

1. Hombourger P. : *Nomenclature des maladies et opérations à noms propres.* Edit. Delalande-Courbevoie, 1963.
2. Huffman J. W. : *Gynecology and Obstetrics.* W. B. Saunders, 1962.
3. Kimbrough R. A. : *Gynecology.* Lippincott, 1965.
4. Martius H. : *Lehrbuch der Gynekologie.* Stuttgart, 1956.
5. Parsons L., Sommers S. C. : *Ginecology.* W. B. Saunders, 1962.

ROMANO-WARD (sindromul lui) (1963—1964) : **sindromul pseudohipokaliemic ; sindromul surdo-cardiac ; sindromul cardio-auditoriu.**

Este un sindrom destul de rar întîlnit (pînă în prezent au fost descrise în literatură doar 80 cazuri), care se caracterizează prin alungirea timpului de conducere pe electrocardiogramă a intervalului Q—T, crize epileptiforme, sindrom Adams-Stokes și surditate. În afară de aceste simptome, bolnavii mai pot prezenta hipertensiune arterială moderată și diferite sufluri orificiale. Boala apare, de obicei, în copilărie. Se pot observa cazuri și în adolescență sau chiar la adulții tineri. Boala evoluează în crize de aritmie și crize epileptiforme (cefalee, pierdere de cunoștință, pierderea urinii, strigăt, convulsii tonice). Histopatologic, se remarcă infiltrații grăsoase, fibroze și hemoragii în zona nodulului atrio-ventricular și în rețeaua lui Purkinje. Evoluția este severă. Se pare că tratamentul cu propanolol ar avea o influență favorabilă asupra ma-

Scanned with OKEN Scanner

ladiei, micşorînd intensitatea crizelor şi distanţînd cît mai mult durata dintre ele.

1. Reuser H. R., Hecht H. F., Reuser I. : *Deutsche Gesundheitswesen*, 1973, 1, 28, 18.
2. Romano C. : *Lancet*, 1965, 1, 658.
3. Romano C., Gemme G., Pongiglione R. : *Clin. Ped.*, 1963, 45, 656.
4. Ward O. C. : J. *Irish Med. Ass.*, 1964, 54, 103.
5. Zebrowska A. : *Thèse de Médecine*. Bordeaux, 1969, nr. 228.

ROMBERG (boala lui) (1946) : **hemiatrofia facială progresivă ; sindromul lui Parry-Romberg.**

Este o afecţiune relativ rară, ce se manifestă clinic printr-o hemiatrofie facială, care dă aspectul tipic de faţă formată din două jumătăţi care nu se potrivesc. Boala debutează prin apariţia pe o parte a feţei a unei pete discret pigmentate, de culoare brună-albăstrie, dureri de tip nevralgic şi spasme clonice. Ulterior se produce şi o atrofie cicatricială cutanată, atrofia muşchilor maseterieni, oculari, ai luetei şi palatini. De partea bolnavă cad dinţii şi genele. Atrofia hemifacială atinge diferite planuri : părţi moi, muşchi, oase. Deseori, boala se însoţeşte de diferite manifestări nevrotice, oligofenie, manii şi crize epileptiforme. Nu se cunoaşte etiologia acestei afecţiuni. Nu are tratament.

1. Dawson T. A. : *Brit. J. Derm.*, 1966, 78, 545–546.
2. Dechaume M. : *Précis de stomatologie*. Masson C-ie, 1966.
3. Gorlin R. J. : *Original Articles Series*, 1969, 5, 2, 65–76.
4. Pruvot Ph., Lamelin P., Desan J., Jomin M. : *Lille méd.*, 1969, 14, 3, 307–311.

ROSÉ (boala lui) (1908) : **osteoporoza zosteriană.**

Este o formă clinică de osteoporoză, care se datoreşte zonei zoster. Se caracterizează clinic printr-o diminuare a numărului de travee osoase, care se traduc radiologic printr-o creştere a transparenţei oaselor şi eventual printr-o vizibilitate crescută a traveelor osoase înşile. Insuficienţa calcificării osoase se datoreşte producerii de osteoblaşti în orice parte unde matricea se formează

Scanned with OKEN Scanner

de material proteic defectuos. Astfel, osteoporoza este înainte de toate o tulburare tisulară și secundar, o tulburare a metabolismului calciului și fosforului. Din punct de vedere clinic, boala se manifestă prin dureri osoase, mai ales la nivelul coloanei vertebrale, deformații scheletice și fracturi patologice. La examenul radiologic se observă că vertebrele au o transparență crescută, cu pierderea striațiilor fine. Platourile vertebrale sînt concave și cu hernieri intraspongioase. Uneori se pot observa fracturi. Prognosticul este relativ bun. Tratamentul constă din administrare de calciu, vitamina D și androgeni.

1. Elliot F. A.: *Lancet*, 1964, 2, 610.
2. Rosenberg E. F. (editor): *Med. Clin. North America*, 1965, 49, 1–300.
3. Sehgal A. D., Gardner W. J.: *Neurology*, 1962, 12, 725.

ROSÉ (sindromul lui) (1870): **tetanosul tip Rosé; tetanosul tip Klemm; tetanosul tip Janin** (vezi).

ROSENBAUM (sindromul lui): **sindromul lui Wolff-Parkinson-White II.**

Este un tip de sindrom Wolff-Parkinson-White, cu unde delta pozitive în derivațiile precordiale stîngi și negative în derivațiile precordiale drepte. Studiul vecto-cardiografic arată că vectorii principali sînt deviați în sus și la stînga. Rotarea rămîne antiorară în planul orizontal.

1. Warenbourg H., Ducloux G.: *Arch. Mal. Coeur.*, 1967, 60, 806.
2. Warembourg H., Ducloux G., Vaseur Ph., Sandor R.: *Lille Méd.*, 1969, 14, 9, 986–991.

ROSÉ-VILLAR (boala lui): **tetanosul cefalic, cu paralizie facială.**

Este o formă clinică de tetanos, afecțiune determinată de o intoxicație acută a sistemului nervos central datorită fixării toxinei eliberate de *clostridium tetani*, un bacil subțire, care poate trece în forma sporulată gram-pozitiv, anaerob. Exotoxina acționează pe placa motorie terminală a nervilor, pe celulele coarnelor anterioare ale măduvii spinării și pe trunchiul cerebral. Se manifestă clinic prin rigiditatea maxilarelor, datorită

Scanned with OKEN Scanner

contracturii mușchilor maseterieni, contractura mușchilor cefei și a altor mușchi, disfagie, hiperreflectivitate osteo-tendinoasă și iritabilitate. La cea mai mică excitație se produc contracturi paroxistice dureroase. În această formă există și o paralizie facială unilaterală, care permite diferențierea de alte forme clinice de tetanos. Evoluția este foarte severă. Tratamentul constă din administrare de gamaglobulină, ser antitetanic, anticonvulsivante.

1. Laurence D. K., Webster R. A. : *Clin. Pharmacol. and Therap.*, 1963, 4, 36.
2. Lucas A. O. și colab. : *Clin. Pharmac. and Therap.*, 1965, 6, 592.
3. Skudder P. A., McCarrol J. R. : *J.A.M.A.*, 1964, 188, 625.

ROLLET (sindromul lui) : **sindromul de apex orbitar.**

Este un sindrom oftalmologic, caracterizat prin afectarea nervilor oculo-motori, oftalmic și optic. Aceste tulburări sînt determinate de lezionarea nervilor respectivi la nivelul găurii optice și a fantei sfenoidale.

1. David M., Chiriceanu M. : *Oftalmologia în practica medicală*. Edit. Medicală Buc., 1964.
2. Ravault P. M. : *Syndromes en ophtalmologie*. Edit. Doin-Doren, Paris, 1970.
3. Saraux H., Biais B. : *Précis d'ophtalmologie*. Masson C-ie, 1969.

ROMBERG-PAESSLER (sindromul lui) : **sindromul splahno-cardiac.**

Este un sindrom clinic, caracterizat printr-o scădere importantă a tensiunii arteriale (hipotensiune), meteorism, șoc și tahicardie. Aceste tulburări apar după vasodilatații splahnice importante.

1. Aymes A. : *Maladies et syndromes rares ou peu connus*. Paris, 1950.
2. Baufle P. : *Les grands syndromes*. Paris, 1946.
3. Durham R. : *Encyclopedia of medical syndromes*. New York, 1960.
4. Lenègre J., Soulié P. : *Maladies de l'appareil cardio-vasculaire*. Edit. Médicales Flammarion, Paris, 1968.

Scanned with OKEN Scanner

ROSENBACH (boala lui) (1803) : **nodulii reumatismali ; nodulii lui Heberden.**

Boala lui Rosenbach, cunoscută şi sub denumirea de nodulii lui Heberden, este o manifestare a osteoartritei, şi a fost descrisă în 1803 de lordul Heberden. Nodulii lui Heberden apar mai frecvent în zonele articulare care sînt mai puţin expuse traumatismelor. Nodulii lui Heberden sînt genetic transmişi ca un tip ereditar dominant la femei şi ca unul recesiv la bărbaţi. În cazul nodulilor Heberden de natură traumatică aşa cum apar tipic în „baseball finger", lărgirea extremităţii distale a degetului se produce rapid şi rămîne staţionară. La femei, nodulii lui Heberden apar mai frecvent în timpul climacteriului. De obicei, apariţia lor este contemporană cu alte manifestări reumatice. Uneori, prezenţa nodulilor lui Heberden nu este întovărăşită de nici un fel de dureri.

1. Conn H., Conn R. : *Current Diagnosis 2.* W. B. Saunders, 1969.
2. Fattorusso V., Ritter O., *Vademecum Clinique.* Masson C-ie, 1963.
3. Fodor O. : *Tratat elementar de medicină internă.* Edit. Dacia-Cluj, 1973.
4. Nestor R. : *Diagnosticul bolilor reumatismale.* Edit. Medicală Buc., 1972.

ROSENBACH (boala lui) (1873) : **rouget ; erisipeloidul Rosenbach ; boala lui Rosenbach-Baker.**

Este o dermatoză determinată de inocularea bacilului rouget de la porc, care trăieşte saprofit pe pielea animalelor. Apare la cei care manipulează carne, crustacee, peşti etc. Leziunea se localizează de predilecţie pe degete şi mîini, după o incubaţie de 2—5 zile. Leziunea se prezintă ca o placă net delimitată, roşie-albăstruie, uşor ridicată, cu centrul format de plaga iniţială prin care s-a făcut inocularea. Adesea, la acest nivel, se întîlneşte o pustulă hemoragică sau o bulă superficială. Evoluţia este apiretică şi vindecarea se produce spontan în decurs de 2—3 săptămîni. Se pot produce recidive *in situ*. Diagnosticul se pune pe baza intradermoreacţiei cu endoproteina Reilly sau prin cultura germenilor din flictene. Tratamentul constă din administrare de penicilină şi streptomicină şi ser antirouget, cîte 20—40 ml.

Scanned with OKEN Scanner

1. Andrews G. C., Domonkos A. : *Diseases of the skin.* Saunders, 1963.
2. Degos R., Lortat-Jacob E. : *La dermatologie.* Edit. Maloine, Paris, 1956.
3. Fattorusso V., Ritter O. : *Vademecum clinique.* Masson C-ie, 1963.
4. Szwec J. : *Przegl. Dermat-Wener.*, 1952, 4, 555.

ROSENTHAL-KLOEPFER (sindromul lui) : **sindrom multimalformativ ocular, cutanat și cranio-facial.**

Este un sindrom cu etiologie necunoscută, în care anomaliile caracteristice se transmit ereditar, autosomal de tip dominant. Tabloul clinic este reprezentat de leucoame corneene, care cu timpul jenează profund acuitatea vizuală, însă fără cecitate. La aceste simptome se adaugă un aspect caracteristic „cutis verticalis gyrata" a tegumentelor, care-i dau individului respectiv figura de „îmbătrînit precoce" sau de individ cu facies ridat. Aspectul acromegalic al feței, în care predomină bose frontale supraorbitale enorme și un ușor prognatism, completează tabloul morbid al acestei afecțiuni. Evoluția este lentă și relativ favorabilă. Nu există tratament specific.

1. Fanconi G., Wallgren A. : *Manual de pediatrie.* Editura Medicală, București, 1965.
2. Popescu O. : *Sindroame în pediatrie.* Editura Medicală București, 1974.
3. Ravault P. M. : *Syndromes en ophtalmologie. Guide-Dictionnaire,* Edit. Doin-Doren, Paris, 1970.
4. Saraux H., Biais B. : *Précis d'ophtalmologie.* Edit. Masson C-ie, 1969.

ROSENBACH-BAKER (boala lui) (1873—1877) : **erizipeloidul lui Rosenbach (vezi).**

ROSEN-CASTELMAN-LUBOW (sindromul lui) : **proteinoza alveolară a pulmonului.**

Proteinoza alveolară a pulmonului, sau sindromul lui Rosen-Castelman și Liebow, este o afecțiune pulmonară acută foarte rară, caracterizată prin prezența în alveolele pulmonare a unei substanțe eosinofile. Etiologia bolii este necunoscută ; s-au găsit în unele cazuri antecedente de micoză pulmonară. Din punct de vedere anatomo-patologic, se găsește la nivelul alveolelor pulmonare o substanță eosinofilă granuloasă, amorfă și

Scanned with OKEN Scanner

bogată în lipide. Tabloul clinic se manifestă prin febră, tuse, dispnee progresivă, cianoză și dureri importante. Examenul radiologic evidențiază imagini de edem pulmonar sau de sarcoidoză. Prognosticul este sever. Tratamentul puțin eficace constă din administrare de corticosteroizi și antiinflamatorii.

1. Fattorusso V., Ritter O. : *Vademecum clinique.* Edit. Masson, C-ie, 1963.
2. Larson R. K., Gordinier R. : *Ann. Int. Med.*, 1965, 62, 292.
3. Ramirez R. J. și colab. : *Ann. Int. Med.*, 1965, 63, 819.
4. Rosen S. A., Castelman B., Liebow A. A. : *New England J. Med.*, 1958, 288, 1123.

ROSENTHAL-DRESKIN-ROSENTHAL (sindromul lui) (1955) : **diateza hemoragică prin deficit de tromboplastină ; sindromul lui Bernard-Soulier (1948).**

Este o diateză hemoragică, asemănătoare cu hemofilia, care se datorește unui deficit de tromboplastină. Ar fi vorba de o hemofilie de tip B prin deficiența componentului tromboplastinic plasmatic (PTC). Bolnavii prezintă un istoric cu sîngerări repetate în tot cursul vieții ; afecțiunea este de obicei congenitală și familială. Se manifestă clinic prin sîngerare lentă, prelungită după leziuni minime. Bolnavii prezintă, de asemenea, hematoame și hemartroze repetate. Timpul de sîngerare este normal; timpul de coagulare prelungit. Incidența episoadelor hemoragipare este variabilă. Pot surveni perioade de sîngerări spontane cu localizări multiple, urmate de intervale libere, în care nu există nici hemoragii spontane și nici sîngerări posttraumatice. În unele cazuri, episoadele hemoragice pot lipsi din istoric : suspiciunea și diagnosticul de hemofilie prin deficit de tromboplastină se pune numai după extracții dentare sau intervenții chirurgicale. Tratamentul constă în administrare de transfuzii de sînge sau plasmă proaspătă. Prognosticul este sever.

1. Aggeler P. M. și colab. : *Am. J. Med.*, 1961, 30, 84.
2. Bernard J., Bessis M. : *Hématologie clinique.* Masson C-ie, 1958.

Scanned with OKEN Scanner

3. Biggs R., MacFarlane R. G. : *Brit. J. Haemat.*, 1958, 4, 1–27.
4. Biggs R., MacFarlane R. G. : *Human Blood Coagulation and its Disorders.* ed. VI, Blackwell, 1962.
5. Ratnoff O. D. : *Bleeding Syndromes : A clinical manual.* Thomas, 1960.

ROSKAM (sindromul lui) (1923) : **epilepsia vasculară hipotensivă, prin excitarea subită a sinusului carotidian ; hiperexcitabilitatea sinusului carotidian.**

Este un sindrom clinic, caracterizat printr-o hiperexcitabilitate a sinusului carotidian, care se manifestă printr-o scădere apreciabilă a tensiunii arteriale şi o bradicardie accentuată. Sindromul apare în mod subit după cele mai neînsemnate excitaţii exercitate la nivelul sinusului carotidian. Etiopatogenia este incertă.

1. Abramson D. J. : *Diagnosis and Treatment of Peripheral Vascular Disorders.* Hoeber, 1956.
2. Allen E. V., Barker N. W., Hines E. A. Jr. : *Peripheral Vascular Diseases.* 3rd. ed. Saunders, 1962.
3. Lenègre J., Soulié P. : *Maladies de l'appareil cardio-vasculaire.* Ed. Médicales, Flammarion, Paris, 1968.
4. Winsor T. : *Peripheral Vascular Diseases : An objective approach.* Thomas, 1959.

ROSKAM (sindromul lui) (1923) : **endotelita hemoragică.**

Este un sindrom hemoragic, manifestat clinic printr-o purpură cutanată şi mucoasă, care se observă la copii sau la adulţii tineri. Ea se asociază adesea cu fenomene alergice. Factorul alergic nu poate fi pus întotdeauna în evidenţă. Următorii factori pot declanşa boala : alimente (fragi, ouă, lapte, carne) şi agenţi bacterieni (în special streptococul). Se admite în prezent că fenomenul morbid ar fi determinat de o reacţie antigen-anticorp care se produce în endoteliul vascular cu alterarea permeabilităţii micilor vase. Timpul de sîngerare este prelungit ; semnul lacet-ului este pozitiv. Tratamentul constă din administrarea de antihistaminice şi corticosteroizi.

Scanned with OKEN Scanner

1. Abramson D. J.: *Diagnosis and Treatment of Peripheral Vascular Disorders.* Hoeber, 1956.
2. Abramson D. J.: *Am. J. Cardiol.*, 1963, 12, 203.
3. Hombourger P.: *Nomenclature des maladies et opérations à noms propres.* Edit. Lab. Delalande-Courbevoie, 1963.

ROSS (boala lui) (1946): **rickettsioza variceliformă.**

Rickettsioza variceliformă este o afecțiune determinată de *Rickettsia akari*, care se transmite la om prin înțepătura căpușei *allodermanyssus sanguineus*, de la rezervorul reprezentat de șoarecele de casă. Boala se întîlnește în America de Sud. Perioada de incubație este de 1—2 săptămîni. Se manifestă clinic prin debut brusc cu frisoane, febră, mialgii, indispoziție, fotofobie și cefalee. La locul înțepăturii apare erupția primară care este o papulă, care se transformă în veziculă și la sfîrșit într-o escară negricioasă. Veziculele se transformă în cruste în aproximativ 1—2 săptămîni; crustele cad în 1—2 săptămîni, fără să lase cicatrici reziduale. Tratamentul constă din administrare de tetracicline și cloramfenicol.

1. Conn H., Conn R.: *Current Diagnosis* 2. W. B. Saunders, 1969.
2. Greenberg M. și colab.: *J.A.M.A.*, 1947, 133, 901.
3. Wilcocks C.: *Trop. Dis. Bull.*, 1958, 55, 1065–1073.

ROSEWATER (sindromul lui): **ginecomastia cu deficit androgenic.**

Acest sindrom descris în 1965 se traduce clinic prin apariția la pubertate a unei ginecomastii și un deficit androgenic, mai mult sau mai puțin important. Caracterele sexuale secundare sînt sărace și penisul foarte mic, deși gonadele sînt de mărime normală. Leziunea primitivă se datorește unei anomalii genetice a testiculului — afecțiunea este familială — care produce un exces de oestriol și suprimă funcția gonadotropă. În acest fel organismul este incapabil să elaboreze suficient testerne. Sindromul se observă la indivizii cu fenotip masculin, care prezintă la pubertate o ginecomastie și un deficit androgenic mai

Scanned with OKEN Scanner

mult sau mai puțin important. 17-cetosteroizii sînt în cantități normale ; valorile oestriolului ridicate și GUT scăzute.

1. Bernard J. : *Rev. Prat.*, 1968, 27, 3917.
2. Gilbert-Dreyfus, Schaison G. : *Rev. Prat.*, 1971, t. XXI, 2, 175–197.
3. Schaison G., Valcke J.-C. : *Vie médicale*, 1972/2, 18, 2267.

ROSKE (boala lui) : **hiperostoza corticală infantilă ; boala lui Caffey-Silvermann (vezi).**

ROSSI (sindromul lui) : **amiotrofia congenitală a articulațiilor ; o asociere între sindromul lui Bonnevie-Ullrich cu sindromul lui Guérin-Stern.**

Sindromul Rossi este o asociere între sindromul Bonnevie-Ullrich și sindromul Guérin-Stern. După cum se știe, primul sindrom se caracterizează printr-o serie de malformații congenitale care cuprind un *pterigium colli* (un fel de pliuri cutanate care se întind de la gît la acromion), malformații ale membrelor (sindactilie, luxația congenitală a șoldului), limfedemul extremităților, cutis laxa, anomalii ale formei craniului și întîrziere mintală. La aceste tulburări se adaugă cele caracteristice sindromului lui Guérin-Stern (amioplazia congenitală (ankiloza congenitală a articulațiilor). În geneza acestui sindrom au fost incriminate ereditatea, alterațiile cromozomiale sau lezionările exogene ale embrionului.

1. Fanconi G., Wallgren A. : *Manual de pediatrie.* Edit. Medicală Buc., 1965.
2. Fattorusso V., Ritter O. : *Vademecum clinique.* Edit. Masson C-ie, 1963.
3. Hsia D., Y.-Y., Inouye T. : *Inborn errors of metabolism.* Part. 2 Year Book, 1966.
4. McKusick V. A. : *Heritable Disorders of Connective Tissue*, Mosby, 1966.

ROSSLE (boala lui) : **colangiolita obstructivă.**

Este o varietate de ciroză biliară prin colostază intrahepatică, care se datorește unei complicații a unei coledocite sau hepatite. Este o afecțiune rară, care se întîlnește, de obicei, la tineri. La examenul anatomo-patologic, ficatul este mare, în greutate de 3—4 kg, dur, neted sau ușor granulat

Scanned with OKEN Scanner

și colorat în verde închis. La examenul microscopic se observă o structură hepatică normală, cu marile canale biliare normale, în schimb, canaliculele biliare prezintă semne de angiocolită și periangiocolită. Debutul bolii este acela al unei hepatite epidemice. Boala evoluează prin pusee de icter cronic, hepatomegalie și splenomegalie. Deseori se observă, de asemenea, leucocitoză, pusee febrile, pseudocolice și prurit. Ascita, varicele esofagiene și hemoragiile digestive nu apar decît în stadiul terminal și nu la toți bolnavii. Evoluția este severă. Tratamentul constă din hepatoprotective, antibiotice și corticosteroizi.

1. Fodor O.: *Tratat elementar de medicină internă.* Edit. Dacia-Cluj, 1973.
2. Gall E. A., Braunstein H.: *Am. J. Clin. Path.*, 1955, 25, 1113.
3. Tygstrup N.: *Lancet*, 1960, 1, 1171.
4. Watson C. I., Hoffbauer F. W.: *Ann. Int. Med.*, 1946, 25, 195.

ROTH-BERNARDT (boala lui) (1914): **meralgia parestezică; nevralgia femuro-cutanatului.**

Nevralgia nervului femuro-cutanat, sau meralgia parestezică, este o afecțiune nervoasă, caracterizată prin dureri paroxistice în teritoriul nervului femuro-cutanat, adesea fără cauză organică aparentă. Crizele dureroase sînt unilaterale și sînt declanșate de excitația unor zone elective. În afara accesului, nu există tulburări obiective, decît dacă nevralgia este determinată de afecțiuni ale coloanei vertebrale, ale bazinului etc. Durerile și parestezиile se localizează pe teritoriul femuro-cutanatului, adică pe fața antero-externă a coapsei. Evoluția și tratamentul sînt asemănătoare cu terapeutica celorlalte forme de nevralgii.

1. Conn H., Conn R.: *Current Diagnosis* 2. W. B. Saunders, 1969.
2. Davies R. A.: *Postgrad. Med.*, 1965, 38, 509.
3. De Takats G.: *Med. Clin. North America*, 1965, 49, 117.
4. Hegglin R.: *Diagnosticul diferențial al bolilor interne.* Edit. Medicală Buc., 1969.

ROSTA (boală): **exematoidul exsudativ; prurigo Besnier (vezi).**

Scanned with OKEN Scanner

ROTH (boală) (1872) : **retinita septică simplă.**

Este un proces infecțios al retinei, produsă de streptococ și stafilococ, sau de alți germeni microbieni. Leziunile se prezintă, la examenul fundului de ochi, ca niște pete mici albe, rotunjite, dispuse foarte superficial, care obstruează vasele retinei. Pe lîngă aceste leziuni, se mai observă de asemenea, și mici extravasate. După o perioadă de timp, aceste leziuni dispar în totalitate sau, în locul lor, rămîn leziuni atrofice vasculo-retiniene. De multe ori pot apărea și lezionări ale corpului vitros. În cazurile cu stare generală gravă se produce chiar infectarea corpului vitros și a corpului ciliar. Tulburările vizuale depind mai ales de gradul de lezionare al maculei. Tratamentul constă din administrarea de medicamente contra infecției : antibiotice.

1. Adler F. H. : *Gifford's Textbook of ophtalmology.* Saunders, 1962.
2. Allen J. H. : *May's Manual of Diseases of the eye.* Williams and Wilkins, 1963.
3. David M., Chiriceanu M. : *Oftalmologia în practica medicală.* Edit. Medicală, Buc., 1964.
4. Hogan M. J., Zimmermann L. E. : *Ophtalmic Pathology.* 2nd ed. Saunders, 1963.
5. Ravault P. M. : *Syndromes en ophtalmologie.* Edit. Doin-Doren, Paris, 1970.

ROTHMAN-MAKAI (boala sau sindromul lui) (1928) : **lipogranulomatoza locală ; paniculita spontană.**

Este o boală care se caracterizează printr-o inflamație spontană a țesutului adipos subcutanat. Etiologia bolii nu este cunoscută. Clinic, boala se manifestă prin apariția unor infiltrate plane sau noduli mobili, neaderenți la piele, care nu se necrozează, ce se localizează de predilecție în țesutul celular subcutanat al trunchiului și citeodată chiar pe extremități. Afecțiunea evoluează afebril și nu este întovărășită de simptome generale. În urma inflamațiilor lipomatoase nu rămîn cicatrici.

1. Andrews G. C., Domonkos A. : *Diseases of the skin.* Saunders, 1963.
2. Fattorusso V., Ritter O. : *Vademecum clinique.* Masson C-ie, 1963.

Scanned with OKEN Scanner

3. Hombourger P. : *Nomenclature des maladies et opérations à noms propres.* Edit. Lab. Delalande-Courbevoie, 1963.
4. Makai E. : *Klin. Wschr.*, 1928, 7, 2343.

ROTHMUND (boala lui) (1868) : **sindromul pluriglandular ; boala lui Werner.**

Este un sindrom pluriglandular, caracterizat clinic prin sclerodermie, infantilism şi spasmofilie cu canitie şi deseori cataractă. Bolnavii atinşi de această boală prezintă un hipogenitalism pronunţat, poikilodermie (o asociere de telangiectazie, pigmentaţie şi plaje atrofice cutanate). Boala apare în copilărie. Modul de transmitere este ereditar, de tip recesiv. Longevitatea este normală.

1. Carteaud A. : *Le génie médical*, 1970, 267, 26.
2. Hombourger P. : *Nomenclature des maladies et opérations à noms propres.* Lab. Delalande-Courbevoie, 1963.
3. Saraux H., Biais B. : *Précis d'ophtalmologie.*, Masson C-ie, 1969.

ROTHMUND (sindromul lui) : **poikilodermia reticulară atrofiantă.**

Este o dermatoză care se caracterizează prin pigmentarea în reţea şi atrofia pielii. Pigmentarea se datoreşte faptului că din cauza incontinenţei pigmentului, melanina formată în exces migrează din celulele bazale ale epidermului în piele. Ectodermul este afectat în totalitate, fapt ce determină o alopecie totală, distrofii ale unghiilor, microdonţie şi cataractă. Opacefierea bilaterală a cristalinului apare între cel de al 2-lea şi al 7-lea an de viaţă. Bolnavii rămîn mici şi cu dezvoltare psiho-somatică infantilă. Nu se observă ulceraţii trofice. De multe ori pacienţii pot prezenta şi hipogonadism. Evoluţia este rapidă. Prognostic rezervat.

1. Degos R., Lortat-Jacob E. : *La dermatologie.* Maloine. Paris, 1956.
2. Fanconi G., Wallgren A. : *Manual de pediatrie.* Edit. Medicală, Buc. 1965.
3. Jablonska S., Segal P., Lukasiak B. : *Prezgl. Derm. Wener.*, 1958, 8, 3, 277.
4. Rothmund A. : *Arch. Ophtalm.* 1968, 14, 159.

Scanned with OKEN Scanner

ROTOR (sindromul lui) (1948) : **icterul cronic familial nehemolitic cu bilirubină conjugată în ser.**

Este o afecțiune ce face parte din grupul icterelor hepatocelulare postmicrozomiale, prin tulburări ale secreției sau eliberării bilirubinei conjugate. Este o boală cu caracter ereditar, familial, transmis printr-o genă autosomală dominantă. Din punct de vedere clinic, acest fel de icter se aseamănă cu sindromul lui Dubin-Johnson și Sprinz-Nelson, de care se deosebește prin faptul că nu prezintă dureri. La microscopia optică, în această formă de icter lipsesc depozitările pigmentare hepatice. Chiar în cursul puseelor icterice, activitatea serică a fosfatazei alcaline este diminuată. Tulburată este epurarea BSP-ului, fapt evidențiat chiar de la începutul pantei, ce demonstrează de asemenea un defect de preluare de către hepatocit al colorantului. Enzimele de conjugare au o activitate normală, iar căile biliare se opacefiază la colecistografia cu substanță opacă. Se afirmă de unii că sindromul Rotor n-ar fi decît o variantă a sindromului Dubin-Johnson.

1. Fattorusso V., Ritter O. : *Vademecum clinique.* Masson C-ie, 1963.
2. Fodor O. : *Tratat elementar de medicină internă.* Edit. Dacia-Cluj, 1973.
3. Popper H., Schaffner F. : *Progress in liver diseases.* Grune Stratton, 1965.
4. Russu G., Stanciu C., Iancu St. : *Contribuții la studiul icterelor cronice congenitale nehemolitice. Sindromul Rotor.* Com. S. S. M. Filiala Iași, 1966.
5. Schiff L. : *Bolile ficatului.* Edit. Medicală București, 1966.
6. Rotor A. B., Manahan L., Florentin A. : *Acta Med. Philipp.* 1948, 5, 37.

ROUGNON-HEBERDEN (boala lui) (1768) : **angina de piept ; boala lui Heberden (vezi).**

ROULET (boală) : **reticulosarcomatoza.**

Este o afecțiune foarte rară care se întîlnește de obicei la indivizii în vîrstă. Se caracterizează clinic prin mărirea ganglionilor limfatici mai ales a celor inguinali, axilari și cervicali, care formează între ei pachete compacte neaderente la țesuturile subiacente, stare febrilă, caşexie și

Scanned with OKEN Scanner

splenomegalie. Din punct de vedere histopatologic, boala se caracterizează printr-o predominare a celulelor reticulare mari, cu nucleul voluminos, care prezintă o rețea de cromatină fină și un nucleol. Se observă deseori metastaze în alte organe. Ca și în celelalte forme de limfosarcom (limfoblastosarcomul și limfocitosarcomul), prognosticul este sever și bolnavii mor în primii 1—2 ani de evoluție ; excepțional, supraviețuirea depășește 5 ani.

1. Bessis M., Breton G. J., Binet J. L. : *N. Rev. Fr. Hémat.*, 1963, 2, 159.
2. Lawrence K. B., Lenson N. : *J.A.M.A.*, 1952, 149, 361.
3. Rosenberg S. A., Diamond H. D., Craver L. F. : *Medicine*, 1961, 40, 31.
4. Stobbe H. : *Hämatologischer Atlas.* Akad. Verlag, Berlin, 1970.
5. Whitby L. E., Briton C. J. : *Disorders of the Blood : Diagnosis, Pathology, Treatment and Technique.* Grune and Stratton, 1963.

ROUS (boală) (1919) : **sarcomul lui Rous.**

Este o tumoră animală, care poate fi reprodusă și în laborator, și care are importanță în ceea ce privește referințele și obiectele de comparație în cancerologia umană. Se transmite în serie prin grefă și filtrat celular. Tulpina Schmidt-Rupin a putut fi transmisă și la mamifere (maimuța rhesus, hamster etc.).

1. Hombourger P. : *Nomenclature des maladies et opérations à noms propres.* Edit. Lab. Delalande-Courbevoie, 1963.

ROUSSY (boala lui) : **hemiataxia, formă coreo-atetozică ; sindromul talamic al lui Déjérine-Roussy.**

Este un sindrom talamic în care toate simptomele sînt controlaterale față de leziune. Din punct de vedere clinic, sindromul se manifestă printr-o hemiplegie sau o hemiparezie, mai mult sau mai puțin marcată, adesea ușoară și tranzitorie și o diminuare a sensibilității superficiale și pierderea sensibilității profunde (calea spinotalamică), care antrenează o hemiataxie. În cursul acestei afecțiuni, bolnavul are dureri violente, cu caracter profund sau de arsură. Durerile sînt spontane sau provocate la cea mai mică atingere sau exci-

Scanned with OKEN Scanner

tație senzorială. Din cauza durerii, apar tulburări psihice grave. Interesarea căii dento-rubro-talamice produce mișcări coreo-atetozice și tremurături. Uneori se observă, din cauza lezionării radiației optice a lui Gratiolet, hemianopsie omonimă în cvadrant.

1. Baker A. B.: *Clinical Neurology*. 2nd ed. Hoeber, 1962.
2. Brain R.: *Clinical Neurology*. 2nd. ed. Oxford, 1964.
3. Escourolle R., Poirier J.: *Manuel élémentaire de neuropathologie*. Masson, Paris, 1971.
4. Fattorusso V., Ritter O.: *Vademecum clinique*. Edit. Masson C-ie, Paris, 1963.

ROUSSY-CORNIL (boala lui) (1919): **polinevrita hipertrofică progresivă nefamilială.**

Este o formă clinică a sindromului Déjérine-Sottas, unde, în afară de simptomele caracteristice acestei afecțiuni, se întîlnesc și simptome asemănătoare cu atrofia musculară progresivă a lui Aran-Duchenne. Are o etiologie necunoscută și se manifestă la adult prin tulburări ale sensibilității și ale motricității la nivelul extremităților. De-a lungul nervilor se pot palpa indurații. Într-un stadiu avansat, apar paralizii spastice, impotență și paralizii sfincteriene. În lichidul cefalo-rahidian se observă totdeauna o creștere inconstantă a proteinelor.

1. Baker A. B.: *Clinical Neurology*. 2nd ed. Hoeber, 1962.
2. Merritt H. H.: *A textbook of neurology*, 3rd ed. Lea and Febiger, 1963.
3. Wechsler I. S.: *A textbook of clinical neurology*. W. B. Saunders, 1963.

ROUSSY-LÉVI (boală) (1926): **distazia areflexică ereditară.**

Distazia areflexică ereditară este o formă atenuată de ataxie spinală ereditară (boala lui Friedreich), caracterizată printr-o ataxie progresivă, determinată de o degenerescență a cordoanelor posterioare ale măduvii, a fascicolelor piramidale și spino-cerebeloase, asociată deseori cu deformații scheletice. Leziunile histopatologice sînt reprezentate de o degenerescență a nevrogliei în

Scanned with OKEN Scanner

cordoanele posterioare, fascicolele piramidale, fascicolul cerebelos şi fascicolul lui Gowers. Pot de asemenea, fi atrofiate şi celulele lui Purkinje din cerebel. Clinic, boala se manifestă prin tulburări în mers, abolirea reflexelor osteotendinoase, picior scobit şi atrofia treimei inferioare a gambei. Evoluţia este foarte lungă (10—40 ani). Bolnavii, în faza finală a bolii, devin infirmi la pat; decesul se produce din cauza infecţiilor intercurente sau a complicaţiilor cardiace.

1. Brain R.: *Clinical Neurology.* 2nd ed. Oxford, 1964.
2. Kreindler A.: *Neurologia* vol. II. Edit. Medicală, 1957.
3. Wechsler I. S.: *A textbook of clinical neurology.* Saunders, 1963.
4. Wilson S. A. K.: *Neurology.* Williams and Wilkins, 1955.

ROUSSY-LHERMITTE (sindromul lui) (1918): **hemiplegia spinală fără sindrom Brown-Séquard; sindromul lui Roussy-Lhermitte-Schelven.**

Este un sindrom care apare de obicei după lezionările traumatice ale jumătăţii posterioare a măduvii spinării. Este o hemiplegie spinală din care lipseşte sindromul lui Brown-Séquard şi în schimb apar tulburări determinate de lezionarea ramurei externe a spinalului homo-lateral. Din punct de vedere clinic, sindromul se manifestă prin tulburări motorii de tip tetraplegic sau paraplegic a extremităţilor inferioare, la început de tip aton, iar ulterior, de tip spastic. Se mai remarcă, de asemenea, tulburarea simţului postural cu păstrarea sensibilităţii dureroase, tactile şi termice (absente în sindromul Brown-Séquard) şi tulburări de coordonare cu ataxie şi asinergie.

1. Brain R.: *Clinical Neurology.* 2nd ed. Oxford, 1964.
2. Escourolle R., Poirier J.: *Manuel élémentaire de neuropathologie.* Masson C-ie, Paris, 1971.
3. Merritt H. H.: *A textbook of Neurology.* 3rd. ed. Lea and Febiger, 1963.

ROUSSY-OELNITZ-CORNIL (sindromul lui): **paraplegie corticală senzitivă motrice cu ataxie prin leziunea lobului paracentral.**

Scanned with OKEN Scanner

Este o paraplegie determinată de lezionarea corticală senzitivă motrice cu ataxie a regiunii lobului paracentral. Fiind vorba de atingerea neuronului motor central, paraplegia este spasmodică, în afară de posibilitatea ca întreruperea căii piramidale să fie brutală. În acest din urmă caz, paraplegia este flască la început, apoi ea devine spastică.

1. Escourolle R., Poirier J. : *Manuel élémentaire de neuropathologie.* Edit. Masson C-ie, 1971.
2. Fatorusso V., Ritter O. : *Vademecum clinique.* Masson C-ie, 1963.
3. Wilson S. A. K. : *Neurology.* 2nd ed. Williams and Wilkins, 1955.

ROWLEY-ROSENBERG (sindromul lui) : **hiperaminoaciduria cu anomalii cardiopulmonare şi nanism; sindromul lui Rowley-Müller.**

Este o afecţiune extrem de rară şi de natură necunoscută. Face parte din grupul tubulodisplaziilor proximale enzimopatice. Se caracterizează prin hiperaminoacidurie cu anomalii cardio-vasculare şi nanism. Din punct de vedere biologic, sindromul se caracterizează prin hiperaminoaciduria. Clinic se manifestă prin întîrziere în dezvoltarea staturală, reducerea dezvoltării musculare şi anomalii cardio-vasculare. Nu are tratament.

1. Dimitriu C. C., Beroniade V. : *Nefrologie.* Editura Medicală Bucureşti, 1963.
2. Perkoff G. T. : *The hereditary renal diseases.* New England J. Med., 1967, 277, 79–85.
3. Reubi F. : *Néphrologie clinique.* Masson C-ie, 1961.
4. Sarre H. : *Nierenkrankheiten.* G. Thieme-Verlag, Stuttgart, 1969.

ROYER (sindromul lui) : **pseudohermafroditismul intern pur.**

Este o afecţiune determinată de o anomalie cromozomială, în care cariotipul în concordanţă cu structura gonadelor este XY. Sindromul mai poate fi produs, în afară de aberaţia cromozomială, şi de un defect enzimatic, condiţionat de o genă anormală, care se transmite ereditar.

Scanned with OKEN Scanner

Există, dealtfel, descrise în literatură numeroase cazuri familiale, unde în aceeași generație sau mai rar în 2—3 generații, s-au observat asemenea cazuri. Modul de transmitere a acestei anomalii este incert. Se pare că boala se transmite fie recesiv legat de sex, fie dominant autosomal, cu limitare de sex.

1. Breton A., Ponté C., Gaudier B., Debruxelles P. : *Med. Inf.* (Lyon), 1962, 1, 41.
2. Cartațzali A., Pricăjan S., Mironescu S., Popescu A. : *Stud. Cercet. Endocrin.* 1964, vol. XV, 2, 161.
3. Milcu Șt. : *Endocrinologie clinică.* Edit. Medicală, Buc., 1967.

KUBINSTEIN-TAYBI (sindromul lui) (1963) : **sindrom malformativ complex.**

Boală descrisă în 1963, se caracterizează clinic printr-un nanism important, întovărășit de întîrziere mintală, dismorfie cranio-facială și anomalii ale degetelor mari de la mîini și picioare. Pe lîngă aceste tulburări, mai pot fi întîlnite : strabism, glaucom congenital și alungirea cililor pleoapelor. Etiologia sindromului este necunoscută. Cariotipul este deseori normal. Se pare că este o anomalie genetică, care se transmite în mod recesiv autosomic. S-au observat forme familiale și la gemeni monozigoți.

1. Duperrat B. : *Précis de dermatologie.* Masson C-ie, 1959.
2. Gorlin R. J. : *Original Articles series.* 1969, 5, 2, 65–76.
3. Jelin G., Saint-Rome G. : *Union Méd.* Canada, 1967, 96, 22.
4. Maillard E., Dubois B., Walibaum R. : *Lille Méd.*, 1971, 16, 204–208.
5. Saraux H., Biais B. : *Précis d'ophtalmologie.* Masson C-ie, 1969.
6. Sellem C., Salle B., Monnet P. : *Péd.* (Lyon), 1970, 1, 81.

RUD (sindromul lui) : **asocierea ichtiozei, a idiotismului și a epilepsiei.**

Este un sindrom malformativ congenital cu etiologie necunoscută, care se manifestă clinic prin ichtioză, idioție și epilepsie.

1. Aymes A.: *Maladies et syndromes rares ou peu connus.* Paris, 1950.
2. Baufle P.: *Les grands syndromes.* Paris, 1946.
3. Fieghin M.: *Lexicon de simptome și sindroame.* Edit. Medicală Buc., 1967.
4. Stewart R.: *Journal Ment. Sci.*, 1938, 2.
5. Sjögren T., Larsson T.: *Acta Psychiat. Neurol. Scand.* 1957, suppl. 113, 1.

RUITER (sindromul lui): **panvascularita granulomatoasă.**

Este o afecțiune rară, care este considerată în prezent a fi o formă clinică cutanată a tromboangeitei obliterante (boala lui Buerger), care se manifestă prin apariția, de-a lungul vaselor, a unor noduli de diferite mărimi, foarte dureroși. Deasupra acestora, pielea este foarte hiperemiată. Evoluția bolii este cronică și recidivantă. La examenul histopatologic, se constată că procesul patologic interesează îndeosebi endoteliul și adventicea, formînd granuloame cu celule gigante. Diagnosticul precis nu se pune decît pe baza acestui examen.

1. Rook A., Wilkinson D. S., Ebling F. J. G.: *Textbook of Dermatology.* Blackwell, Oxford, 1968.
2. Ruiter M.: *Brit. J. Dermat.*, 1956, 68, 16.
3. Sutton R. L. Jr.: *Diseases of the skin.* ed. XI. Mosby, 1956.

RUITER (sindromul lui) (1953): **vascularita alergică; arteriolita alergică.**

Este o dermatoză relativ rară, cu etiologie alergică sau toxibacteriană (coexistența cu un astm bronșic sau cu un focar infecțios). Se manifestă clinic, prin apariția pe tegumente a unor papule, nodozități și pete eritematoase, întovărășite de hemoragii. La examenul histopatologic se constată modificări importante în pereții arteriolelor (necroză fibrinoidă), care înconjoară infiltratul inflamator. Concomitent, se mai constată dureri musculare și articulare. Evoluția bolii este cronică, fiind presărată la intervale regulate de acutizări paroxistice.

1. Ruiter M.: *Brit. J. Dermat.*, 1953, 63, 77.
2. Ruiter M.: *Brit. J. Dermat.*, 1956, 68, 16.

Scanned with OKEN Scanner

3. Rook A., Wilkinson D. S., Ebling F. J. G. : *Textbook of Dermatology.* Blackwell, Oxford, 1968.

RUITER-POMPEN (sindromul lui) (1939) : **sindromul cardio-vaso-renal.**

Este un sindrom clinic descris în 1939, care se datorește depunerii în vasele cutanate și viscerale a unor substanțe din grupul sfingomielinei, diaminofosfatid. Aceste substanțe provin în urma perturbării metabolismului lipidic. Din punct de vedere clinic, afecțiunea se manifestă prin apariția unor keratoangioame pe tegumente și afectarea concomitentă a diferitelor organe. Astfel, la nivelul cordului, se remarcă modificări electrocardiografice importante, tulburări de ritm, fenomene de decompensare miocardică. Suferințele de la nivelul rinichiului se traduc prin hematurie, albuminurie și cilindrurie, cele de la nivelul ochiului prin tulburări ale acuității vizuale și modificări ale fundului de ochi, iar cele de la nivelul creierului prin hemiparalizie. Leziuni morfo-funcționale mai pot fi întîlnite și la nivelul ficatului și al splinei. În unele cazuri, diagnosticul poate fi facilitat prin evidențierea în urina bolnavilor a celulelor ce conțin substanțe lipoide.

1. Duncan G. G. (editor) : *Diseases of Metabolism.* ed. V-a, Saunders, 1964.
2. Ruiter M., Pompen A. B. : *Arch. Dermat. Syph.*, 1939, 179, 165.
3. Stanbury J. B., Wyngaarden J. B., Friederickson D. S. : *The metabolic basis of inherited disease.* McGraw-Hill, N. Y., 1960.
4. Thannhauser S. J. : *Lipidoses : Diseases of the cellular lipid metabolism.* Grune and Stratton, 1958.

RUMMO-FERRANINI (boala lui) : **gerodermia genito-distrofică.**

1. Hombourger P. : *Nomenclature des maladies et opérations à noms propres.* Edit. Lab. Delalande-Courbevoie, 1963.

RUNDLESS-FALLS (sindromul lui): **anemia hipocromă microcitară cu hemoliză manifestă.**

Este o anemie hemolitică cu caracter familial, care se observă numai la sexul masculin și se

Scanned with OKEN Scanner

caracterizează hematologic prin microcitoză și celule „en cible" (țintă). Tabloul clinic este acela al unei anemii hemolitice. Simptomele caracteristice ale bolii, în afară de așa-numitele hematii „în țintă" sînt rezistența globulară scăzută și splenomegalia. Cauza bolii nu este cunoscută. Se crede că se datorește unei insuficiențe calitative congenitale a membranei hematiilor.

1. Begemann H., Harwerth H. G.: *Praktische Hämatologie*. G. Thieme, 1961.
2. Dameshek W.: *Amer. J. Med.*, 1955, 18, 315.
3. Fattorusso V., Ritter O.: *Vademecum clinique*. Masson C-ie, 1963.
4. Rundless R. W., Falls H. F.: *Amer. J. Med.*, 1946, 211, 641.

RUNEBERG (boală) (1916): **anemia pernicioasă cu remisiune spontană.**

Este o formă deosebită de anemie pernicioasă, care, spre deosebire de boala lui Biermer, unde evoluția este progresivă, în această afecțiune, există faze de remisiune spontană. În afară de această caracteristică, atît simptomatologia clinică cît și tabloul hematologic este asemănător întrutotul anemiei pernicioase de tip Biermer.

1. Herbert V.: New *England J. Med.*, 1963, 268, 201.
2. Herbert V.: *New England J. Med.*, 1963, 268, 368.
3. Heinrich H. C.: *Metabolic Basis of the Diagnostic and Therapy in vitamin B_{12} deficiency. Seminars in Hematology*. Vol. 1, 199, 249. Grune and Stratton, 1964.

RUPPE (boala lui): **forma clinică a bolii lui Recklinghausen (forma localizată) (vezi).**

RUSSEL (sindromul lui) (1951): **sindromul diencefalic al primei copilării.**

Este un sindrom clinic, determinat de asocierea unei cauze (tumoarea de hipotalamus anterior) și a unui efect (caşexie progresivă), ce apare la copil, evoluînd progresiv. Tabloul clinic este dominat de o caşexie progresivă, iar cel biologic, de o creştere substanțială în plasmă, a hormonului de creştere. Encefalografia gazoasă poate

Scanned with OKEN Scanner

evidenția cu precizie tumora hipotalamusului anterior. Tratamentul eficace constă numai în exereza chirurgicală a tumorii.

1. *Sindroame în pediatrie.* Editura Medicală București, 1974.
2. Russel A.: *Arch. Dis. Child.*, 1951, 26, 276.
3. Salmon M. A.: *J. of Neurology, Neurosurgery and Psychiatry*, 1972, 35, 2.
4. Schimff R., Combourien M., Donnadieu M., Gorni R.: *Ann. Ped.*, 1970, 8–9, 594.

RUSSEL (sindromul lui): **nanismul lui Russel.**

Este o formă clinică de nanism hipofizar unde, pe lîngă tulburările de creștere cu nanism sau hipotrofie staturală, se mai asociază un aspect triunghiular al feței, asimetrie corporală și modificări ale extremităților. În această afecțiune, nanismul apare chiar de la nașterea la termen, ceea ce pledează pentru ipoteza unei întîrzieri uterine în dezvoltare. Etiologia sindromului este incertă. Tratamentul eficace este numai cel preventiv. El constă din înlăturarea factorilor și condițiilor morbide care au provocat sau întreține microsomia, administrarea de medicamente capabile să stimuleze țesuturile și să activeze anabolismul și asigurarea unor condiții de mediu pentru a recupera întîrzierea în dezvoltare.

1. Goldzieher J.: *Acta endocr.* (KBH), 1961, suppl. vol. 51, 1341.
2. Maroteaux P.: *Méd. Infant.*, 1962, vol. 69, p. 387.
3. Milcu Șt.: *Endocrinologie clinică.* Editura Medicală București, 1967.

RUSSEL-SILVER (sindromul lui) (1954—1964): **nanismul Russel-Silver; nanismul Russel** (vezi).

RUSK (boală): **hiperostoza corticală infantilă; poliosteopatia deformantă congenitală regresivă; hiperosteogeneza periostoencondrală foeto-infantilă regresivă; boala lui Caffey-Silverman; boala Caffey** (vezi).

RUSKISZ (boala lui): **encefaloleucopatia difuză; encefalopatia periaxială difuză sclerozantă; boala lui Schilder-Foix; sindromul Heubner-Schilder-Foix; boala lui Schilder** (vezi).

Scanned with OKEN Scanner

RUST (boală) : **spondilita tuberculoasă a primelor două vertebre cervicale şi a articulaţiilor lor.**

Este o inflamaţie de natură tuberculoasă a primelor două vertebre cervicale şi a articulaţiilor lor. Se manifestă clinic prin dureri la nivelul articulaţiilor şi regiunii cervicale, limitarea mişcărilor, ameţeli, cefalee şi stare subfebrilă. Examenul radiologic precizează diagnosticul. Prognosticul relativ bun. Tratamentul constă din imobilizare şi administrarea de medicamente antibacilare şi cură helio-marină.

1. Cosăcescu A. : *Afecţiuni osoase.* Editura Welther, Sibiu, 1948.
2. Fevre M. : *Chirurgie infantile et orthopédie.* Flammarion, Paris, 1967.
3. Forgue E. : *Précis de pathologie externe.* Masson C-ie Paris, 1938.
4. Rădulescu A. : *Ortopedie chirurgicală.* Bucureşti, 1939.

RUSTITCHI-KAHLER (boala lui) : **mielomul multiplu ; mielomatoza decalcifiantă ; boala lui Kahler (vezi).**

Scanned with OKEN Scanner

S

SABIN (sindromul lui) : (1939): **pseudotoxoplasmoza: sindromul Sabin-Feldman.**

Este o entitate nosologică aparte de toxoplasmoză, care prezintă toate caracterele esențiale ale toxoplasmozei congenitale (hidrocefalie, microcefalie, calcificări cerebrale și focare corio-retiniene), însă cu serologie negativă și cu absența paraziților (toxoplasma lui Nicolle și Manceaux) în lichidul cefalo-rahidian. Boala se pare că se datorește unor embriopatii cauzate de rubeolă, iradiere cu raze X etc. Diagnosticul se face prin efectuarea testului de liză Sabin-Feldman (1948), reacția de imunofluorescență indirectă Goldman (1957), reacția de fixare a complementului Waren-Russ și reacția de aglutinare a latexului.

1. Biguet J., Deblock S. : *Rev. Med.*, 1971, 12, 413.
2. Capron A., Wattre P., Vernes A., Delaunoy G. : *Lille méd.*, 1974, 19, 2, 147.
3. Desmonts G. : *Colloque international sur la toxoplasmose.* Génève, 1970.
4. Thibaut Ph. : Nouv. *Presse méd.*, 1973, 2, 1597.
5. Valtille A. : *La toxoplasmose congénitale.* Thèse de médecine, Lille, 1973.

Scanned with OKEN Scanner

SABIN-FELDMAN (sindromul lui) (1939): **toxoplasmoza congenitală; pseudotoxoplasmoza lui Sabin (vezi).**

SABOURAUD (sindromul lui) (1892): **anomalie a fanerelor şi a ochilor; sindromul Sabouraud-Pricur-Trénel.**

Este un sindrom clinic cu etiologie necunoscută însă cu transmitere ereditară de tip dominant, ce se caracterizează printr-o anomalie a fanerelor, însoţită uneori şi de anomalii oculare. Tabloul clinic este dominat de o friabilitate deosebită a părului care devine subţire, cade lăsînd plaje întinse de alopecie. Mai pot fi observaţi, de asemenea, nevi pigmentari şi distrofii dentare şi ungueale. Cataracta completează simptomatologia clinică a afecţiunii. Aceasta poate fi uni- sau bilaterală. Nu are tratament.

1. Leiber B., Olbrich G.: *Die klinischen Syndrome.* Urban-Schwartzenberg Verlag. Band. I, Wien-München-Berlin, 1966, p. 637.
2. Popescu O.: *Sindroame în pediatrie.* Editura Medicală Bucureşti, 1974.
3. Sabouraud R. J.: *Ann. Dermat. Syph.* 1892, 3, 781.

SACHS (sindromul lui): **endocardita lupică; sindromul Libman-Sachs (vezi).**

SAHLI (sindromul lui): **sindromul de stenozare a venei cave superioare.**

Este un sindrom clinic, determinat de stenozarea venei cave superioare printr-o compresiune tumorală, ce se caracterizează printr-o dilatare a venelor subcutanate ale părţii superioare ale toracelui, care iau aspectul de „ghirlandă". În afară de această dilatare venoasă, indivizii afectaţi de acest sindrom, mai prezintă edem în pelerină, cianoză, dispnee etc. Evoluţia şi tratamentul depind de natura şi mărimea tumorii, care a determinat apariţia acestei afecţiuni.

1. Aymes A.: *Maladies et syndromes rares ou peu connus.* Paris, 1950.
2. Baufle P.: *Les grands syndromes.* Paris, 1946.
3. Teodorescu B. (sub redacţia): *Cardiologia.* Edit. Medicală Bucureşti, 1960.

Scanned with OKEN Scanner

SABOURIN (boală) : **ciroza grăsoasă ; ciroza grăsoasă acută Hutinel-Sabourin.**

Este o afecțiune caracterizată prin creșterea cantității de grăsime de la nivelul ficatului. Se întîlnește, de obicei, în alcoolism și carențe alimentare, obezitate, diabet, tuberculoză, intoxicații, anemii și xantomatoză. Din punct de vedere histopatologic, se găsește o structură normală. Celulele hepatice sînt infiltrate cu grăsime, mai ales la periferia lobului. Vacuolele de grăsime au dimensiuni foarte variate ; ele umplu adeseori celula și împing nucleul la periferie. Într-un stadiu mai avansat, poate apare și o reacție fibroasă. Tabloul clinic este reprezentat printr-o hepatomegalie. Ficatul este moale, regulat, cu marginea nemodificată și nedureros. Se mai observă concomitent și o splenomegalie moderată. Bolnavii mai prezintă anorexie, flatulență, constipație. În forma lui Hutinel-Sabourin, probele funcționale hepatice și activitatea enzimatică sînt alterate. Evoluția este rapidă și defavorabilă. Dacă se elimină din timp factorul determinant, atunci se pot obține unele succese terapeutice cu medicația simptomatică și hepatoprotectoare.

1. Fodor O. : *Tratat elementar de medicină internă.* Editura Dacia-Cluj, 1974.
2. Martini G. : *Actuelle Probleme der Hepatologie.* G. Thieme, 1962.
3. Popper H., Schaffner F. : *Die Leber. Struktur und Funktion.* G. Thieme, Verlag, 1961.
4. Schiff L. : *Bolile ficatului.* Editura medicală, Buc. 1966.
5. Schmid M. : *Die chronische Hepatitis.* Springer-Verlag, 1966.

SAGHER-SCHOR (boala lui) : **mastocitoza forma segmentară.**

Este o formă segmentară de mastocitoză, boală de sistem a mastocitelor producătoare de heparină și histamină, care se caracterizează prin apariția unor opacități și insule și îngroșare corticală osoasă la nivelul coloanei vertebrale și mai rar, la oasele bolții și craniului. Această boală descrisă în anul 1952 de către Sagher și Schor, face parte, ca entitate nosologică, din marele grup al bolilor osteozice condensante dobîndite.

Scanned with OKEN Scanner

1. Faure C. : *Rev. Rhumat.*, 1965, 32, 683–692.
2. Louyot P. : *Rev. Prat.* 1971, XXI, 23, 3401.
3. Ryckewaert A. : *Physiopathologie des maladies des os et des articulations.* Edit. Baillière, Paris, 1970.

SAINT (sindromul lui) (1948) : **triada lui Saint.**

Este o boală rară, care apare, de obicei, după vîrsta de 35 ani şi care se caracterizează printr-o asociere concomitentă a unei hernii hiatale esofagiene cu litiază biliară şi diverticuloză a intestinului subţire.

1. Conn H., Conn R. : *Current Diagnosis 2.* W. B. Saunders, 1969.
2. Leiber B., Olbrich G. : *Die klinischen Syndrome.* Urban-Schwartzenberg, 1966.
3. Plewinski G. : *Wiad. Lek.*, 1956, 16, 731.

SAINTON-RATHERY (sindromul lui) (1908) : **insuficienţa tiroidiană de tip mixedematos.**

Sindromul lui Sainton-Rathery este o insuficienţă tiroidiană de tip mixedematos, care nu apare în mod primitiv, prin leziune tiroidiană, ci secundar, printr-o atingere hipofizară, de obicei tumorală. Caracterul esenţial al acestei hipotiroidii secundare este legat de absenţa cvasitotală a semnelor de mixedem cutanat. Cu toată scăderea metabolismului bazal şi cu toată scăderea fixării iodului radioactiv, în acest sindrom nu se observă edemul tipic din hipotiroidiile primitive. Un alt aspect deosebit al acestei forme clinice de hipotiroidie este efectul scăzut terapeutic pentru extractele tiroidiene şi tiroxină. Leziunile hipofizare, care determină acest sindrom, pot fi: un adenom cromofob, un cranio-faringiom, infiltraţie limfocitară, o scleroză difuză a hipofizei sau pseudochisturi şi atrofii glandulare. Din punct de vedere clinic, mixedemul hipofizar se poate prezenta sub mai multe aspecte : mixedem clasic cu simptomatologie atenuată, mixedem hipofizar cu semne de hipopituitarism şi mixedem de tip clasic. Tratamentul constă din administrare de doze mici de extracte tiroidiene.

1. De Gennes L. : *Rev. Prat.*, 1953, 3, 1283.
2. Knowlton A. I., Jailer J. W., Hamilton H., West R. : *Am. J. Med.*, 1950, 8, 269.

Scanned with OKEN Scanner

3. Mahaux J. : *Acta brev. Neerland.*, 1948, 16, 88.
4. Mahaux J. : *Sem. Hôp.* Paris, 1952, 28, 643.
5. Walter L. : *Étude du myxoedeme dans ses relations avec l'hypophyse.* Thèse, Paris, 1947.

SAINT-ROCH (boala lui) : **chalicoza (pneumoconioza tăietorilor de piatră).**

Chalicoza sau pneumoconioza tăietorilor de piatră este o fibroză pulmonară cronică, provocată de inhalarea de pulberi de bioxid de siliciu, în urma unei expuneri prelungite. La examenul histopatologic se remarcă o blocare a limfaticelor, noduli scleroşi, emfizem, fibroză şi infecţii. Boala apare după o expunere de 2—20 ani la inhalare de pulberi de siliciu. Simptomul cel mai important este dispneea de efort, care poate progresa lent timp de mai mulţi ani. Tusea se întîlneşte în mod obişnuit. Ea este la început seacă, apoi productivă şi cu striuri de sînge. În unele cazuri pot apărea hemoptizii importante şi grave. Modificările radiologice caracteristice sînt nodulii, fibroza şi adenopatia hilară bilaterală. Boala se poate complica cu tuberculoză sau cu infecţii pulmonare intercurente. Evoluţia bolii este lentă şi progresivă ; apariţia complicaţiilor, şi mai ales a tuberculozei, agravează mult prognosticul. În ceea ce priveşte tratamentul, pînă în prezent, nu există decît o medicaţie simptomatică.

1. Bourgeois P. : *Maladies de l'appareil respiratoire.* Flammarion, Paris, 1965.
2. Bruckner I., Anastasatu C. : *Pneumologie.* Edit. Medicală Buc., 1965.
3. Morrow C. S., Cohen A. C. : *M. Clin. North America*, 1959, 43, 171.
4. Schepers G. W. H. : *Dis. Chest.*, 1963, 44, 133.

SALKOWSKI-JASTROWITZ (boala lui) (1892) : **pentozuria esenţială ; xylosuria.**

Este o boală metabolică, cu mod de transmisie autosomic recesiv, a cărei frecvenţă este de ordinul 1/50.000. Este o maladie cu evoluţie benignă şi fără tablou clinic bine conturat. Se deosebeşte o pentosurie alimentară, ce apare după ingestia unor mari cantităţi de fructe, şi pentosuria idiopatică. Aceasta din urmă este mai frecvent întîlnită la evrei şi se caracterizează printr-o eli-

Scanned with OKEN Scanner

minare urinară de l-xyluloză, datorită absenței l-xylulozei-dehidrogenazei.

1. Fattorusso V., Ritter O.: *Vademecum clinique.* Masson C-ie, Paris, 1963.
2. Fontaine G.: *Actualité métabolique en pédiatrie.* 3-e série. Doin, 1969.
3. Lestradet H.: *Vie médicale*, 1973, 1, 51.
4. Rey J., Frézal J.: *Arch. fr. Péd.*, 1967, 24, 65.

SALVATORI-ESQUIROL-HUGELAND (sindromul lui) (1817—1838): **dipsomania.**

Este un sindrom clinic, caracterizat printr-o dorință imperioasă de ingerare a unei cantități mari de alcool, care precedă, de obicei, perioada de neliniște și excitație (aura). În această perioadă, bolnavul bea alcool pînă la totala lui intoxicare, după care adoarme. Sînt cazuri (descrise în literatură de Janet), în care dipsomania se manifestă față de lapte. În prezent, acest sindrom este catalogat de către psihiatri în cadrul epilepsiei sau a psihozei maniaco-depresive. Tratamentul constă în dezintoxicare de alcool (dezalcoolizare)

1. Chafetz M. E. și colab.: *J. Nerv. and Ment. Dis.*, 1964, 138, 390.
2. Moore R. A.: *An. J. Psychiatr.*, 1966, 122, 748.
3. Pelicier Y.: *Guide psychiatrique pour le praticien.* Masson C-ie, 1970.
4. Tavel M. E.: *Arch. Int. Med.*, 1962, 109, 129.

SALZMANN (boală) (1925): **distrofia corneei; keratopatia tuberoasă Fuchs-Salzmann; degenerescența tuberoasă a corneei; distrofia nodulară.**

Este o afecțiune a corneei cu evoluție lentă și progresivă, fără caracter inflamator, care apare mai ales la bolnavii care au suferit anterior de keratită flictenulară. Boala se manifestă prin apariția unor noduli în stratul superficial al corneei, care la început au caracter proliferativ, apoi degenerativ. Nodulii sînt localizați unilateral, în număr de 1—8, de culoare alb-albăstrui. În unele cazuri, acești noduli se pot observa și în straturile mai profunde ale corneei. Boala apare mai frecvent la femei. Ea determină o diminuare a acuității vizuale. Se crede că etiologia ei ar fi de natură alergică. Tratamentul constă din administrare de antihistaminice.

Scanned with OKEN Scanner

1. David M., Chiriceanu M. : *Oftalmologia în practica medicală*. Editura Medicală București, 1964.
2. Krawawicz T. : *Ann. Univ. Curie-Skladowska*. SD., 1949, 4, 695.
3. Ravault P. M. : *Syndromes en ophtalmologie*. Doin-Doren. Paris, 1970.
4. Saraux H., Biais B. : *Précis d'ophtalmologie*. Masson C-ie, 1969.
5. Thomas G. J. : *La cornée*. Thomas-Springfield, 1955.

SAMOILOV (boală) (1922) : **scotomul lui Samoilov ; scotomul Seidel ; scotomul în seceră.**

Este un fenomen patologic care apare în glaucom. Se caracterizează prin mărirea în sus și în jos a cîmpului vizual, a petei oarbe a lui Mariott. De fapt, acest scotom corespunde scotomului lui Bjerrumia, dar zona afectată este mai mică și se micșorează pe măsura îndepărtării de pata lui Mariott. Diferențierea de apreciere se explică prin faptul că Seidel întrebuințează un excitant de două ori mai mare, decît Bjerrumia.

1. Allen J. H. : *May's Manual of Diseases of the Eye*. Williams and Wilkins, 1963.
2. Berens C. : *The Eye and its Diseases*. W. B. Saunders, 1950.
3. Duke-Elder W. S. : *Textbook of Ophtalmology*. Mosby, 1938–1954.
4. Ravault P. M. : *Syndromes en ophtalmologie*. Doin-Doren, 1970.
5. Seidel H. : *Graefes Arch.*, 1914, 88, 102.

SAMUEL-ALEXANDER (boala lui) (1912) : **degenerescența hepato-lenticulară progresivă ; boala lui Wilson ; hepatita juvenilă familială, cu degenerescența corpului striat a lui Kinneae-Wilson (vezi).**

SANCTIS-CACCHIONE (sindromul lui) : (1932) : **xerodermia pigmentară cu hipoplazie testiculară și întîrziere mintală ; idioția xerodermică : Elsässer.**

Este o boală neurologică, din grupul displaziilor neuro-ectodermice (facomatoze), malformații congenitale care interesează pielea și sistemul nervos și care, uneori, au caracter ereditar. Se manifestă clinic printr-o xerodermie pigmentară, dez-

voltare psihică și fizică incompletă (nanism) ataxie de tip Friedreich, hipoplazie genitală, porfirinurie și o întîrziere a vorbirii.

1. Baker A. B.: *Clinical Neurology.* 2nd ed. Hoeber, 1962.
2. Duncan G. G. (editor): *Diseases of Metabolism.* Saunders, 1964.
3. Fattorusso V., Ritter O.: *Vademecum clinique.* Masson C-ie, 1963.
4. Feighin M.: *Lexicon de simptome și sindroame.* Edit. Medicală Buc. 1967.
5. Sanctis C., Caccione A.: *Riv. sper. freniatr.* 1932, 56, 269.

SANDERS (sindromul lui) (1939): **keratoconjunctivita epidemică; conjunctivita epidemică infecțioasă; keratita maculară.**

Keratoconjunctivita lui Sanders este o inflamație produsă de viroză la nivelul corneei și a conjunctivei, cu manifestări clinice conjunctivo-corneene. Afecțiunea este determinată, de obicei, de adenovirusuri din tipul 7, 8 și 11. Interesarea corneei și a conjunctivei este aproape întotdeauna unilaterală și poate afecta orice grup de vîrstă și ambele sexe. De cele mai multe ori, boala este precedată de infecția căilor aeriene superioare cu febră și herpes labial. La examenul clinic, se constată prezența unuia sau a mai multor ulcere dendritice pe suprafața corneei. Acestea sînt formate din vezicule clare, situate în epiteliul corneean. Evoluția bolii este scurtă și benignă. Tratamentul constă din administrare de idoxuridină, herplex, stoxil etc.

1. David M., Chiriceanu M.: *Oftalmologia în practica medicală.* Edit. Medicală București, 1964.
2. Kaufman H. E.: *South M. J.*, 1964, 57, 163.
3. Kaufman H. E.: *Arch. Ophtalm.*, 1962, 67, 583.
4. Ravault P. M.: *Syndromes en ophtalmologie.* Doin-Doren, Paris, 1970.
5. Vaughan D. G. Jr.: *Survey Ophtalm.*, 1958, 3, 203.

SANFILIPPO (boala lui): **tezaurismoza cu sulfat de heparitină.**

Este o afecțiune încadrată în grupul tezaurismozelor cu mucopolizaharide. Pe baza criteriilor cli-

Scanned with OKEN Scanner

nice, radiologice, biologice şi genetice s-au individualizat în afară de boala Sanfilippo, boala lui Hurler, a lui Scheie şi Lamy-Maroteaux. În boala Sanfilippo se disting două entităţi nosologice, în raport cu deficitele enzimatice. Astfel, deficitul în heparază-sulfat heparază caracterizează tipul A şi deficitul de N-acetil-alfa-glucosaminidază tipul B. Din punct de vedere clinic, indivizii atinşi de această afecţiune, în afară de poliditrofiile ce le prezintă întotdeauna şi în mod obligator, pot manifesta şi tulburări în ceea ce priveşte şi alte organe, cum ar fi de exemplu, ochiul, unde se pot observa opacefieri ale corneei.

1. Dhondt J. L., Wacquenier J. P., Farriaux J. P.: *Lille méd.*, 1973, 18, 490.
2. Dorfman A.: *Triangle*, 1972, 12, 271.
3. Kresse H., Neufeld E. F.: *J. Biol. Chem.*, 1972, 247, 2164.
4. O'Brien J. S.: *Proc. Natl. Acad. Sci.*, 1972, 69, 1720.
5. O'Brien J. S., Miller A. L., Overde A. W., Veath M. L.: *Science*, 1973, 181, 753.
6. Thomas G. J.: *La cornée*. Thomas-Springfield, 1955.

SANGSTER (boală): **urticaria pigmentară; mastocitoza Sézary; urticaria pigmentară a primei copilării Nettleship** (vezi).

SAN JOAQUIN (boala din): **febra din San Joaquin; San Joaquin Valley Fever; coccidiomicoza; granulomul coccidiodal; reumatismul de deşert; boala lui Wernicke-Posada; boala lui Posada.**

Este o boală infecţioasă, însă necontagioasă, care interesează în special aparatul respirator, cauzată de o ciupercă dimorfică, *coccidiodies immitis*. **Infecţia se caracterizează printr-un tabolu clinic care variază de la o formă inaparentă pînă la una generalizată. Vindecarea se însoţeşte de o stare imună activă. Coccidiomicoza primară se produce în urma inhalării cu spori din praful zonelor endemice. Boala este mai frecventă la agricultori şi la muncitorii din construcţii. Simptomele şi semnele unei infecţii primare pulmonare nu sint caracteristice şi constau din: durere pleurală, dispnee, tuse, anorexie, mialgie, cefalee, faringită, febră, transpiraţii şi erupţii cutanate. Acestea din**

urmă pot fi de două tipuri: erupție toxică, la început, și apoi leziuni specifice datorită sensibilității la coccidioidină. Leziunile specifice sînt eritemul nodos și eritemul multiplu. Aceste leziuni apar după zile și săptămîni de la debutul bolii și sînt foarte persistente. Pe lîngă simptomele de mai sus, se mai pot observa: artrite, conjunctivite flictenulare și diferite alte infecții pulmonare. Diagnosticul se pune pe baza examenului radiologic, a leucogramei, serologic și pe puncrea în evidență a ciupercii în spută și țesuturi. În 0,2—0,5% din cazuri se poate produce moartea pacientului.

1. Conn H., Conn R.: *Current Diagnosis* 2. W. B. Saunders, 1969.
2. Fattorusso V., Ritter O.: *Vademecum clinique.* Masson C-ie, Paris, 1963.
3. Hegglin R.: *Diagnosticul diferențial al bolilor interne.* Edit. Medicală, București, 1969.
4. Winn W. A.: *M. Clin. North America,* 1963, 47, 1131.

SAINT-GUY (boală): **dansul de Saint-Guy; coreea minoră; coreea reumatismală; coreea lui Sydenham (vezi).**

SAO-PAOLO (boala din) (1937): **febra exantematică din Sao Paolo; febra munților stîncoși; febra Tobia din Columbia; febra butonoasă; tifosul de căpușe; tifosul de căpușe de North Queensland.**

Febra exantematică de Sao Paolo este o ricketsioză, transmisă de căpușele din genul *aermacentor haemaphysalis, amblyomm* **și** *rhipicephaulus.* **Rickettsiile care provoacă această boală fac parte din subspeciile** *R. rickettsii.* **Atît manifestările clinice cît și cele anatomo-patologice sînt foarte asemănătoare cu tifosul exantematic, cu singura deosebire că în această boală exantemul se dezvoltă în sens centripet de la articulații în sus și nu apare decît rareori, pe tegumentele abdomenului. Rezervorul de virus îl constituie rozătoarele. Tratamentul este asemănător cu cel din tifosul exantematic.**

1. Brainerd H., Margen S., Chatton M.: *Elemente practice de diagnostic și tratament.* Editura Medicală București, 1967.

Scanned with OKEN Scanner

2. Dutz H., Kleinsorge H., Schultz F.: *Diagnose und Differentialdiagnose innerer Krankheiten.* Teil. II. VEB. G. Fischer, Iena, 1969.
3. Fanconi G., Wallgren A.: *Manual de pediatrie.* Edit. Medicală Buc., 1965.

SANYAL (boală) (1929): **conjunctivita lui Sanyal.**

Este o conjunctivită micotică, determinată de ciuperca *streptothrix*. Boala este de obicei unilaterală. Se manifestă clinic printr-un edem catifelat al conjunctivei, neînsoțit de adenopatie. Boala evoluează în decurs de 1—3 luni; se vindecă spontan fără sechele.

1. Sanyal A.: *Indian Journ. Med.*, 1929, 10, 3.
2. Saraux H., Biais B.: *Précis d'ophtalmologie.* Masson C-ie, 1969.
3. Thomas G. J.: *La cornée.* Thomas Edit. Springfield, 1955.

SARROUY-CABANNES-SENDRA (sindromul lui) (1954): **anemia subacută curabilă a sugarului; anemia acută curabilă a sugarului, cu hipoplazie medulară criptogenetică Gasser.**

Sindromul Sarrouy-Cabannes-Sendra este o anemie subacută a sugarului, caracterizată printr-o hipoplazie medulară și hematopoietică hepato-splenică, cu apariție brutală și pasageră, care apare la nou-născut între a 5-a—20-a zi. Sindromul este cauzat probabil de o incompatibilitate de Rh foeto-maternală.

1. Bernard J., Bessis M.: *Hématologie clinique.* Masson C-ie, 1958.
2. Fanconi G., Wallgren A.: *Manual de pediatrie.* Edit. Medicală Buc. 1965.
3. Hombourger P.: *Nomenclature des maladies et opérations à noms propres.* Edit. Lab. Delalande-Courbevoie, 1963.

SAUVINEAU (sindromul lui): **oftalmoplegie, cu paralizia mușchiului drept intern și spasmul celui opus.**

Este un sindrom deosebit complet de sindromul lui Parinaud (paralizia mișcărilor de verticalitate a privirii în sus și spre dreapta, asociată cu o areflexie pupilară la lumină de tip Argyll-Robertson, conservarea sau lenevirea reflexului de convergență și paralizia nucleară a oculo-motorului

Scanned with OKEN Scanner

comun și a pateticului). Se manifestă clinic, în afară de oftalmoplegie, printr-o paralizie a mușchiului drept intern, de o parte, și de un spasm al mușchiului drept extern, de cealaltă parte. Acest sindrom este determinat de o degenerescență a nucleilor nervilor oculo-motori.

1. Brain R. : *Clinical Neurology.* 2nd ed. Oxford, 1964.
2. Escourolle R., Poirier J. : *Manuel élémentaire de neuropathologie.* Masson C-ie, Paris, 1971.
3. Merritt H. H. : *A textbook of neurology.* 3rd ed. Lea and Febiger, 1963.

SAVIN (sindromul lui) (1956) : **ichtioză, distrofie corneeană și manifestări alergice polimorfe.**

Este un sindrom clinic cu etiologie necunoscută și cu transmitere ereditară și familială, legată de sex, care se manifestă clinic prin ichtioză, distrofie corneeană și manifestări alergice polimorfe. Afecțiunea se observă cel mai frecvent la copil. Tabloul clinic este dominat de o ichtioză cutanată, care acoperă pielea cu scuame uscate, dîndu-i aspectul de „solzi de pește" sau de „carapace". Între scuame se pot observa deseori fisuri mici. La nou-născut, această anomalie cutanată se aseamănă cu o dermatită exfoliativă din cauza existenței unor bule voluminoase, care facilitează detașarea pielii subiacente. Îngroșarea nodulară, cu aspect neuniform, constituie simptomul ocular cel mai caracteristic. Uneori, se mai pot observa, de asemenea, exulcerații ale corneei. Ambele circumstanțe patologice corneene pot duce la apariția unor tulburări vizuale foarte importante. Manifestările alergice pot fi de mai multe feluri : cutanate (edeme alergice și prurigo), hematologice (eosinofilie sanguină) și respiratorii (coriză spasmodică). În ceea ce privește evoluția și prognosticul bolii, se poate afirma că afecțiunea de mai sus este cronică, de lungă durată, care permite individului respectiv multă vreme să ducă o existență cvasinormală. Cu timpul, manifestările corneene, care duc la diminuarea progresivă a vederii, transformă individul într-un invalid. Boala nu poate fi influențată prin niciun fel de tratament. Singura terapeutică de care beneficiază acești bolnavi este numai cea simptomatică.

Scanned with OKEN Scanner

1. Fanconi G., Wallgren A.: *Manual de pediatrie.* Editura Medicală Buc., 1967.
2. Popescu O.: *Sindroame în pediatrie.* Editura Medicală Buc., 1974.
3. Ravault P. M.: *Syndromes en ophtalmologie. Guide-Dictionnaire.* Edit. Doin-Doren, Paris, 1970, p. 318.
4. Saraux H., Biais B.: *Précis d'ophtalmologie.* Masson C-ie, édit. Paris, 1969.
5. Schäfer E.: *Arch. Dermat. Syph.*, 1925, 148, 425.

S. C. (sindromul S. C.): **sindromul pseudothalidomidă.**

Este un sindrom malformativ complex, caracterizat prin micrognatie, hemangiom capilar al feţei, micromelie. Transmisia bolii se face în mod sigur recisiv, autosomic.

1. Herrmann J., Feingold M., Tuffli G. A., Opitz J. M.: *Original Articles Series*, 1969, 5, 3, 81–89.
2. Walbaum R., Maillard E., Douazzan M., Carbain B., Fontaine G.: *Lille méd.* 1970, 15, 6, 917–930.

SCHAFER (sindromul lui): **hiperprolinemia.**

Este o tulburare ereditară a metabolismului prolinei, datorită unui blocaj metabolic, în urma deficitului de prolindehidrogenază, care transformă prolina în acid pirolin-5-carboxilic. Tabloul clinic se caracterizează prin febră, vărsături, diaree şi somnolenţă progresivă. Mai pot fi observate diferite infecţii urinare, hipoplazie renală, convulsii generalizate tonico-clonice şi hipoacuzie. Histopatologic, se poate observa dispariţia difuză a neuronilor din scoarţa cerebrală. Prolina este foarte mult crescută în sînge. Mecanismul genetic al acestei anomalii nu este încă bine cunoscut.

1. Duncan G. G.: *Bolile metabolismului.* Edit. Medicală Bucureşti, 1966.
2. Efron M. L., Bixby E. M., Palattao L. G., Pryles C. W.: *New England J. Med.*, 1962, 267, 1193.
3. Schafer J. A., Scriver C. R., Efron M. L.: *New England J. Med.*, 1962, 267, 51.

SCHÄFFER (boala lui): **keratoza congenitală multiplă; keratoza diseminată circumscrisă Jadassohn-Lewandowski** (vezi).

Scanned with OKEN Scanner

SCHAMBERG (boala lui) (1901): **dermatoza pigmentară progresivă; sideroza dermo-epidermică.**

Este o dermatoză, localizată de obicei la nivelul gambelor, care se manifestă prin niște puncte roșii-cărămizii, fără relief „grains de Cayenne moulus", care nu dispar la vitropresiune. Ulterior, aceste puncte se extind, fuzionînd între ele pentru a forma niște plăci neregulate. Mai tîrziu, elementele mai vechi se colorează în ocru-brun, formînd o plajă centrală de culoarea cafelei cu lapte, cu puncte roșii la periferie. Leziunea histologică este o capilarită. Etiologia este nesigură. Ca în toate capilaritele, la geneza bolii pot concura mai mulți factori.

1. Conn H., Conn R.: *Current Diagnosis* 2. W. B. Saunders, 1969.
2. Degos R., Lorta-Jacob E.: *La dermatologie.* Maloine édit. 1956.
3. Kowarz-Sokolowska W.: *Przegl. Derm. Wener.*, 1955, 6, 457.

SCHANTZ (boala lui): **cifoza elevilor.**

Este o cifoză pe care o prezintă îndeosebi copii de vîrstă școlară, mai ales în timpul pubertății. Schantz crede că ea se datorește nu numai poziției vicioase pe care o iau copii în timpul cursurilor ci și unei insuficiențe a musculaturii vertebrale. Tratamentul este ortopedic și cu gimnastică medicală.

1. Faure C.: *Maladies osseuses constitutionnelles.* Expans. Scient. Fr. 1966.
2. Fevre M.: *Chirurgie infantile et orthopédie.* Flammarion, Paris, 1967.
3. Ombredanne L.: *Précis de chirurgie infantile.* Masson, 1949.

SCHANTZ (boala lui): **hiperostoza moniliformă antero-laterală dreaptă a coloanei; spondilorheostoza vertebrală senilă a lui Lacapère.**

Este o afecțiune ce face parte din grupul osteozelor condensante segmentare sau regionale dobîndite, descrisă prima oară de Schantz în 1930, și care se caracterizează din punct de vedere clinic și radiologic prin condensări osoase foarte accentuate la nivelul coloanei vertebrale. Boala se

Scanned with OKEN Scanner

manifestă clinic prin dureri la nivelul coloanei vertebrale și impotență funcțională (rigiditate). Tratamentul constă din gimnastică medicală, antiinflamatorii, corticoterapie și anabolizante.

1. Faure C. : *Rev. Rhumat.*, 1965, 32, 683–692.
2. Lièvre J. A. : *Presse méd.*, 1954, 62, atlas rad., 764 bis.
3. Louyot P. : *Rev. Prat.*, 1971, XXI, 23, 3401.

SCHAPIRA (boala lui) (1962) : **deficitul în fructokinază ; fructosuria esențială.**

Este o afecțiune foarte rară, care se întîlnește în proporție de 1 caz la 100.000 locuitori. Din punct de vedere clinic, boala nu prezintă un tablou caracteristic. Prezența zahărului în sînge poate determina punerea unui diagnostic eronat de diabet zaharat. Punerea diagnosticului de precizie se face pe baza testelor de toleranță la fructoză. După administrarea fructozei la bolnavi valorile acestei substanțe în sînge crește de 4—5 ori mai mult decît la indivizii normali. Tot în aceste cazuri se remarcă o ușoară creștere a glucozei în sînge ; în schimb nu se observă nici o modificare a fosforului organic. Boala se datorește unei deficiențe în fructokinază. După Monceau, boala pare a fi legată de o transmisie autosomică recesivă.

1. Conn H., Conn R. : *Current Diagnosis* 2. W. B. Saunders Company, 1969.
2. Cornblath M., Schwartz R. : *Disorders of carbohydrate metabolism in infancy.* W. B. Saunders, 1966.
3. Fontaine G. : *Actualité métabolique en pédiatrie.* 3-e, série, Doin, 1969.
4. Lestradet H. : *Vie médicale*, 1973, 1, 51.
5. Rey J., Frézal J. : *Arch. fr. Péd.*, 1967, 24, 65.

SCHAUMANN (boala lui) : **sarcoidoza ; Besnier-Boeck-Schaumann (vezi).**

SCHEIE (sindromul lui) : **tezaurismoza cu sulfat de B condroitină ; oligofrenie polidistrofică.**

Este o tezaurismoză, boală în care există o tulburare a metabolismului unei substanțe, care determină depunerea în țesuturi a substanței care

Scanned with OKEN Scanner

nu a putut fi metabolizată. În cazul sindromului Scheie, substanța interesată este sulfatul de B condroitină. În această afecțiune polidistrofică, în afară de un nanism accentuat, se observă și opacefieri corneene.

1. Campinschi R., Hayc C.: *Bull. Soc. Ophtalm.* France, 1962, nr. 4 bis.
2. Saraux H., Biais B.: *Précis d'ophtalmologie.* Masson C-ie, 1969.
3. Thomas G. J.: *La cornée.* Thomas edit. Springfield, 1955.
4. Watson C. J., (in G. G. Duncan): *Diseases of metabolism.* W. B. Saunders, 1964.

SCHELLONG (sindromul lui): **tulburări cardiace funcționale.**

Este un sindrom clinic, caracterizat prin tulburări cardiace pur funcționale, fără nici un fel de leziuni organice ale aparatului cardio-vascular. Aceste tulburări par a fi determinate de perturbări funcționale hipotalamice și de un factor psiho-somatic incontestabil. Evoluția este favorabilă. Tratamentul constă din medicație sedativă și opoterapie glandulară.

1. Friedberg C.: *Diseases of the heart.* 3rd ed. W. B. Saunders, 1966.
2. Luisada A. A.: *Examination of the cardiac patient.* Ed. Blakiston, 1965.
3. Wood P.: *Diseases of the heart and circulation.* Lippincott, 1956.

SCHEUTAUER-PIERRE MARIE-SAINTON (sindromul lui) (1871—1897): **disostoza cleidocraniană; sindrom Hultkrantz; disostoza generalizată Heneda; disostoza osteodentară Jackson; disostoza cleidocranio-pelvină Cruzon; distrofia osteo-dentară.**

Este o afecțiune determinată de diferite mutații genetice care produc unele tulburări de osificare, cu precădere desmale, începînd din luna a II-a de viață foetală. Tabloul clinic este dominat de o discranie cu variate anomalii cranio-faciale (bradicefalie, bose frontale proeminente, anomalii dentare, hipoplazii maxilare), agenezie claviculară uni- sau bilaterală, la care se pot asocia întîrzierea apariției dentiției, laxitate ligamentară etc. Evoluția este relativ bună. Nu are tratament eficient.

Scanned with OKEN Scanner

1. Axente A., Iancu Th., Axente I. : *Pediatria*, 1969, 1, 23.
2. Leiber O., Olbrich G. : *Die klininschen Syndrome*, Urban-Schwartzenberg, 1966.
3. Scheutauer G. : *Menschen Allg. Wiener med. Ttg.* 1871, 16, 294.

SCHEUERMANN (boala lui) (1921) : **cifoza juvenilă ; osteocondrita deformantă dorsală infantilă ; epifizita vertebrală.**

Este o afecțiune care se manifestă la vîrsta pubertății printr-o cifoză dureroasă, întovărășindu-se de semne radiologice caracteristice, cu evoluție spre rigiditatea segmentului rahidian deformat, cu alterarea morfologică a corpilor vertebrali. Deși leziunea debutează la vîrsta de 2—4 ani, boala se manifestă clinic și radiologic numai în momentul puseelor de creștere (8—14 ani), în stadiul în care corpii vertebrali sînt suficient de osificați. Afecțiunea se stabilizează la 1—2 ani de la sfîrșitul creșterii rahidiene. Modificările corpilor vertebrali se caracterizează prin neregularități ale platourilor vertebrale, nodulii lui Schmorl, neregularitatea osificării lizereului marginal și pensarea discului. Prognosticul depinde de intensitatea modificărilor de la nivelul corpilor vertebrali. Tratamentul constă din gimnastică medicală, fizioterapie, etc.

1. Fanconi G., Wallgren A. : *Manual de pediatrie*. Editura Medicală Buc., 1965.
2. Hussenstein J., Delplace J. : *Presse méd.*, 1970 78, 55, 2463.
3. Ratke F. W. : *Schweiz. Med. Wschr.*, 1966, bd. 102, 16.

SCHIECK (boală) (1920) : **irita obturativă.**

Sindromul lui Schieck este o coroidită cronică, caracterizată printr-o simptomatologie ștearsă și cu evoluție prelungită pe o perioadă de mai mulți ani. Bolnavii nu acuză dureri, în schimb prezintă o diminuare medie însă constantă și progresivă a acuității vizuale. Etiologia bolii este bacilară. Tratamentul constă din administrare de medicamente antibacilare.

1. David M., Chiriceanu M. : *Oftalmologia în practica medicală*. Edit. Med., 1964.

Scanned with OKEN Scanner

2. Saraux H., Biais B.: *Précis d'ophtalmologie.* Masson C-ie, 1969.
3. Schieck W.: *Klin. Mbl. Augenheilk.* 1920, 65, 414 şi 43, 625.

SCHILDER (boala lui): **scleroza cerebrală difuză; leucoencefalita periaxială.**

Boala lui Schilder şi scleroza în plăci sînt afecţiuni demielinizante, caracterizate prin procese de mielinoclazie. Etiologia nu este cunoscută; patogenia ar fi de natură imuno-alergică. Din punct de vedere histopatologic, se prezintă ca o vastă plajă de demielinizare, simetrică la ambele hemisfere cerebrale, care interesează corpul calos (imagine în aripi de fluture) şi adesea fibrele în U. Leziunile predominante se găsesc în regiunea parieto-occipitală. Substanţa cenuşie este respectată. Traiectul optic este constant interesat. Trunchiul cerebral şi cerebelul pot fi afectate sau indemne. Boala are un sfîrşit letal, după o perioadă de evoluţie de la cîteva luni pînă la 3 ani.

1. Bogaert L. van.: *Acta Neurol. et Psych. Belgica,* 1954, sept. vol. 54.
2. Escourolle R., Poirier J.: *Manuel élémentaire de neuropathologie.* 1971.
3. Fanconi G., Wallgren A.: *Manual de pediatrie.* Edit. Medicală, Buc. 1965.
4. Kreindler A.: *Neurologia* vol. II. edit. Medicală Bucureşti, 1957.

SCHILDER (boala lui): **encefalita periaxială difuză; sindromul Heubner-Schilder-Foix; encefalopatia difuză Flatau; boala lui Kaltenbach** (vezi).

SCHILDER-FOIX (boală): **leucoencefalita periaxială difuză subacută sau acută; sindromul Heubner-Schilder-Foix; encefalopatia difuză Flatau; boala lui Kaltenbach.**

Este o boală degenerativă, de obicei ereditară, cu evoluţie lent progresivă, caracterizată clinic printr-o cecitate progresivă şi demenţă. Tabloul clinic al bolii este asemănător aceluia al maladiei lui Schilder. Indivizii atinşi de această boală prezintă o demenţă progresivă, diferite simptome cerebrale şi cerebeloase, cu sindrom piramidal şi extrapiramidal, amauroză şi surditate. În lichidul

Scanned with OKEN Scanner

cefalo-rahidian limfocitele și proteinele sînt crescute. De multe ori, afecțiunea de mai sus este confundată cu o tumoră cerebrală, cu singura deosebire că la autopsie se găsesc leziunele specifice. Acestea constau dintr-o demielinizare masivă a substanței albe cerebrale și o proliferare a nevrogliei. În afară de leziunele de mai sus, mai pot fi observate procese inflamatorii perivasculare în cortex și chiar la distanță. Evoluția bolii este foarte scurtă (de la cîteva luni la un an). Sfîrșitul bolii este totdeauna letal.

1. Bogaert L. van : *Acta neurol. et psych.* belgica, 1954, vol. 54.
2. Fanconi G., Wallgren A. : *Manual de pediatrie.* Edit. Medicală Buc., 1965.
3. Foix Ch., Alajouanine Th. : *Revue de neurologie,* 1926, 2.
4. Kreindler A. : *Neurologia.* Edit. Medicală Buc., 1957.

SCHILDER-STENGL (sindromul lui) : **asimbolia dureroasă.**

Este un sindrom neuropsihic, caracterizat prin faptul că excitanții dureroși fiind recepționați într-o anumită măsură, se produce o lipsă de deprindere de a reacționa la durere și mai ales de a se apăra de durere. Din punct de vedere neuro-funcțional, se pare că ar fi vorba de o apraxie a mișcărilor reflexe la durere. Acest fapt se explică prin tulburările de schemă corporală ce pot apare în diferite afecțiuni ale sistemului nervos.

1. Baker A. B. : *Clinical Neurology.* 2nd ed. Hoeber, 1962.
2. Brain R. : *Clinical Neurology.* 2nd ed. Oxford, 1964.
3. Escourolle R., Poirier J. : *Manuel élémentaire de neuropathologie.* Masson Edit. 1971.
4. Merritt H. H. : *A textbook of neurology.* 3rd ed. Lea and Febiger, 1963.

SCHILLING (boala lui) : **leucemia cu monocite tip Schilling.**

Leucemia cu monocite este o proliferare malignă și rapidă a monocitelor. Se manifestă clinic prin astenie, paloare, poliadenopatie, hepatomegalie și splenomegalie, diateză hemoragică precoce. Este

Scanned with OKEN Scanner

de asemenea, frecventă hiperplazia țesutului gingival și amigdalian. În sînge există o hiperleucocitoză cu predominența monocitelor. În tipul Schilling de leucemie monocitară, monocitele sînt anormale, prezentîndu-se ca niște celule mari, cu nucleu festonat, neregulat și cu o citoplasmă care conține granulații foarte fine. Evoluția și prognosticul este acela din leucemie. Tratamentul constă din administrare de corticosteroizi, vancristine, etc., ca și la leucoza acută.

1. Begemann H., Harwerth H. G.: *Praktische Hämatologie*. G. Thieme, 1961.
2. Bernard J. Bessis M.: *Hématologie clinique*. Masson C-ie, 1958.
3. Boggs D. R., Wintrobe M. M., Cartwright G.: *Medicine*, 1962, 41, 163.
4. Wintrobe M. M.: *Clinical Hematology*. Lea and Febiger, 1962.

SCHINDT-WILDHIRST (boala lui): **ciroza hiperprotidemică a alcoolicilor cronici.**

Este o formă clinică de ciroză disglobulinemică, de etiologie etilică, ce se observă îndeosebi la alcoolici. Se caracterizează din punct de vedere biologic, prin existența unei hiperprotidemii și creșterea globulinelor, fapt ce determină modificarea raportului serine/globuline. În rest, simptomatologia clinică și evoluția bolii este asemănătoare cirozei clasice a lui Laënnec.

1. Filoche B.: *Les cirrhoses dysglobulinémiques (à propos de six cas)*. Thèse de médecine. Lille, 1969.
2. Popper H., Schaffner F.: *The liver. Structure and function*. N. Y. Blackiston, 1957.
3. Schiff L.: *Bolile ficatului*. Editura Medicală București, 1966.

SCHERF (sindromul lui): **tahicardia joncțională simplă a lui Scherf.**

Această formă clinică de tahicardie se observă de obicei la indivizii sănătoși. Se caracterizează printr-o tahicardie cu o frecvență între 90—120/min. Cadrul clinic este acela al unei tahicardii de lungă durată (mai mulți ani), relativ bine tolerată: singurele semne prezente sînt o stare

Scanned with OKEN Scanner

cronică de palpitații și o oarecare astenie fizică. Electrocardiograma arată prezența unei ventriculograme de tip supraventricular cu unde P negative în D II, D III și aVF. Efortul, chiar minim, accelerează frecvența cardiacă și restabilește ritmul sinusal (ritmul joncțional apare după dispariția efortului). Stimularea vagală acționează variat însă caracteristic, determinînd sau asistolie sau un răspuns de tip ondulant.

1. Friedberg Ch. : *Diseases of the heart.* W. B. Saunders, 1966.
2. Lenègre J., Soulié P. : *Maladies de l'appareil cardio-vasculaire.* Edit. Médicales Flammarion, 1968.
3. Raynaud R., Brochier J. P., Fauchier J. P., Raynaud Ph. : *La Semaine des hôpitaux,* 1973, 49, 1799.

SCHIPP (boala lui) : **necroza aseptică a apofizelor spinoase.**

Este o afecțiune caracterizată printr-o necroză aseptică a apofizelor spinoase. Tabloul clinic se instalează insidios, cu dureri progresive ameliorate în repaos și exacerbate de presiunea pe apofizele spinoase ale vertebrelor interesate. Ele se pot întovărăși de redoare și contractură musculară și chiar tulburări cu suferință medulară. Toate testele biologice sînt normale. Cîteodată, în antecedente, apare existența unor traumatisme la coloana vertebrală. Examenul radiologic evidențiază existența unor focare de necroză la nivelul apofizelor spinoase respective. Tratamentul este ortopedic și chirurgical.

1. Cosăcescu A. : *Afecțiuni osoase.* Edit. Welther Sibiu, 1948.
2. Forgue E. : *Précis de pathologie externe.* Masson C-ie, edit. Paris, 1938.
3. Hombourger P. : *Nomenclature des maladies et opérations à noms propres.* Edit. Lab. Delalande-Courbevoie, 1963.
4. Nestor R. : *Diagnosticul bolilor reumatismale.* Edit. Medicală Buc., 1970.

SCHIRMER (sindromul lui) : **angiomatoza encefalo-trigeminală.**

Scanned with OKEN Scanner

Ca și sindromul Sturge-Weber, sindromul Schirmer asociază un angiom din teritoriul nervului trigemen cu un angiom encefalomeningeu calcifiat, hemoragie meningeală și crize convulsive. Din punct de vedere simptomatologic, se manifestă prin crize de epilepsie de tip hemicorporal, întîrziere în dezvoltarea psiho-somatică, hidroftalmie, calcificări sinuoase ale cortexului cerebral și, deseori, prezența unui naevus flammeus vasculosus pe hemifața corespunzătoare. Prognosticul este infaust.

1. Duperrat B.: *Précis de dermatologie.* Masson C-ie, 1959.
2. Emerit J.: *Vie méd.*, 1973, 1, 21.
3. Fanconi G., Wallgren A.: *Manual de pediatrie.* Edit. Medicală Buc., 1965.
4. François J.: *Acta Neurol. Psych. Belgica*, 1951, 51, 503.

SCHITZLER (sindromul lui) (1912): **ulcerul perforat acoperit.**

Este un sindrom anatomo-clinic, caracterizat printr-o perforație acoperită a ulcerului gastro-duodenal. De fapt, acest sindrom se întîlnește în ulcerele perforate, înfundate de o acoperire improvizată, care se produce spontan în momentul perforației ulcerului.

1. Brooks J. R., Moore F. D.: *New England J. Med.*, 1959, 260, 1019–1024.
2. Byrne J. J.: *New England J. Med.*, 1962, 266, 1265.
3. Littman A., Dunphy J. V.: *M. Clin. North America*, 1964, 48, 93.
4. Wirtz C. W., Bodi T.: *J.A.M.A.*, 1957, 163, 1229.

SCHLATTEN (boală): **osteita apofizară tibială antero-superioară; boala lui Lannelongue; boala lui Osgood.**

Este o afecțiune ce face parte din grupul osteomalaciilor (necroze osoase aseptice) cu evoluție benignă, ce se caracterizează clinic printr-o tumefacție dureroasă a tuberozității tibiei, ce poate persista cîțiva ani. Diagnosticul precis se pune pe baza radiografiei care arată un aspect fisurat al nucleului apofizar. Boala apare de obicei la

Scanned with OKEN Scanner

băieți în vîrstă de 12—15 ani. Evoluția bună. Vindecarea se face spontan.

1. Cosăcescu A.: *Afecțiuni osoase.* Edit. Welther Sibiu, 1948.
2. Fevre M.: *Chirurgie infantile et orthopédie.* Flammarion, Paris, 1967.
3. Fanconi G., Wallgren A.: *Manual de pediatrie.* Edit. Medicală, Buc., 1965.
4. Ombredanne L.: *Précis de chirurgie infantile.* Masson, 1949.

SCHLEMIHL (sindromul lui): **slăbiciune motorie cu dispraxie. Sindromul Dupré-Merklen (vezi).**

SCHLODTMAN (boală): **sclerita gelatinoasă; sclero-perikeratita lui Szily (vezi).**

SCHMORL (boala lui): **protrusia nucleului pulpos.**

Este o boală determinată de hernierea nucleului pulpos din discul intervertebral, care determină compresiunea rădăcinelor nervoase și simptome de sciatică acută sau cronică și o radiculită lombosacrată. La examenul radiologic, leziunea apare ca o hernie intraspongioasă, caracteristică epifizitei vertebrale a lui Scheuermann. Se prezintă radiografic ca o lacună semicirculară, cu margini condensate, care merg din fața superioară sau inferioară a corpului vertebral către partea sa anterioară. Tratamentul este ortopedic sau neuro-chirurgical,

1. Collins D. H.: *The pathology of articular and spinal diseases.* Arnold, 1949.
2. Hollander J. L. (editor): *Arthritis and Allied Conditions,* ed. VI. Lea and Febiger, 1960.
3. Nestor R.: *Diagnosticul bolilor reumatismale.* Edit. Medicală, Buc., 1970.
4. Priboianu M., Anastasescu G., Ionescu T.: *Artropatiile în practica medicală.* Editura Medicală Buc., 1967.

SCHIMMELBUSCH (boală): **adenoza mamară; boala chistică a sînului.**

Este o boală ce face parte din grupul mastozelor. Din punct de vedere histopatologic, aceste mastopatii se caracterizează printr-o serie de le-

Scanned with OKEN Scanner

ziuni care interesează atît țesutul de susținere mamar cît și țesutul glandular și care nu sînt nici inflamatorii, nici tumori benigne și nici tumori maligne. Modificările care se pot întîlni au numeroase intricații ce se situează între normal și patologic. Alături de adenoza lui Schimmelbusch, se mai găsesc în acest grup și maladia chistică a lui Reclus, galactoreele bilaterale și mastodiniile.

1. Bernard J., de Lignierès B. : *Vie médicale*, 1972/2, 18, 2199.
2. Servy E., Greenblatt R. B., Scholler R. : *Bordeaux Méd.*, 1970, 12, 1014.
3. Thorn G. W. : *J.A.M.A.*, 1968, 206, 333.
4. Zeppa R. : *J. Clin. Endocrin.*, 1969, 29, 695.

SCHMIDT (boală) : **colita de fermentație Schmidt ; dispepsia fermentativă a lui Schmidt.**

Este o boală caracterizată prin evacuarea de scaune diareice, cauzate de o fermentație exagerată, cu o etiologie neprecisă, care permite germenilor colici să se dezvolte accentuat în ileon și intestinul subțire. Tabloul clinic este dominat de tulburări generale (astenie, depresiune, frică, palpitații, cefalee, insomnie cu predominență matinală), tulburări gastro-intestinale (dureri și scaune frecvente) ; scaunele diareice au o creștere exagerată a acizilor organici. Colita de fermentație este de obicei o afecțiune tenace însă benignă. Diagnosticul se bazează pe examenul coprologic și pe creșterea în scaun a acizilor organici.

1. Avery-Jones F., Gummer J. W. F. : *Clinical Gastroenterology*. Thomas, 1960.
2. Bockus H. L. : *Gastroenterology*, 2nd ed. Vol. II. W. B. Saunders, 1963–1965.
3. Fodor O. : *Tratat elementar de medicină internă*. Edit. Dacia, Cluj, 1973.
4. Jones A., Gummer J. W. P., Lenard J., Jones J. E. : *Clinical Gastroenterology*. Blackwell, Oxford, 1968.

SCHMIDT (sindromul lui) : **sindrom Avellis cu paralizia trapezului și a steronocleidomastoidianului.**

Sindromul neurologic al lui Schmidt este provocat de o lezionare a nucleului ambiguu a celei de a 10-a perechi de nerv cranian, ramura externă a perechii a XI-a și a nucleului inferior al celei de a XI-a perechi. Se manifestă clinic printr-o

Scanned with OKEN Scanner

hemiparalizie homolaterală velo-faringo-laringiană, cu anestezia farinxului și a larinxului (X-a și porțiunea bulbară a perechii a XI-a) și prin paralizie homolaterală a sternocleidomastoidianului și adesea a trapezului, cu imposibilitatea de a întoarce capul de partea opusă și de a ridica umărul (porțiunea spinală a XI-a).

1. Baker A. B.: *Clinical Neurology.* 2nd ed. Hoeber, 1962.
2. Brain R.: *Clinical Neurology.* 2nd ed. Oxford, 1964.
3. Escourolle R., Poirier J.: *Manuel élémentaire de neuropathologie.* Masson C-ie, édit. Paris, 1971.
4. Kreindler A.: *Neurologia.* vol. II. Edit. Medicală Buc., 1957.

SCHMIDT (sindromul lui) (1926): **insuficiența tiroidiană și corticosuprarenală primitivă, fără origine hipofizară Schmidt.**

Este un sindrom endocrinologic, caracterizat prin atrofia și hipofuncția suprarenalelor și a glandei tiroide. La începutul bolii se constată o hiperfuncție tiroidiană, după care se produce atrofia tiroidei cu hipofuncție și ulterior, boala lui Addison. La examenul histopatologic al glandei tiroide se constată prezența unui infiltrat limfocitar.

1. De Gennes L.: *Maladies des glandes endocrines.* Flammarion, Paris, 1949.
2. Homolsky M. W., Freedberg A. S.: *New England J. Med.*, 1960, 262, 23–28.
3. Klotz H. P.: *Les déséquilibres endocriniens.* Expans. Scient. Franc. 1966.
4. Soffer L.: *Diseases of the endocrine glands.* Lea and Febiger. 1951.
5. Werner S. C.: *The Thyroid: A fundamental and clinical text.* 2nd ed. Hoeber, 1962.

SCHMORL (sindromul lui): **icterul grav nuclear sau kern-icterusul lui Schmorl.**

Este o formă clinică a icterului grav al lui Pfannenstiel (eritroblasoza foetală), caracterizată și deosebită de precedenta prin predominanța tulburărilor nervoase. Acestea se manifestă prin alterații ale tonusului muscular, mișcări coreo-atetozice, simptome ce apar de obicei după 1—3 luni de la dispariția icterului. Copiii rămîn, de obicei,

Scanned with OKEN Scanner

cu sechele encefalice permanente din cauza iritației îndelungate exercitată de bilă asupra encefalului. Boala este determinată de o incompatibilitate de Rh foeto-maternală.

1. Dacie J. W. : *Amer. J. Med.*, 1955, 18, 810.
2. Dameshek W. : *Hemolytic Syndromes.* New York, 1952.
3. Popper H., Schaffner F. : *The liver. Structure and Function.* N. Y. Blakiston 1957.
4. Schiff L. : *Bolile ficatului.* Editura Medicală Buc., 1966.

SCHNYDER (boală) : **distrofia cristalină a corneei.**

Se prezintă clinic ca o opacitate discoidă cenușie, centrală, care se localizează la nivelul stratului lui Bowman. La lampa cu fantă se poate observa că aceasta este formată dintr-o mulțime de mici cristali aciformi, albi sau strălucitori, cu reflexe roșii sau verzi. Evoluția este extrem de lentă. Transmisia bolii are caracter dominant. Tratamentul este chirurgical.

1. Campinchi R., Haye C. : *Bull. Soc. Ophtalm. France.*, 1962, nr. 4 bis.
2. David M., Chiriceanu M. : *Oftalmologia în practica medicală.* Edit. Medicală Buc., 1964.
3. Saraux H., Biais B. : *Précis d'ophtalmologie.* Masson C-ie, 1969.
4. Thomas G. I. : *La cornée.* Edit. Thomas-Springfield, 1955.

SCHNEIDER (boala lui) : **viroza din grupul loupin-gill pseudopolimielitică.**

Boala lui Schneider este o afecțiune transmisibilă, cu etiologie virală, cu germeni din grupul virusului *louping-ill*, care se manifestă clinic prin variate tablouri simptomatice. Cele mai importante tulburări pe care le produce această afecțiune sînt cele de ordin neurologic. Acestea simulează foarte fidel poliomielita anterioară acută. Incubația durează 7—14 zile, iar perioada de stare este de 4—21 de zile. Se descriu forme abortive, paralitice sau respiratorii. În sînge se constată o hiperleucocitoză moderată cu limfocitoză. Prognosticul este, în general, favorabil.

Scanned with OKEN Scanner

1. Miner R. W. (editor) : *Biology of Poliomyelitis.* Conference. Ann. New York Acad. Sci., 1955, 737–1064.
2. Pullen R. : *Communicable Diseases.* Lea and Febiger. 1950.
3. Rivers T. M., Horsfall F. L. : *Viral and Rickettsial Infections of Man,* 3rd edit., Lippincott, 1959.
4. Top F. H. : *Communicable and Infectious Diseases.* ed. 5-a Mosby, 1964.

SCHOB (boală) : **atrofia emisferelor cerebrale ; scleroza cerebrală difuză familială infantilă a lui Krabbe (vezi).**

SCHOENLEIN-HENOCH-GLANZMANN (boală) (1832—1868) : **purpura reumatoidă a lui Besnier ; pelioza reumatismală a lui Schoenlein ; purpura abdominală Henoch ; purpura anafilactoidă Schoenlein-Henoch-Glanzmann.**

Este o formă clinică de purpură care apare mai ales la sugar şi la copii mici, fiind de două ori mai frecventă la băieţi decît la fete. Purpura se asociază adesea cu fenomene alergice (eritem, urticarie, epanşament seros subcutanat, submucus sau intraarticular). Factorul alergic nu poate fi totdeauna pus în evidenţă. Următorii factori pot declanşa boala : agenţii bacterieni sau alimentari (ouă, lapte, carne, fragi etc.). Tabloul clinic se manifestă printr-un debut zgomotos, însoţit de un sindrom infecţios, astenie, temperatură, anorexie, tulburări digestive. Ulterior, apare purpura cutanată predominantă la membrele inferioare, dureri articulare de tip reumatismal, vărsături, greţuri, dureri abdominale violente şi tulburări renale (hematurie, albuminurie şi insuficienţă renală tranzitorie). Prognosticul este bun, boala evoluînd în general în 1—6 săptămîni. Sindromul abdominal poate ceda chiar în cîteva ore. Tratamentul este simptomatic.

1. Fanconi G., Wallgren A. : *Manual de pediatrie.* Edit. Medicală Buc., 1965.
2. Fattorusso V., Ritter O. : *Vademecum clinique.* Masson C-ie, 1963.
3. Hegglin R. : *Diagnosticul diferenţial al bolilor interne.* Edit. Medicală Bucureşti, 1969.
4. Krasnowska M. : *Wiad. Lek.* 1973, 26, 197–201.

Scanned with OKEN Scanner

5. Rogers P. W. și colab. : *Arch. of Int. Med.*, 1971, 128, 5, 782.
6. Wintrobe M. M. : *Clinical Hematology*. Lea and Febiger, 1961.

SCHOLZ-GREENFIELD (boala sau sindromul lui) : **leucodistrofia metacromatică infantilă tardivă.**

Leucodistrofia metacromatică este o boală ereditară metabolică. În sistemul nervos și în alte organe s-a putut pune în evidență o acumulare de sulfatide. Din această cauză, boala se mai numește și sulfatidoză. Această acumulare antrenează în substanța albă un dezechilibru al raportului cerebrozide-sulfatide (de la 4 la 0,25), care ar fi poate unul dintre factorii demielinizării, ce se observă în cursul bolii. Supraîncărcarea este legată se pare de absența unei enzime, cerebrozid-sulfat-sulfataza, enzimă probabil lisosomială, al cărei rol ar fi acela de a hidroliza sulfatidele în cerebrozide, după reacția : sulfatide+apă=galactocerebrozide+acid sulfuric. Boala apare în primii ani de viață ; are caracter ereditar, cu transmitere recesiv autosomică sau recesiv dar legată de sex. Se manifestă clinic prin tulburări în mers la vîrsta copilului mic, scăderea forței musculare, paralizie totală ; reflexele proprioceptice diminuate. Apar apoi ataxie, tremurături, nistagmus, prăbușire psihică și contracturi clonice. Moartea se produce datorită paraliziei bulbare între al 3-lea și al 9-lea an de viață.

1. Baumann N., Turpin J-C-, Castaigne P. : *Presse méd.*, 1971, 79, 6, 244.
2. Fanconi G., Wallgren A. : *Manual de pediatrie*. Edit. Medicală, Buc. 1965.
3. Gigonnet J. M., Juif J-G. : *Presse méd.*, 1970, 78, 50, 2249.
4. Olsson Y., Sourander P. : *Acta Paed. Scand.*, 1969, 58, 15.
5. Percy A. K., Brady R. O. : *Science*, 1968, 161, 594.

SCHOLT (boală) : **scleroza cerebrală juvenilă tip Scholz ; leucodistrofia metacromatică infantilă tardivă Greenfield-Scholz (vezi).**

SCHOENBERG (boala lui) : **osteopetroza ; osul de marmoră ; mieloscleroza ; osteoscleroza generalizată, boala lui Albers-Schoenberg (vezi).**

Scanned with OKEN Scanner

SCHOENLEIN-HENOCH (purpura alergică) : **purpura reumatoidă ; purpura alergică Besnier** (vezi).

SCHOLZ (sindromul lui) : **formă de scleroză cerebrală difuză.**

Este o formă de scleroză cerebrală difuză, determinată de o degenerescență a vaselor și capilarelor cerebrale. Boala se întîlnește la persoanele în vîrstă, mai ales după 80 ani. La examenul histopatologic se constată că pereții vaselor mici și capilarele cerebrale sînt înconjurate de o substanță omogenă asemănătoare cu cea din plăcile senile. Din punct de vedere clinic, boala se manifestă prin dezorientare în timp și spațiu, tulburări afazice și agnostice, cecitate corticală și simptome frontale.

1. Baker A. B. : *Clinical Neurology.* 2nd ed. Hoeber, 1962.
2. Brain R. : *Clinical Neurology.* 2nd ed. Oxford, 1964.
3. Escourolle R., Poirier J. : *Manuel élémentaire de neuropathologie.* Masson C-ie, Paris, 1971.

SCHOLZ-BIELSCHOWSKY (boală) : **forma subacută juvenilă a atrofiei familiale progresive a emisferelor cerebrale Schob.**

Este o boală ce se manifestă clinic în jurul vîrstei de 7—12 ani cu surditate corticală, disartrie, atrofia nervului optic și pierderea vederii, mutism senzorial, diferite pareze ale nervilor cranieni, tulburări cerebeloase, mișcări involuntare coreoatetozice și tetraplegie. Este o formă subacută de atrofie familială juvenilă a emisferelor cerebrale. Boala are relativ o evoluție scurtă, individul respectiv decedînd cam între 5—8 ani de la debutul simptomelor clinice ale afecțiunii.

1. Brain R. : *Clinical Neurology.* 2nd ed. Oxford, 1964.
2. Escourolle R., Poirier J. : *Manuel élémentaire de neuropathologie.* Masson, Paris, 1971.
3. Kreindler A. : *Neurologia.* Vol. II. Editura Medicală București, 1957.

SCHOLZ-VAN BOGAERT (boala lui) : **forma infantilă subacută a atrofiei familiale progresive a emisferelor cerebrale Schob.**

Scanned with OKEN Scanner

Face parte din ansamblul afecțiunilor degenerative și ereditare ale creierului. Din punct de vedere clinic, această afecțiune se manifestă printr-o demență progresivă, leziuni cerebrale și cerebeloase cu sindroame piramidale și extrapiramidale, amauroză și surditate. Din punct de vedere histopatologic, este vorba de o demielinizare difuză, urmată de o reacție glială. Această formă clinică debutează la vîrsta de 2—4 ani, cu accese epileptice, tulburări pseudobulbare, pareze spastice piramidale și spasme de extensie. Evoluția este relativ scurtă, bolnavul murind după 2—3 ani de la debutul bolii.

1. Escourolle R., Poirier J.: *Manuel élémentaire de neuropathologie.* Masson C-ie, Paris, 1971.
2. Merritt H. H.: *A textbook of neurology.* 3rd ed. Lea and Febiger, 1963.
3. Wilson S. A. K.: *Neurology.* 2nd ed. Williams and Wilkins, 1955.

SANCTIS-CACCHIONE (sindromul lui): **idioția xerodermică.**

Este o afecțiune ce face parte din grupul facomatozelor, malformații congenitale ce interesează pielea și sistemul nervos, au caracter ereditar și se manifestă clinic prin xerodermie pigmentară, nanism, oligofrenie, hipoplazie genitală, porfirinurie și ataxie de tip Friedreich.

1. Fattorusso V., Ritter O.: *Vademecum clinique.* Masson C-ie, 1963.
2. Fanconi G., Wallgren A.: *Manual de pediatrie.* Edit. Medicală Buc., 1965.
3. Leiber B., Olbrich G.: *Die klinischen Syndrome.* Urban-Schwartzenberg, München, 1966.
4. Stanbury J. B., Wyngaarden J. B., Friederickson D. S.: *The metabolic basis of inherited disease.* McGraw-Hill, N. Y., 1960.

SCHREUS (boala lui): **dermatofibromul lenticular; fibroza nodulară subepidermică a lui Michelson** (vezi).

SCHRIDDE (sindromul lui) (1910): **hidropsul congenital al lui Schridde.**

Sindromul lui Schridde reprezintă una din cele trei forme ale eritroblastozei foetale. Se caracteri-

Scanned with OKEN Scanner

zează prin prezența unei anemii hemolitice congenitale, a cărei etiologie este în legătură cu transmisia factorului Rh. Boala apare la copii prematuri. Există un edem generalizat și un hidramnios. Lichidul amniotic și vernix caseosa sînt deseori colorate în galben. La acești copii, ficatul și splina sînt mărite. De obicei, copii se nasc morți sau se pierd imediat după naștere. Atunci cînd leziunile sînt deja intense intrauterin se ajunge la avort, sau se naște un făt macerat, sau copilul moare în timpul sau imediat după naștere.

1. Fanconi G., Wallgren A.: *Manual de pediatrie.* Edit. Medicală Buc. 1965.
2. Fattorusso V., Ritter O.: *Vademecum clinique.* Masson C-ie, 1963.
3. Gasser C.: *Die Hämolytischen Syndrome im Kindesalter.* G. Thieme, 1951.
4. Hombourger P.: *Nomenclature des maladies et opérations à noms propres.*

SCHRÖDER (sindromul lui): **sindromul lui Schröder.**

Este un sindrom care asociază, alături de o hipertensiune arterială, o hiposalinitate sudorală și o obezitate. Acest sindrom este determinat de o hiperactivitate a glandei suprarenale.

1. De Gennes L.: *Maladies des glandes endocrines.* Flammarion, Paris, 1949.
2. Klotz H. P.: *Les déséquilibres endocriniens.* Expans. scient. franc. 1966.
3. Périn M.: *Contribution à l'étude des obesités.* Thèse, Paris, 1954.
4. Wilkins L.: *Diagnosis and treatment of endocrine disorders in childhood and adolescence.* Springfield, 1958, Thomas edit.

SCHROTTER (boala lui von) (1884): **tromboflebita membrului superior.**

Este o flebilă a membrului superior care poartă denumirea și de „tromboflebita de efort". Nu are o etiologie clară. Se crede c-ar fi determinată de microtraumatismele venoase ce se exercită asupra venelor în cursul mișcărilor brusce, a exercițiilor sau a unor eforturi violente și prelungite efectuate la nivelul membrelor superioare. Evo-

Scanned with OKEN Scanner

luția este rapidă. Prognostic favorabil. Medicația activă este cea cu anticoagulante și cu antiinflamatorii.

1. Abramson D. I.: *Blood Vessels and Lymphatics.* Academic Press, N. Y., 1962.
2. Burgess C. M.: *J. Clin. North America,* 1963, 43, 1385.
3. Gerson L.: *Angiology,* 1962, 13, 260.
4. Lev H. D.: *Angiology,* 1964, 15, 371.

SCHULMAN (boala lui): **purpura trombocitopenică prin deficit de trombopoietină.**

Este o afecțiune foarte rară, ce se datorește unui deficit de trombopoietină. Boala se caracterizează clinic prin purpură trombocitopenică, survenită la naștere, în care, splenectomia rămîne fără efect. Transfuziile de sînge corijează trombopenia și demonstrează existența unui hormon trombopoietic, care în această afecțiune lipsește.

1. Bernard J., Bessis M.: *Hématologie clinique.* Masson C-ie, 1958.
2. Goudemand M., Bauters T., Parquet-Gernez A., Goudemand M.: *Lille méd.* 1970, 15, 8, 9, 1259.
3. Undritz E.: *Rev. Hémat.,* 1950, 5, 644.

SCHÜLLER-CHRISTIAN (boala lui) (1915—1919): **granulomatoza lipofagică; xantomatoza cranio-hipofizară; boala lui Hand-Schüller-Christian (vezi).**

SCHULZ (boala lui): **angina monocitară; adenolimfoidita acută benignă; febra ganglionară; limfocitoza Türck; boala lui Pfeiffer (vezi).**

SCHULTEN (boala lui): **anemia hipocromă esențială feriprivă a adultului; anemia clorotică; anemia microcitară hipocromă hiposideremică; anemia lui Knud Faber (vezi).**

SCHULTZE-PUTMANN (boala lui) (1893): **reumatismul cronic cu acroparestezii nocturne dureroase.**

Este o boală reumatismală inflamatorie cronică, care se întîlnește de obicei la femeile trecute de vîrsta de 40 ani. În afară de durerile articulare, specifice reumatismului, afecțiunea se însoțește de acroparestezii sau dureri, uneori simetrice și

Scanned with OKEN Scanner

bilaterale ale membrelor superioare (palme şi antebraţe) fără modificarea temperaturii locale sau a coloraţiei pielii. În unele cazuri, în timpul nopţii, apar de asemenea şi senzaţii dezagreabile de amorţeală, care determină bolnava să se scoale din pat şi să facă diferite mişcări. Aceste simptome sînt mai frecvente în a doua parte a nopţii. Evoluţia bolii este de obicei favorabilă. Deseori se obţin rezultate terapeutice prin administrare de substanţe medicamentoase cu efect antireumatismal şi antiinflamator (fenilbutazonă, indometacine, aspirină), precum şi diferite sedative ale sistemului nervos. Calciterapia trebuie recomandată îndeosebi în cazurile ce se însoţesc de hipoparatiroidism. Mai pot fi folositoare băile carbogazoase (Vatra-Dornei, Buziaş).

1. Boland E. W., Corr W. P. : *J.A.M.A.*, 1943, 123, 805.
2. Blumberg B. S. şi colab. : *Arthritis and Rheumatism*, 1964, 7, 93.
3. Christian C. L. : *Arthritis and Rheumatism*, 1966, 9, 93.
4. Nestor R. : *Diagnosticul bolilor reumatismale*. Edit. Medicală Buc. 1967.

SCHWACHMANN (sindromul lui) (1963) : **sindromul pancreasului exocrin cu disfuncţia măduvii osoase ; hipoplazia lipomatoasă congenitală Badian.**

Este un sindrom clinic, determinat de o anomalie genetică rară, cu caracter familial şi congenital şi cu mod de transmitere necunoscut. Se caracterizează printr-o asociere constantă a insuficienţei pancreatice externe, hipoplazie medulară, susceptibilitate crescută la infecţii şi nanism. Tabloul clinic este dominat de diareea cronică steatoreică, nanism, astenie şi anorexie. Nanismul se datoreşte insuficienţei pancreatice, care, prin diareea cronică pe care o întreţine, influenţează negativ starea de nutriţie a organismului. Copiii cu această afecţiune rămîn mici (pitici), însă se dezvoltă armonic. Manifestările hematologice care completează tabloul morbid se datoresc hipoplaziei medulare. Acestea sînt cunoscute sub termenul de citopenie cronică idiopatică. Ele apar chiar din primele zile de viaţă. Se pot traduce clinic prin astenie, anorexie, pa-

loare, dispnee etc. Pe lîngă simptomele de mai sus, mai pot fi observate uneori şi alte manifestări inconstante cum ar fi: strabism, pete pigmentare cutanate, anomalii, ca număr şi ca formă a degetelor, şi debilitate mintală. În sînge se constată o citopenie importantă care interesează aproape în egală măsură seriile roşii, albă şi trombocitară. Funcţiile pancreasului exocrin sint alterate. La examenul histopatologic, se găsesc modificări de tipul hipoplaziei lipomatoase a pancreasului. Evoluţia este relativ scurtă iar prognosticul sever, majoritatea bolnavilor decedînd în primul an de viaţă. Tratamentul antianemic şi vitaminoterapia pot aduce ameliorări temporare.

1. Burke V., Colebach J. H., Anderson C. M., Simons M. J.: *Arch. Dis. Child*, 1967, 222, 147.
2. Jeune M., Hermier M., Germain D., Collombell C., Mathieu M., Duc H., Ponson R.: *Ped.* (Lyon), 1967, 5, 551.
3. Schwachmann H., Diamond L. K., Oski T. A. Khawkon T.: *J. of. Pediatr.*, 1963, 63.

SCHWARTZ-BARTTER (sindromul lui) (1957): **hiponatremie şi cancer pulmonar.**

Este un sindrom foarte rar întîlnit şi care se caracterizează prin asocierea unei hiponatremii cu un cancer pulmonar. Hiponatremia este foarte evidentă şi valorile sale oscilează între 105—122 mEq/l. Urinele cu densitatea moderat crescută prezintă o concentraţie mai ridicată decît aceea din plasma sanguină. Bilanţul sodic rămîne negativ şi nu se modifică după administrarea per os sau parenteral de sare; chiar şi clearance-ul apei libere este negativ. Administrarea de DOCA determină o pozitivizare a bilanţului hidric şi reduce pierderea de sodiu prin urină. În patogenia sodiuriei nu intră factori renali sau suprarenali. Factorul patogenic al sindromului îl constituie prezenţa în cantităţi crescute de hormon antidiuretic. Acest fenomen a fost demonstrat de Amatruda (1963), care a găsit în ţesutul neoplaziei pulmonare primitive o substanţă cu activitate antidiuretică echivalentă la 70—350 microunităţi de arginină-vasopresină pe mg de substanţă uscată. Natura substanţei antidiuretice şi raportul

Scanned with OKEN Scanner

cu tumoarea pulmonară nu a fost încă precizată; vasopresina sau o altă substanță asemănătoare poate să fie absorbită de către neoplazie sau să fie sintetizată primitiv de către tumoră. Nu este de asemenea exclusă ipoteza că țesutul neoplazic ar elabora o substanță care la rîndul său ar stimula producerea de vasopresină endogenă. Starea de hiponatremie, în general, nu cere nici un tratament, atîta vreme cît nu apar simptome de intoxicație hidrică.

1. Akoun G., Faye Cl., Gharib C., Thevenet M., Brocard M.: *Presse méd.*, 1970, 78, 53, 2382.
2. Bartter F. C., Schwartz W. B.: *Amer. J. Med.*, 1967, 42, 790–806.
3. Ferrario G.: *Recenti progressi in medicina*, 1968, 44, 87–112.
4. Fontenaille Ch., Mollet E., Marchetti J., Boulangé, Huriet C.: *Presse méd.*, 1970, 78, 21, 965–968.

SCHWENINGER-BUZZI (boală): **anetodermia.**

Sub denumirea de anetodermie (Jadassohn) se înțelege o atrofie maculoasă idiopatică a pielii. Se descriu următoarele tipuri de anetodermie: Alexander, Pellizzari, Thibièrge-Jadassohn, striată și tipul Schweninger-Buzzi. Această din urmă formă este o varietate a anetodermiei idiopatice, care nu este precedată de o etapă inflamatorie sau eritematoasă. Nu are o cauză aparentă. La palpare, degetul se înfundă la locul leziunii cutanate.

1. Chargin V., Silver A.: *Arch. Derm.*, 1931, 24, 614.
2. Degos R., Lortat-Jacob E.: *La dermatoiogie.* Maloine édit., 1956.
3. Pillsbury D. M., Shelley W. B., Kligman A. M.: *A manual of cutaneous medicine.* W. B. Saunders, 1961.
4. Rook A., Wilkinson D. S., Ebling F. J. G.: *Textbook of dermatology.* Blackwell, Oxford, 1968.

SCHWIEDAUER (sindromul lui): **sindromul lui Albert (vezi).**

SCOB (boală): **hemiatrofia creierului.**

Este o boală caracterizată prin micșorarea unei emisfere cerebrale și atrofia concomitentă a ce-

Scanned with OKEN Scanner

lui de al treilea strat cortical, pe fondul unei boli primitive neuronale. Din punct de vedere clinic, boala se manifestă prin crize epileptiforme și prin oligofrenie.

1. Baker A. B.: *Clinical Neurology.* 2nd ed. Hoeber, 1962.
2. Feighin M.: *Lexicon de simptome și sindroame.* Edit. Medicală Buc., 1967.
3. Merritt H. H.: *A textbook of neurology.* 3rd. ed. Lea and Febiger, 1963.

SCOTT-ROBB-SMITH (boala lui): **reticuloza histiocitară medulară.**

Este o formă de reticuloză malignă a adultului, caracterizată prin focare de celule reticulare, limfocite mari și mai ales prehistiocite și histiocite cu imagini de mitoze și fagocitoza hematiilor în zona medulară a ganglionilor și a splinei, în regiunea periportală a ficatului, în măduva osoasă, în derm și în alte țesuturi.

1. Lawrence K. B., Lenson N.: *J.A.M.A.*, 1952, 149, 361.
2. McGovern V. J., Morrow A. W., Thomson E. F.: *J. Path. and Bact.* 1951, 63, 340.
3. Scott R. B., Robb-Smith A. H. T.: *Lancet*, 1939, 2, 194.

SEABRIGHT-BANTAM (sindromul lui) (1942): **pseudohipoparatiroidism; sindromul Martin-Albright; sindromul Albright** (vezi).

SEATOR (boală) (1886): **flegmonul faringelui.**

Este o afecțiune inflamatorie, ce se manifestă clinic ca un flegmon cu infiltrat și edem a pereților faringelui. Cu timpul, acest infiltrat se extinde către laringe, regiunea hipoglosului și latero-cervical, ajungînd pînă în mediastin. Boala apare de obicei în urma unei infecții streptococice (angină gravă sau abces periamigdalian) și la indivizii cu rezistență generală scăzută. Din punct de vedere simptomatologic, se manifestă prin dureri violente în momentul deglutiției, stare generală gravă, hipertermie. În 60—70% din cazuri, evoluția este letală. Tratamentul este chirurgical și prin administrare de antibiotice.

Scanned with OKEN Scanner

1. Boies L. R. : *Fundamentals of Otolaryngology.* 3rd. Ed. W. B. Saunders, 1959.
2. Coates G. M., Schenck H. P., Miller M. : *Otolaryngology.* Prior, 1960.
3. Feighin M. : *Lexicon de simptome și sindroame.* Edit. Medicală, Buc. 1967.

SÉCRÉTAN (boala lui) : **edemul dur posttraumatic al dosului mîinii.**

Este un edem ce apare de obicei după traumatismele exercitate la nivelul dosului mîinii. Se manifestă prin tumefiere intensă, dureri violente și impotență funcțională. Afecțiunea este determinată patogenetic de distrugerea părților moi de la nivelul fetei dorsale a mîinii. Tratamentul constă din imobilizare, comprese reci și eventual antibiotice.

1. Forgue E. : *Précis de pathologie externe.* Masson C-ie, 1938. Paris.
2. Hombourger P. : *Nomenclature des maladies et opérations à noms propres.* Edit. Lab. Delalande-Courbevoie, 1963.

SEEBER (boala lui) (1896) : **rinosporidioza.**

Este o afecțiune micofaringiană, produsă de ciuperca *rhinosporidium seeberi.* **Infecția cu această ciupercă determină formarea unor structuri polipoide la nivelul rino-faringelui. În afară de acești polipi, întreaga mucoasă orofaringiană suferă o hipertrofie polipoidă. Boala se întîlnește mai frecvent în India, Africa, America de Sud, Italia. Nu se știe cu precizie de unde se face infecția respectivă. Se pare că rezervorul de agent patogen ar fi caii ; aceștia sînt cel mai frecvent infectați cu această ciupercă.**

1. Conant N. F. și colab. : *Manual of Clinical Mycology.* W. B. Saunders, 1954.
2. Dalldorf G. : *Fungi and Fungous Diseases.* Thomas, 1962.
3. Wilson J. W., Plunkett O. A. : *The fungous diseases of man.* Univ. of California, 1965.

SEEMANN (sindromul lui) : **tulburări vestibulare și cerebeloase, asociate cu tulburări ale vorbirii.**

Scanned with OKEN Scanner

Este un sindrom neurologic complex cu etiologie neclară care se caracterizează prin tulburări vestibulare și cerebeloase asociate cu tulburări ale vorbirii. Acestea reprezintă expresia unei opriri în dezvoltare a funcției cerebeloase. Se manifestă clinic prin oprirea dezvoltării vorbirii, tulburări vestibulare cu ataxie în mers, însă cu păstrarea intactă atît a auzului cît și a intelectului. Prognosticul este sever însă nu grav.

1. Escourolle R., Poirier J. : *Manuel élémentaire de neuropathologie.* Masson C-ie, Paris, 1971.
2. Merritt H. H. : *A textbook of neurology.* 3rd ed. Lea and Febiger. 1963.
3. Wilson S. A. K. : *Neurology,* 2nd. ed. Williams and Wilkins, 1955.

SÉGLAS-KADINSKY (sindromul lui) : **halucinațiile verbo-motorii.**

Este un sindrom neuropsihic, ce apare mai frecvent în sindromul lui Kadinsky-Clerambault și în unele boli psihice. Se manifestă clinic prin senzația de percepție, pe care o au bolnavii, a mișcărilor articulate ale buzelor, limbii și laringelui, ceea ce are ca efect exprimarea verbală a halucinației.

1. Arieti S. (editor) : *American Handbook of Psychiatry.* Vol. I–II, Basic Books 1959.
2. Bellak L. : *Contemporary European Psychiatry.* Grove, 1961.
3. Ewalt J. R., Farnworth D. L. : *Textbook of Psychiatry,* McGraw-Hill, 1963.
4. Redlich F. C., Freedman D. X. : *The Theory and Practice of Psychiatry.* Basic Books, 1966.

SEIDEL (boală) (1914) : **scotomul lui Seidel ; scotomul în secere ; scotomul lui Samoilov** (vezi).

SEIDLMAYER (sindromul lui) : **purpura în cocarde a lui Seidlmayer.**

Este o formă de purpură alergică postinfecțioasă, ce se observă la copii în primul an de viață Din punct de vedere clinic, sindromul se caracterizează prin apariția unor hemoragii cutanate în cocardă, întinsă, papuloasă, situată mai ales pe

Scanned with OKEN Scanner

față și pe fețele externe ale extremităților. Concomitent cu acestea se întîlnesc edeme importante și o mare sensibilitate musculară datorită, probabil, hemoragiilor musculare. Spre deosebire de purpura anafilactoidă Schoenlein-Henoch-Glanzmann, lipsesc simptomele articulare și durerile gastrice. Tratamentul constă din administrare de medicație antialergică.

1. Bernard J., Bessis M. : *Hématologie clinique.* Masson C-ie, 1958.
2. DeGruchy G. C. : *Clinical Hematology in medical practice.* Blackwell, 1964.
3. Fanconi G., Wallgren A. : *Manual de pediatrie.* Edit. Medicală Buc., 1965.
4. Ratnoff O. D. : *Bleeding Syndromes : A clinical manual.* Thomas, 1960.
5. Whitby L. E., Britoon C. J. : *Disorders of the blood : Diagnosis, Pathology, Treatment and Technique.* ed. IX., Grune and Stratton, 1963.

SEITELBERGER (boala lui) : **degenerescența neuroaxonală infantilă.**

Este un tip de distrofie (leucodistrofie sudanofilă), cu caracter congenital, care se datorește unei reacții demielinizante produsă în urma unei iritații patologice a substanței albe la noxe ce nu sînt suficient de grave ca să producă o necroză tisulară totală. Este o afecțiune rară, cu caracter familial, ce se manifestă din punct de vedere histopatologic, prin dilatări axonale în teritoriul substanței cenușii a sistemului nervos central. De obicei, este afectat trunchiul cerebral. La aceste lezionări se mai asociază și o stare dismielinică a globului palid și unele fascicole ale măduvii. Se manifestă clinic prin tulburări în mers, semne piramidale, tulburări de coordonare și uneori amauroză. Boala evoluează lent, însă progresiv.

1. Escourolle R., Poirier J. : *Manuel élémentaire de neuropathologie.* Masson C-ie, Paris, 1971.
2. Fanconi G., Wallgren A. : *Manual de pediatrie.* Edit. Medicală Buc., 1965.
3. Merritt H. H. : *A textbook of neurology.* 3rd. ed. Lea and Febiger, 1963.

SELHEIM (boala lui) : **tulburările postovariectomiei.**

Este o afecțiune complexă cu multiple aspecte clinice, determinată de castrația la femei. Spre

Scanned with OKEN Scanner

deosebire de castrația masculină, la femei aceasta produce o serie de tulburări foarte importante. Dintre cele mai frecvent întîlnite sînt insuficiența organelor genitale, tulburări în metabolismul lipidelor și în dispoziția țesutului adipos, tulburări psihice și ale caracterului și chiar modificări în structura scheletului (osteoporoză). Tratamentul constă din administrare de hormoni oestrogeni și calciterapie.

1. Berhman S. L., Gosling J. R. G.: *Fundamentals of Gynecology*. Oxford, 1966.
2. Benson R. C.: *Handbook of obstetrics and Ginecology*. 2nd ed. Lange, 1966.
3. Martius H.: *Lehrbuch der Gynekologie.*, Stuttgart, 1956.
4. Parsons L., Sommers S. C.: *Gynecology*. W. B. Saunders, 1962.
5. Seitz L., Amreich A.: *Biologie and Pathologie des Weibes*. T. I., 1952.

SELIGMANN (sindromul lui) (1970): **boala lanțurilor grele alfa.**

Boală recent descoperită, a fost bine studiată de Seligmann în 1970. Caracteristica acestei boli este existența unei proteine patologice. Astfel, electroforeza și mai bine imunoelectroforeza, arată existența unei bande anormale care se întinde pe o regiune mare de la albumine la IgG. Această proteină anormală reacționează cu imunoserurile antilanțurilor ușoare. Ea este constituită exclusiv din lanțurile grele din subclasa alfa 1 a IgA. Boala interesează mai ales indivizii originari din jurul Mediteranei, caracterizîndu-se clinic prin diaree, dureri abdominale și slăbiciune. Din punct de vedere biologic, există o malabsorbție importantă cu steatoree severă. Malabsorbția se exercită de asemenea și asupra glucidelor și a electroliților. Histopatologic se observă că epiteliul intestinului subțire este normal, glandele lui Lieberkühn în număr redus, însă corionul este invadat de țesut conjunctiv foarte bogat în celule de tip plasmocitar cu caracter cîteodată malign. Mai există și numeroși ganglioni hipertrofiați cu o structură reticulo-sarcomatoasă. Evoluția este mortală în 1—4 ani.

Scanned with OKEN Scanner

1. Barbier J-Ph. : *Le monde médical*, 1970, 1057, 1697.
2. Bernades P. : *Gazette médicale de France*, 1969, 76–4, 717.
3. Delpech B., Buffe D., Burtin P. : *Gaz. Méd. France*, 1969, 76–4, 639.
4. Seligmann M. : *Presse méd.*, 1970, 78–2, 51–52.

SELTER-SWIFT-FEER (boala lui) : **acrodinia ; trofodermatonecroza ; dermatopolinevrita ; eritredemul; Pink disease ; boala lui Feer (vezi).**

SELYE (sindromul lui) (1936): **sindromul de adaptare, consecutiv stress-ului.**

Sub termenul englezesc de „stress", Hans Selye a înglobat toate incitațiile externe sau interne violente care declanșează sindromul de adaptare, o reacție stereotipică și nespecifică a organismului. În grupul agenților stressanți, intră factori fizici (frig, căldură, variații meteorologice etc.), psihici (emoțiile violente), toxici și infecțioși și cei traumatici (operație, șoc, accident). Față de acești agenți stressanți, organismul se apără prin reacții adaptative de suprasolicitare a axului hipotalamo-hipofizo-suprarenalian. Sindromul de adaptare evoluează în trei faze : reacția de alarmă (stare de șoc, creșterea excreției urinare de corticosteroizi, eosinopenie, limfopenie, bilanț azotat negativ, hipocloremie, hipokaliemie, acidoză), reacția de adaptare (hipertensiune, hiperglicemie, hipertermie etc.) și stadiul de epuizare cînd forțele de reacție ale organismului cedează. Din punct de vedere anatomo-patologic, la indivizii cu această boală se întîlnește o hipertrofie a suprarenalelor, involuția sistemului limfatic, ulcere gastro-duodenale și hialinoză arteriolară. Sindromul de adaptare este condiționat de echilibrul dintre ACTH și glicocorticoizi pe de o parte și hormonul somatotrop și mineralocorticoizi pe de altă parte.

1. Andresen A. F. R. jr. : *New York J. Med.*, 1963, 63, 1144.
2. Arieti S. (editor) : *American Handbook of Psychiatry*. Basic Books, 1959.
3. Becker E. : *The revolution in Psychiatry*. Collier-McMillan, 1964.

Scanned with OKEN Scanner

4. Pelicier Y. : *Guide psychiatrique pour le praticien.* Masson C-ie 1970.

SEMERAN-SEMIANOVSKI (sindromul lui) : **colapsul paroxistic ; hipoasfixia paroxistică.**

Este un sindrom clinic ce se întîlneşte de obicei la femeile cu insuficienţă funcţională a glandelor sexuale, în perioada preclimacterică şi în unele stări alergice. Se manifestă prin accese brusce de colaps, cu slăbiciune accentuată, insuficienţă circulatorie marcată, puls slab şi frecvent, paloare, extremităţi reci, hipotensiune arterială etc. Bolnavele nu pierd cunoştinţa în cursul acestor crize care ţin 15—30 minute şi chiar două ore. Ele se termină brusc, aşa cum au început, cu transpiraţie abundentă, diaree şi emisiunea unei cantităţi mari de urină cu concentraţie scăzută. Prognosticul quo ad vitam este bun ; în ceea ce priveşte vindecarea sindromului, şansele de realizare sînt mai reduse. Ca tratament se administrează hormoni sexuali, tranchilizante şi vitamine.

1. Barker N. W., Hines E. A., Craig W. : *Am. Heart J.*, 1941, 21, 592.
2. Feighin M. : *Lexicon de simptome şi sindroame.* Edit. Medicală Buc., 1967.
3. Semeran-Semianowski M. : *Pol. Arch. Med. Wewn.*, 1927, 4, 737.
4. Wright I. S. : *Vascular diseases in clinical practice.* 2nd. Year Book, 1952.

SEMLIKI (boală) : **encefalita africană ; febra de Semliki (Africa Orientală).**

Encefalita africană, sau boala lui Semliki, este cauzată de virusul ARBOR A şi este mai des întîlnit în Africa Orientală. Ca şi celelalte infecţii produse de virusul ARBOR, boala se desfăşoară în două faze : în prima fază de invazie ea se manifestă ca un sindrom febril atipic ; în faza ulterioară de localizare, se produc atingeri ale sistemului nervos central (encefalită), leziuni hemoragice ale pielei şi mucoaselor, leziuni hepatice (febra galbenă) sau prin atingeri musculare şi articulare. Febra de Semliki se deosebeşte de celelalte afecţiuni cauzate de virusul ARBOR prin aceea că bolnavii atinşi de această afecţiune, prezintă dureri articulare şi musculare violente, care

Scanned with OKEN Scanner

produc imobilizări la pat. Boala este vehiculată de ţinţari. Biologic : leucopenie, proteinurie importantă. Boala evoluează timp de 7—9 zile. În forma gravă, mortalitatea este importantă. Sughiţul, vărsăturile, melena şi anuria sînt semne defavorabile. Tratamentul este simptomatic (ser glucozat, sedative, analgesice).

1. Burnet F. M. : *Natural history of infectious disease. Yellow Fever.* cap. 25, p. 331–337, 3rd edit., Cambridge Univ. 1933.
2. Cahill K. M. : *New York J. Med.*, 1963, 63, 2990.
3. Pullen R. : *Communicable Diseases.* Lea and Febiger, 1950.
4. Rivers T. M., Horsfall F. L. : *Viral and Rickettsial Infections of Man.* Lippincott, 1959.

SÉE (sindromul lui) : **hidrocefalia acută benignă ; sindromul lui Marie-Sée.**

Sindromul lui Sée sau Marie-Sée (vezi) se caracterizează printr-o hidrocefalie acută benignă a sugarului, determinată de o hipervitaminoză A, care produce secundar o hipersecreţie a plexurilor coroidiene. Simptomul principal al acestui sindrom constă dintr-o proeminenţă a marei frontale „în pălărie de clown". În afară de acest simptom, bolnavii mai prezintă anorexie, pierdere în greutate, hiperostoză şi proeminenţe periostale ale oaselor, căderea părului, anemie, eritrodermie, tulburări nervoase, hepatomegalie şi splenomegalie. În sînge se găseşte o creştere a cantităţii de vitamina A din ser peste valorile normale de 400 micrograme/100 ml. Tratamentul constă din întreruperea administrării de vitamina A.

1. Davidson Sir Stanley, Passmoere R. : *Human Nutrition and Dietetics.* Williams and Wilkins, 1963.
2. Duncan G. G. : (editor) : *Diseases of metabolism.* W. B. Saunders, 1964.
3. Harris P. L. şi colab. : *Am. J. Publ. Health*, 1946, 36, 155.
4. Stimson W. H. : *New England J. Med.*, 1961, 265, 369.
5. Symposium on Vitamin A Metabolism in Honor of Professor P. Karrer. *Vitamins and Hormones.*, 1960, vol. 18.

Scanned with OKEN Scanner

SENEAR-USHER (sindromul lui) (1926): **pemfigoidul seboreic vegetant.**

Este o formă de lupus eritematos diseminat în care placardul caracteristic al feţei se întovărăşeşte de o erupţie buloasă în restul corpului. Boală de colagen. Acest sindrom reprezintă o formă specială de manifestare a lupusului eritematos diseminat. Tabloul clinic se traduce printr-o erupţie eritematoasă pe faţă, iar pe trunchi, la extremităţi şi în regiunele caracteristice pentru seboree, apar bule superficiale acoperite de cruste pluristratificate, colorate în galben bronzat. În unele cazuri, mai ales tardiv, pemfigusul eritematos se transformă în pemfigus foliaceu sau vulgar. În afară de această din urmă circumstanţă, boala are de obicei o evoluţie benignă, cronică şi recidivantă. Tratamentul constă din medicaţie cu corticosteroizi, imunodepresive etc.

1. Andrews G. C., Domonkos A.: *Diseases of the skin.* ed. V-a Saunders, 1963.
2. Degos R., Lortat-Jacob E.: *La dermatologie.* Maloine, 1956.
3. Jablonska S.: *Przegl. Derm.*, 1948, 1, 10.
4. Senear F. E.: *Arch. Dermat-Syph.* N. Y. 1926, 13, 761.
5. Sutton R. L. Jr.: *Diseases of the skin.* Mosby, 1956.

SENHOUSE-KIRKES (boala lui) (1882): **endocardita acută primitivă malignă, formă ulcero-vegetantă.**

Endocardita acută primitivă malignă Senhouse-Kirkes reprezintă localizarea endocardică a unei septicemii. Contrar endocarditei lente, endocardita acută primitivă se poate grefa pe un cord indemn de orice leziune congenitală sau dobîndită. Contrar endocarditei lente, germenii cei mai frecvent incriminaţi sînt stafilococul auriu, colibacilul, pneumococul, gonococul, meningococul şi streptococul hemolitic. Boala de obicei se asociază cu o septicemie sau cu un focar supurativ local. Caracteristica acestei boli, din punct de vedere anatomo-patologic, sînt leziunile ulcero-vegetante ale endocardului valvular şi în unele locuri chiar focare necrotice, care duc la mutilări importante ale valvulelor. Aceste leziuni se deosebesc net de cele din endocardita malignă lentă. Tabloul clinic este asemănător celui din endocardita lentă

Scanned with OKEN Scanner

malignă, cu singura deosebire că febra este foarte ridicată, iar simptomele subiective și obiective sînt foarte intense. Evoluția este rapidă, prognosticul rezervat. Complicațiile cel mai des întîlnite sînt următoarele: embolii arteriale periferice, infarcte intestinale, renale sau splenice, insuficiență cardiacă congestivă, anemie, abcese metastatice. Tratamentul este la fel cu cel din endocardita lentă malignă.

1. Angrist A. A., Oka M.: *J. Amer. Med. Ass.*, 1963, 183, 249.
2. Finland M.: *J.A.M.A.*, 1958, 166, 364.
3. Meade R. H.: *Circulation*, 1959, 19, 440.
4. Teodorescu B. (sub redacția): *Cardiologia*. Vol. I–II, Edit. Medicală, 1960.
5. Wilson L. M.: *Ann. Int. Med.*, 1963, 58, 964.

SEREISKI (sindromul lui): **sindromul celor 3 A.**

Este un sindrom neuro-psihic, care se manifestă clinic prin adinamie, abulie și aspontaneitate. Se întîlnește de obicei, la bolnavii la care se produce o lezionare a cîmpului superior al lobului frontal.

1. Escourolle R., Poirier J.: *Manuel élémentaire de neuropathologie*. Masson C-ie, Paris, 1971.
2. Feighin M.: *Lexicon de simptome și sindroame*. Editura Medicală Buc., 1967.
3. Pelicier Y.: *Guide psychiatrique pour le praticien*. Masson C-ie, 1970.

SERGENT (sindromul lui): **sindromul bronho-recurențial; sindromul frenico-recurențial.**

Este un sindrom clinic ce poate apare în cursul cancerului bronho-pulmonar. Se manifestă clinic prin paralizia corzii vocale stîngi, inegalitate și asincronism al pulsului radial de la cele două membre superioare și prezența semnului lui Oliver-Cardarelli (mișcări laringo-traheale sincrone cu bătăile aortei). Acest semn se observă atît în anevrismul crosei aortei cît și în alte afecțiuni mediastinale, cum ar fi cancerul bronho-pulmonar care fixează traheea sau ambele bronhii cu traheea.

1. Barrett J. C. și colab.: *J. Thoracic and Cardiovascular Surg.*, 1963, 46, 292.

Scanned with OKEN Scanner

2. Ford C. R. : G. P., 1965, 32, 86.
3. Lillington G. A., Jamplis R. W. : *A diagnosis approach to chest diseases*. Williams and Wilkins, 1965.
4. Shaw R. R., Paulson D. L. : *Am. Rev. Resp. Dis.*, 1963, 88, 277.

SERGENT (sindromul lui) : **sindromul frenico-pupilar.** **Este un sindrom clinic, ce se întîlneşte la indivizii cu leziuni tuberculoase apicale. Din cauza procesului tuberculos al vîrfului pulmonar, se produce o paralizie concomitentă a nervului vag şi a trunchiului simpatic cervical de partea respectivă, care se manifestă clinic prin mioză sau sindrom Claude Bernard-Horner.**

1. Ferris B. G. : *New England J. Med.*, 1960, 262, 557.
2. Hinshaw H. C., Garland L. H. : *Diseases of the chest*. 2nd ed. Saunders, 1963.
3. Rubin E. H., Rubin M. : *Thoracic Diseases : emphasizing cardiopulmonary Relationships*. Saunders, 1961.

SERGENT-LÉON BERNARD (sindromul lui) (1898) : **insuficienţa corticosuprarenală acută.**

Insuficienţa corticosuprarenală acută se poate produce în urma unui stress care survine la un bolnav atins anterior de o insuficienţă corticosuprarenală cronică sau, recent, tratat prin corticoizi (infecţie, operaţie, traumatism etc.). Mai poate surveni, de asemenea, în unele infecţii supraacute, în hemoragiile corticosuprarenalei din cursul traumatismului obstetrical sau a tratamentului intempestiv cu anticoagulante, în tromboza arterială sau venoasă a vaselor suprarenalei, în supresiunea bruscă a corticosteroizilor la un addisonian tratat şi, în sfîrşit, în ablaţia bilaterală a suprarenalelor. Din punct de vedere clinic, acest sindrom se manifestă prin astenie marcată, cefalee, anxietate, dureri lombare şi febră ridicată. Bolnavii mai pot prezenta : greţuri, vărsături, dureri abdominale violente, hipertensiune, stare de şoc, hipotermie sau hipertermie şi oligurie. Biochimic se remarcă o hipoglicemie, eosinopenie, hiperkaliemie, hiponatremie şi hipocloremie. Fără tratament, boala este fatală. Dacă este tratată, bolnavul poate supravieţui cu condiţia ca

Scanned with OKEN Scanner

ulterior să fie urmărit și tratat hormonal, dacă nu dispar cauzele care au determinat apariția procesului morbid. Tratamentul constă din administrarea de glicocorticoizi, perfuzii hidrosaline, extract corticosuprarenal total și antibiotice.

1. Debré R., Semelaigne G. : *Arch. Méd. Inf.*, 1925, 28, 270.
2. Lichtwitz A., Parlier R. : *Sem. Hôp.* Paris, 1953, 29, 1372.
3. Sergent E., Bernard L. : *L'insuffisance surrénale aiguë.* Masson C-ie, Paris, 1903.
4. Thorn G. W., Forsham P. H., Emerson J. jr. : *The diagnosis and treatment of adrenal insufficiency.* Springfield, 1951, Thomas edit.

SERGHEEV-TAREEV (boala lui) : **hepatita prin ser homolog ; hepatita serică.**

Este o boală provocată de ultravirusul B al hepatitei, ce se caracterizează prin leziuni parenchimatoase ale ficatului. Boala este cauzată de inocularea accidentală de virus conținut în sîngele transfuzat sau în serul administrat profilactic sau terapeutic la un bolnav, în seringile ce au fost contaminate și utilizate fără sterilizare adecvată, în unele vaccinuri sau în serul conservat. Hepatita serică este cauzată de virusul B, care este mai rezistent decît virusul A (al hepatitei epidemice) pentru că nu este distrus prin alcoolul de 70°. Perioada de incubare este de 2—4 luni. Debutul bolii este insidios, caracterizîndu-se prin anorexie, adinamie, diaree, cefalee și hepatalgie. Se poate observa adeseori o erupție urticariformă sau veziculară la palme și plante. Starea prodromală durează de la cîteva zile la cîteva săptămîni. În această perioadă, se pot observa o colorație subicterică, urini închise și dureri articulare. Cu apariția icterului, febra începe să scadă însă simptomele generale persistă. Urinele sînt hipercolorate, scaunele decolorate, pruritul este intens și durerile hepatice se accentuează. După 2—3 săptămîni, în formele obișnuite, icterul începe să se vindece, fapt amintit prin creșterea diurezei și recolorarea progresivă a materiilor fecale. Din punct de vedere biochimic, se remarcă prezența urobilinogenului și a urobilinei, hiperbilirubinemie, alterarea probelor funcționale hepatice. În

Scanned with OKEN Scanner

sînge se remarcă o leucopenie discretă, cu tendință la limfocitoză. După boală pot persista unele sechele: astenie, tulburări dispeptice, insuficiență pancreatică, colite etc. În general, boala se vindecă în 90% din cazuri; în 10%, se semnalează o evoluție spre hepatită cronică sau ciroză postnecrotică. Tratamentul constă din repaos la pat, regim alimentar, corticosteroizi și medicație hepatoprotectivă.

1. Grady G. F., Chalmers T. C., Boston Inter-Hospital Liver Group.: *New Engl. J. Med.*, 1964, 271, 337.
2. Krugman S. și colab.: *J.A.M.A.*, 1960, 174, 823.
3. McKollum R. W. și colab.: *Am. J. Med.*, 1962, 32, 657.
4. Ward R. și colab.: *New England J. Med.*, 1958, 258, 407.

SESTIER (sindromul lui): **angina infecțioasă cu complicații diverse (denumire întrebuințată mai ales în Suedia).**

Angina infecțioasă a lui Sestier este o inflamație a farinxului și a formațiilor sale limfatice. Se manifestă clinic printr-o roșeață a faringelui și printr-o amigdalită adesea unilaterală. Pe amigdale se pot observa mici pete albe pultacee. Angina se însoțește de febră, disfagie și adenopatii cervicale, mai mult sau mai puțin voluminoase. Evoluția este spre vindecare însă reșute pot surveni deseori. În timpul evoluției pot apare fenomene reumatismale sau renale (glomerulonefrite). Tratamentul constă din administrarea de antiseptice și antibiotice.

1. Ballenger H. C., Ballenger J. J.: *Diseases of the Nose, Throat and Ear.* Lea and Febiger, 1957.
2. Boies L. R.: *Fundamentals of Otolaryngology.* 3rd. ed. Saunders, 1959.
3. Coates G. M., Schenck H. P., Miller M.: *Otolaryngology.* 2nd ed. Mosby, 1964.
4. Jackson C., Jackson C. L.: *Diseases of the Nose, Throat and Ear.* 2nd ed. Saunders, 1959.

SEVER (boală) (1912): **necrobioza aseptică a calcaneului.**

Scanned with OKEN Scanner

Este o afecțiune încadrată în grupul necrobiozelor osoase aseptice. Procesul de necrobioză afectează calcaneul. Boala apare în copilărie între 7—14 ani, la tinerele fete. Se manifestă clinic prin dureri în timpul mersului, în special la călcîie, la nivelul locului de inserție a tendonului lui Achile pe calcaneu. La acest nivel, există deseori și exostoze. Boala este bilaterală. Tratamentul este ortopedic și chirurgical.

1. Cosăcescu A.: *Afecțiuni osoase.* Edit. Welther, Sibiu, 1948.
2. Fanconi G., Wallgren A.: *Manual de pediatrie.* Edit. Medicală Buc. 1965.
3. Fevre M.: *Chirurgie infantile et orthopédie.* Flammarion, Paris, 1967.
4. Ombredanne L.: *Précis de chirurgie infantile.* Paris, 1949.

SÉZARY (boală): **mastocitoza; urticaria pigmentară Sangster; urticaria pigmentară a primei copilării Nettleship (vezi).**

SÈZE (sindromul lui de): **poliartrita cronică reumatismală; reumatismul cronic; poliartrita cronică evolutivă; artrita deformantă; poliartrita reumatoidă.**

Este o afecțiune cronică, caracterizată printr-o atingere bilaterală și simetrică a articulațiilor, în care au loc procese inflamatorii și dureri și deformații care pot evolua spre ankiloză. Boala evoluează în pusee întretăiate de remisii mai mult sau mai puțin complete. Vîrsta obișnuită de debut se situează între 20—40 ani. Boala este relativ rară la copii. Simptomele clinice prodromale sînt: febra, starea generală alterată, pierdere ponderală, transpirații sau parestezii ale mîinilor și picioarelor, redoare matinală, fenomen Raynaud. Debutul bolii este, de obicei, insiduos, cu prinderea articulațiilor mici de la mîini și picioare, cu evoluție centripetă și simetrică. La acest nivel se produc, în mod obișnuit, deformări articulare. Bolnavii mai pot prezenta noduli subcutanați, irită, splenomegalie, limfadenopatie, atrofia tegumentelor și a mușchilor. Modificările anatomo-patologice ale articulației constau dintr-o sinovită cronică cu formarea panusului. În stadiul tardiv, organizarea

Scanned with OKEN Scanner

procesului se termină cu transformarea sa fibroasă. Cauza bolii nu este cunoscută. Sînt incriminați următorii factori: ereditari, endocrinieni, expunere prelungită la frig și umiditate, șoc psihic și somatic etc. Examenul radiologic pune în evidență decalcifieri și osteoporoza juxta articulară la început și eroziuni ale suprafețelor articulare în fazele avansate. Viteza de sedimentare a eritrocitelor este accelerată; alfa-globulinele la început și apoi gama-globulinele sînt crescute. Testele serologice ca Waaller-Rose; Heller; testul cu latex Plotz și Singer sînt pozitive. Prognosticul depinde de precocitatea tratamentului. Boala este esențialmente cronică și evolutivă. Circa 50% dintre bolnavi sînt incapabili de orice activitate. Tratamentul constă din repaos, eliminarea focarelor de infecție, fizioterapie, fenilbutazonă, săruri de aur etc.

1. De Andrade J. R., McCormick J. N., Hill A. G. S.: *Ann. Rheumat. Dis.* 1964, 23, 158.
2. Nestor R.: *Diagnosticul bolilor reumatismale* Edit. Medicală Buc. 1967.
3. Priboianu M., Anastasescu G., Ionescu Th., *Artropatiile în practica medicală.* Edit. Medicală București, 1967.
4. Rhinelander F. W.: *Arthritis and Rheumatism.*, 1961, 4, 566.
5. Waine H.: *Arthritis and Rheumatism.*, 1963, 6 83.

SÈZE (sindromul lui de Sèze): **discopatia calcifiantă**

Este un sindrom care se produce în urma calcificării discului intervertebral. Afecțiunea poate fi primitivă sau secundară unor afecțiuni, care se întovărășesc de hipercalcemii și alte tulburări ale metabolismului calciului. Simptomatologia clinică este asemănătoare unei hernii discale, determinată printr-o protrusie a nucleului gelatinos a discului intervertebral prin inelul fibros respectiv sub ligamentul posterior. Datorită compresiunii rădăcinilor posterioare, se produce o sciatică uni- sau bilaterală, manifestată clinic prin dureri în teritoriul lui L_5 (durere în regiunea lombară, fața externă a coapsei și fața antero-externă a gambei) sau în teritoriul lui S_1 (durerea are același traiect numai că ea se co-

boară în planta piciorului, pierzîndu-se la nivelul ultimelor 2—3 degete ale piciorului). Intensitatea durerii este variabilă ; ea este foarte vie şi poate fi calmată prin repaos şi antalgice. Atît semnele clasice ale sciaticei cît şi reflexele respective sînt modificate în raport cu sediul calcificării discale. Examenul radiologic precizează diagnosticul, punînd în evidenţă o calcificare a discurilor intervertebrale.

1. Dimitriu C. G. : *Reumatologie clinică.* Editura medicală Buc., 1960.
2. Lewin Ph. : *The back and its disk syndromes.* H. Kimpton, London, 1955.
3. Nestor R. : *Diagnosticul bolilor reumatismale.* Edit. Medicală Buc., 1972.
4. Priboianu M., Anastasescu G., Ionescu Th. : *Artropatiile în practica medicală.* Edit. Medicală Bucureşti, 1967.

SFORZINI (sindromul lui) : **exoftalmia normometabolică ereditară.**

Este o exoftalmie bilaterală, fără semne de hipertiroidie. Această anomalie ereditară se întovărăşeşte în general de visceroptoză şi de bîlbîială. Se observă, de cele mai multe ori, că acest sindrom apare la indivizii longiligni, de tip constituţional astenic. Nu are nici un fel de semnificaţie clinică.

1. Fattorusso V., Ritter O. : *Vademecum clinique.* Edit. Masson C-ie, 1963.
2. Klotz H. P. : *Les déséquilibres endocriniens.* Expans. Sci. Franc., 1966.
3. Mornex R., Vedrine J. : *Rev. Prat.*, 1963, 13, 2395.
4. Soffer L. : *Diseases of the endocrine glands.* Lea and Febiger, 1951.

SHAVER (sindromul lui) (1947) : **aluminoza ; sindromul lui Shaver-Riddel ; pneumoconioza prin inhalare de alumină.**

Este o pneumoconioză, provocată de inhalarea pulberilor fine de aluminiu în cantităţi mari. Este o boală profesională ce se întîlneşte la muncitorii din industria de aluminiu. Boala se manifestă clinic printr-o inflamaţie cronică a căilor respiratorii superioare (rinită, bronşită), emfizem pulmonar şi predispoziţie la apariţia unui

pneumotorax spontan și hemoptizie. Afecțiunea se întovărășește deseori de o tuberculoză pulmonară. Prognosticul este foarte sever. De obicei, moartea survine prin pneumotorax spontan. Examenul radiologic pune în evidență o accentuare a tramei bronho-vasculare, un aspect granitat al parenchimului pulmonar, deformații ale domului pleural, o lărgire a umbrei mediastinale. Nu are tratament specific; importanță are numai tratamentul profilactic.

1. Hinshaw H. C., Garland H. L.: *Diseases of the chest.* 2nd ed. Saunders, 1963.
2. Morrow C. S., Cohen A. C.: *M. Clin. North America,* 1959, 43, 171.
3. Schepers G. W. H.: *Dis. Chest.,* 1963, 44, 135.

SHAVER-RIDDEL (sindromul lui): **pneumoconioza prin inhalare de aluminiu; aluminoza lui Shaver (vezi).**

SHEAFF (boala lui) (1952): **miokimia ereditară.**

Sub termenul de miokimie se înțelege o mișcare ondulatorie, lentă și de suprafață, care se aseamănă cu mioclonia, însă este localizată numai la un grup muscular, un mușchi sau un segment muscular. În boala lui Sheaff, aceste mișcări sînt transmise ereditar și se întovărășesc de diferite tulburări ale glandei tiroide și hipoglicemie. Boala trebuie diferențiată de miokimia din isterie, nevrite, intoxicații cu metale grele etc. La unii bolnavi, simptomatologia de mai sus se completează și cu tulburări de sensibilitate.

1. Baker A. B.: *Clinical Neurology.* 2nd ed., Hoeber, 1962.
2. Brain R.: *Clinical Neurology,* 2nd ed. Oxford, 1964.
3. Escourolle R., Poirier J.: *Manuel élémentaire de neuropathologie.* Masson C-ie, Paris, 1971.
4. Wilson S. A. K.: *Neurology.* 3rd ed. Williams and Wilkins. 1955.

SHEEHAN (sindromul lui) (1928—1937): **necroza hipofizară ischemică postpartum; sindromul Reye; sindromul Glinski-Simmonds; hipopituitarism**

Scanned with OKEN Scanner

anterior, cu necroză postgravidică.

Este un sindrom hipofizar anterior, secundar trombozelor arteriale, sau, foarte probabil, unor embolii septice ce apar în perioada postpartum. Prin faptul că lipsește cașexia și alterațiile cutanate sînt discrete, sindromul Sheehan poate fi considerat o insuficiență antehipofizară pură. Bolnava nu poate alăpta copilul, involuția uterină este exagerată și organele genitale externe se atrofiază. Menstruația nu se mai produce, libidoul este absent și perii axilari și pubieni dispar. Bolnava ia treptat un aspect mixedematos și senil. Metabolismul bazal și glicemia sînt scăzute. Fără tratament, mixedemul tipic apare în cîțiva ani. Într-o treime din cazuri apare cașexia lui Simmonds. Evoluția foarte gravă.

1. Jores A., Nowakowski H. : *Praktische Endocrinologie.* Stuttgart, 1960.
2. Milcu St. : *Endocrinologie clinică.* Edit. Medicală București, 1967.
3. Rodriguez Adrados J., Martin B. A., Pachon R. N. : *Rev. Clin. Espan.* 1969, 112, 3, 304–310.
4. Sheehan N. L., Murdoch R. : *Lancet,* 1939, 1, 817.
5. Sheehan N. L., Summers V. K. : *Quart. J. Med.,* 1949, 42, 319.

SHEEHAN (boală) : **steatoza acută a ficatului din cursul sarcinei.**

În 1940, Sheehan descrie steatoza acută a ficatului din cursul sarcinei, izolînd ca entitate anatomo-clinică autonomă, atrofia galbenă acută obstetricală de atrofia hepatică acută de altă origine. Boala apare în ultima perioadă a sarcinii. Se caracterizează clinic prin astenie, anorexie, vărsături și dureri epigastrice, icter. Boala se însoțește apoi de albuminurie, edeme, hipertensiune arterială, anemie, convulsii eclamptice, tahicardie, leucocitoză. Biochimic : hiperazotemie transaminaza crescută. Anatomo-patologic : ficatul mic, structura lobulară păstrată, degenerescență grăsoasă gravă : în citoplasmă, mici vacuole lipidice diseminate ; nucleul este normal. Evoluția bolii este severă. Prognosticul rezervat.

1. Geall M. G., Webb M. J. : *The Med. Clin. North America :* 1974, 58, 817.

2. Laroche C., Gregoire J. : *Presse méd.*, 1969, 77, 277–278.
3. Popper H., Schaffner F. (editor) : *Progres in Liver Disease.* Grune and Stratton, 1961.
4. Schiff L. : *Diseases of the liver.* 2nd ed. Lippincott, 1963.
5. Sherlock S. : *Diseases of the liver and biliary system.* Thomas, 1963.

SHELDON (boală) : **amioplazia congenitală ; sindromul artro-mio-displazic congenital ; sindromul lui Sheldon-Combi ; sindromul Stern ; miodistrofia congenitală deformantă Midleton.**

Este o boală caracterizată prin tulburări în dezvoltarea mușchilor, care se manifestă fie prin hipoplazia lor, fie prin lipsa anumitor mușchi sau a anumitor grupe musculare. Aceste leziuni se asociază, de obicei, cu alte defecte de dezvoltare. Lipsa mușchilor sau hipotonicitatea lor duce la deformări secundare, contracturi și poziții vicioase ale coloanei vertebrale.

1. Becker P. E. : *Zwanzigste Öster. Arztetagung Wien-Van Swieten Kongress* 17–22 Oktober, 1966, p. 1.
2. Brain R. : *Schweiz. Med. Wschr.*, 1960, 90, 904.
3. Dowben R. M. : *Diagnosis and Treatment of Muscle Diseases.* Arch. Int. Med. 1960, 107, 430.
4. Filipowicz M., Buksowicz Cz. : *Neurologia*, Neurochirurgia, Psych. Polska, 1957, 6, 945.

SHELDON (sindromul lui) : **sindromul obezității materne ; sindromul prediabetic.**

Este un sindrom clinic, caracterizat printr-o creștere rapidă a greutății ponderale în timpul sarcinii sau imediat după naștere, datorită unor tulburări endocrine. Creșterea în greutate este foarte importantă putînd atinge, în unele cazuri, pînă la 120% din greutatea inițială. Se crede că în declanșarea acestor fenomene morbide, un rol important l-ar juca unele tulburări hipotalamice. De obicei, sindromul este mai frecvent întîlnit la femeile care nasc fețI giganți, la femeile diabetice sau la cele care au deja prezent un complex simptomatic Cushing.

1. Aldrich C. K. : *Med. Clin. North America*, 1963, 47, 77.

Scanned with OKEN Scanner

2. Drumick E. Y., Smith R. : *Postgrad. Med.*, 1964, 36, 95.
3. McCracken B. H. : *Am. J. Sc.*, 1962, 243, 99.
4. Phillips W. : *Practitioner*, 1961, 187, 141.
5. Sheldon W. : *Lancet*, 1949, 2, 869.

SHELDON-COMBI (sindromul lui) : **sindromul artro-mio-displazic congenital ; sindromul Stern ; mio-distrofia congenitală deformantă Midleton ; amio-plazia congenitală Sheldon (vezi).**

SHERLOCK (sindromul lui Sheila) (1954) : **encefalo-patia porto-cavă.**

Encefalopatia porto-cavă a lui Sheila Sherlock este determinată de creşterea foarte importantă a amoniemiei. Acest sindrom se întîlneşte în shun-turile porto-cave medicale sau chirurgicale. Astfel, se poate observa în cirozele cu hipertensiune portală care creează anastomoze între vena portă şi vena cavă, în cirozele tratate chirurgical prin anastomoză porto-cavă chirurgicală, în anastomoza porto-cavă fără ciroză determinată de tromboza venei porte şi de unele malformaţii congenitale ale sistemului port. Hiperamoniemia este răspun-zătoare de apariţia tabloului clinic care este do-minat de pierderea reversibilă a cunoştinţei. În afară de acest simptom important şi caracteristic, bolnavii mai prezintă apetie, confuzie şi comă, hipertonie musculară de tip extrapiramidal, flap-ping tremor (mişcări de flexiune şi de extensie asincrone şi variabile) etc. Prognosticul este foarte sever. Tratamentul constă din suprimarea totală a aportului protidic, perfuzii intravenoase cu ser glucozat, sterilizarea tubului digestiv cu neomi-cină (2—4 g pe zi) şi clisme evacuatorii, glutamat de sodiu etc.

1. Ammann R. : *Med. Klin.*, 1960, 55, 143.
2. Bockus H. L. : *Gastroenterology*. Vol. III (liver, Biliary tract, Pancreas, Parasites), Saunders, 1963–1965.
3. Popper H., Schaffner F. (editors) : *Progress in Liver Diseases*. Grune and Stratton. 1961.
4. Sherlock Sh. : *Brit. Med. J.*, 1962/I, 1359.
5. Schiff L. : *Diseases of the liver and biliary system*. Thomas, 1963.

Scanned with OKEN Scanner

SHERLOCK (boală) : epiloia Sherlock ; facomatoza lui Bourneville-van der Hoeve ; boala Bourneville-Pringle-Hartdegen ; scleroza tuberoasă cerebrală ; boala lui Bourneville (vezi).

SHY-ENGEL-SOMERS-WANKO (boala lui) (1963) : nemaline myopathy.

Face parte din grupul hipotoniilor congenitale (miopatiilor ereditare), caracterizîndu-se printr-o miopatie cu hipotonie şi o atrofie musculară. Histopatologic, se caracterizează printr-un defect al structurii muşchiului. Debutul bolii este în copilărie sau la pubertate, cu defect motor al musculaturii proximale a extremităţilor. Mersul este legănat şi ridicarea este dificilă în poziţie ortostatică numai prin căţărare pe propriile gambe şi coapse. Etiologia este necunoscută. Trebuie de remarcat caracterul eredo-familial al bolii. Tipurile de transmisie ereditară pot fi simplu dominant, simplu recesiv sau recesiv legat de sex. Boala are evoluţie progresivă, fiind foarte rezistentă la tratamentul medical. După 20—30 ani de boală, forţa musculară îşi pierde treptat intensitatea şi bolnavii rămîn ţintuiţi la pat. Complicaţiile cele mai frecvente sînt : pneumoniile, bronho-pneumoniile, distrofiile intrinseci ale miocardului. Nu are tratament.

1. Dowben R. M. : *Texas Rep. Biol. and Med.* 1965, 22, 849.
2. Dowben R. M. : *Atch. Int. Med.*, 1961, 107, 430.
3. Fetterman G. H. şi colab. : *J. Dis. Child*, 1956, 91, 326.
4. Shy G. M. : *Ann. Int. Med.*, 1965, 62, 409.

SHY-MAGEE (boala lui) (1956) : central core disease ; miopatia congenitală neprogresivă.

Face parte din grupul hipotoniilor congenitale (miopatiile congenitale). Tabloul clinic al acestui tip de miopatie congenitală este dominat de o hipotonie şi o atrofie a musculaturii, determinată de un defect în structura muşchiului. Se aseamănă cu boala lui Shy-Engel-Somers-Wanko cu singura deosebire că evoluţia nu este progresivă (vezi).

Scanned with OKEN Scanner

1. Adams R. D., Denny Brown D., Pearson C. M. : *Disease of muscle. A study in pathology.* Harper, N. Y., 1962.
2. Beckmann R. : *Myopathien.* Stuttgart. G. Thieme, 1965.
3. Davies R. E. : *Essays in Biochemistry.*, 1965, 1, 29.
4. Gerlach E. : *Zwangzigste Öster. Arztetagung,* Wien. Van Swieten Kongress, 17–22 Oktober, 1966.
5. Zundel W. S., Tyler F. H. : *New England J. Med.*, 1965, 273, 537.

SHY (boala lui) : **megaconial myopathy.**

Este o hipotonie congenitală (miopatie ereditară), caracterizată de existența, în fibrele musculare, a unor mitocondrii anormale. În rest, tabloul clinic, ca și evoluția bolii, este la fel ca și boala lui Shy-Engel-Somers-Wanko (vezi).

SICARD (sindromul lui) (1912) : **sindromul condilorupt posterior ; sindromul de condilo-gaură posterioară ruptă a lui Collet-Sicard-Vernet (vezi).**

SICARD (sindromul lui) (1920) : **forma paraplegică a nevraxitei epidemice ; sindromul lui Cruchet-Verger ; sindromul Bériel-Devic.**

1. Hombourger P. : *Nomenclature des maladies et opérations à noms propres.* Edit. Lab. Delalande-Courbevoie, 1963.

SICARD-BARRÊ (sindromul lui) : **sindromul extensoprogresiv.**

Este un sindrom neurologic ce se întîlnește la indivizii care au suferit traumatisme la nivelul unui membru. Se caracterizează clinic prin tulburări reflexe cu caracter extensiv manifestate prin dureri la nivelul traumatismului sau la distanță, tulburări vasomotorii și contracturi musculare.

1. Brain R. : *Clinical Neurology.* 2nd ed. Oxford, 1964.
2. Escourolle R., Poirier J. : *Manuel élémentaire de neuropathologie.* Masson, Paris, 1971.
3. Wilson S. A. K. : *Neurology,* 2nd. ed. Williams and Wilkins, 1955.

Scanned with OKEN Scanner

SICARD-COLLET (sindromul lui) : **sindromul condilo-rupt posterior ; hemiplegia gloso-velo-palato-faringo-laringiană ; sindromul Collet-Sicard.**

Este un sindrom neurologic, care se întîlneşte în fracturi ale bazei craniului în care fractura trece prin gaura condiliană anterioară (nervul XII cranian) şi prin gaura ruptă posterioară (nervii IX, X, XI). Acest sindrom se mai poate întîlni şi în proliferările tumorale care invadează regiunea bazei craniului. Se manifestă clinic prin hemiparalizia homolaterală a constrictorului superior al faringelui, valului palatului, corzilor vocale, a sternocleidomastoidianului şi trapezului, asociate cu hemianestezie faringo-laringiană şi hemiparalizia atrofică a limbii.

1. Collet F. J., Rebattre J. : *Arch. Intern. Otorinolaring.*, 1922, 28, 361.
2. Escourolle R., Poirier J. : *Manuel élémentaire de neuropathologie.* Masson, Paris, 1971.
3. Merritt H. H. : *A textbook of neurology.* 3rd. Lea and Febiger, 1963.

SICARD-FOIX (sindromul lui) : **disociaţie albumino-citologică în lichidul cefalo-rahidian prin blocaj al spaţiului subarahnoidian.**

Este un sindrom neurologic, caracterizat printr-o disociaţie albumino-citologică din lichidul cefalo-rahidian, care apare în cursul blocajului spaţiului subarahnoidian. Se datoreşte unei tulburări a permeabilităţii canalului medular. Se caracterizează prin hiperalbuminoză şi xantocromie a lichidului cefalo-rahidian fără pleiocitoză corespunzătoare.

1. Baker A. B. : *Clinical Neurology.* 2nd. ed. Hoeber, 1962.
2. Merritt H. H. : *A textbook of Neurology,* 3rd. ed. Lea and Febiger, 1963.
3. Kreindel A. : *Neurologia* vol. I – Vol. II, 1957. Edit. Medicală Bucureşti.
4. Wilson S. A. K. : *Neurology,* 2nd. Williams and Wilkins, 1955.

SICARD-GALLY (boala lui) : **osteoza iliacă condensantă ; boala lui Hagenau-Barsony-Polgar.**

Este o osteoză condensantă localizată, cu predilecţie feminină în 95—96% din cazuri, dure-

roasă, descoperită fortuit, caracterizată printr-o opacefiere triunghiulară specifică la partea infero-internă a osului iliac. Sacrum și sacrum-iliacul rămîn normale. În mod excepțional, osteoza condensantă se poate întîlni sub formă de noduli și în 1/3 mijlocie a osului iliac.

1. Durant J., Vignon G., Maitrepierre J., Megard M., Calvel V.: *Rev. Lyonnaise Méd.*, 1960, 9, 671–684.
2. Lièvre J.-A.: *Presse Méd.*, 1954, 62, Atlas rad. 764 bis.
3. Louyot P.: *Rev. Prat.*, 1971, XXI, 23, 3401.

SICARD-LERMOYEZ (sindromul lui): **torticol congenital de origine osoasă cu amiotrofia sternocleidomastoidianului și a pectoralului.**

Este un sindrom diformativ, caracterizat prin înclinarea permanentă de o parte a capului, determinat de occipitalizarea și axializarea vertebrelor cervicale, întovărășit de amiotrofia mușchilor sternocleidomastoidian și pectoral. Este o formă clinică de torticolis congenital, care se instalează din timpul vieții intrauterine. Trebuie deosebit îndeosebi, de torticolisul obstetrical, care este o atitudine vicioasă a gîtului, ce survine în urma unor manevre obstetricale (aplicare de forceps), de torticolisul paralitic, consecutiv paraliziei sau atrofiei mușchilor de o parte a gîtului și acțiunii antagoniștilor acestora, de sindromul lui Grisel (afecțiune datorită inflamației țesutului periadenoid al nasofaringelui și al lojei laterocervicale), de torticolisul mental al lui Brissaud-Meige etc. Tratamentul este simptomatic, ortopedic și chirurgical. Prognosticul quad vitam bun.

1. Escourolle R., Poirier J.: *Manuel élémentaire de neuropathologie.* Masson C-ie, 1971. Paris.
2. Merritt H. H.: *A textbook of Neurology.* Lea and Febiger, 1963.
3. Wilson S. A. K.: *Neurology.* 3rd. ed. Williams and Wilkins, 1955.

SICARD-ROBINEAU (sindromul lui): **sindrom neurologic complex.**

Este un sindrom neurologic, caracterizat clinic prin dureri nevralgice cu hipersensibilitatea bazei limbii, însoțită de tulburări gustative și du-

reri oculare. Se datorește unei lezionări a nervului glosofaringian.

1. Brian R.: *Clinical Neurology*. 2nd ed. Oxford, 1964.
2. Escourolle R., Poirier J.: *Manuel élémentaire de neuropathologie*. Masson C-ie, Paris, 1971.
3. Kreindler A.: *Neurologia* vol. I–II. Editura Medicală București, 1957.

SIÉGAL (boala lui) (1945): peritonita paroxistică benignă; febra mediteraneană familială; febra periodică; polisclerozita recurentă; boala lui Siégal-Cattan-Mamou.

Este o afecțiune eredo-familială cu patogenie necunoscută, probabil metabolică, sau cu o componentă alergică, ce se caracterizează prin episoade recurente de febră, dureri abdominale sau toracice și leucocitoză. Accesele febrile paroxistice recidivante îmbracă aspectul pseudomalaric și se însoțesc, pe lîngă simptomele de mai sus amintite de reacții acute peritoneo-pleuro-pericardice, articulare și uneori renale. În unele cazuri, boala simulează peritonita chirurgicală, însă atacurile acute sînt recurente, se autolocalizează și nu prezintă caracter grav, fatal. Boala este mai frecventă la popoarele mediteraneene (evrei, turci, greci, armeni, italieni). Se descrie în unele cazuri prezența unei amiloidoze primare. Moartea se produce prin insuficiență cardiacă sau renală. Alcoolul, abuzurile alimentare și alte stressuri precipită apariția fazelor acute. Nu are tratament; se aplică numai medicația simptomatică.

1. Brainerd H., Margen S., Chatton M.: *Current Diagnosis and Treatment*. Lange Medical Publ., 1967.
2. Conn H., Conn R.: *Current Diagnosis* 2. W. B. Saunders, 1969.
3. Nugent F. W., Burns J. R.: *M. Clin. North America*, 1966, 50, 371.

SIEP-LAWRENCE (sindromul lui): asociere de diabet congenital lipodistrofic cu acanthosis nigricans.

SIEMENS (sindromul lui) (1925): keratoza foliculară spinoasă, decalvantă cu ofiază; hiperkeratoza cutanată congenitală.

Scanned with OKEN Scanner

Este o boală relativ rară, caracterizată printr-o alopecie secundară unei keratoze foliculare, cu căderea cililor și degenerescența corneei, care a fost descrisă prima dată în 1905 de Lameris. Sindromul este rar și cîteva pedigreeuri nu sînt convingătoare. Indivizii de sex masculin sînt singurii care prezintă în ansamblu simptomatologia a cărei apariție se face de la naștere sau în primele luni de viață. Semnele cutanate și oculare sînt cele care predomină și care evoluează în două faze. Mai întîi, la copilul mic pielea este rugoasă și spinoasă, mai ales în părțile descoperite și în special la față, urechi și ceafă. Alopecia seamănă cu o peladă, cu o keratoză foliculară netă la nivelul genelor, a sprîncenelor și a pielei capului. În faza a doua, keratoza dispare, foliculii se atrofiază și rămîne numai alopecia cicatricială definitivă, ce seamănă cu o pseudopeladă, cu căderea cozii sprîncenelor, a perilor de pe ceafă, ectropion etc. Semnele oculare se rezumă la cornee, care prezintă o keratită cu nodozități. Bolnavii au fotofobie. Se mai semnalează atrofia osoasă a mandibulei. Nu se cunoaște cauza bolii. Prognosticul pare rezervat, mai ales cînd survin sechele corneene.

1. Demons F., Walbaum R.: *Lille Méd.*, 1972, XVII, 3, 447.
2. Rook A., Wilkinson D. S., Ebling F. J. G.: *Textbook of Dermatology*. Blackwell. Oxford, 1964.
3. Sendi H.: *Thèse de Genève*, 1957, nr. 72.
4. Siemens H. W.: *Arch. of Rassen and Gesells.*, 1925, 17, 47–61.
5. Thelen A.: *Zbl. Haut und Geschlechtskh.*, 1940, 66, 5.

SIEMENS-SCHÄFFER (sindromul lui): **keratoza foliculară decalvantă cu ofiază; hiperkeratoza cutanată congenitală; sindromul lui Siemens** (vezi).

SIEBEMANN (boala lui) (1895): **hiperkeratoza lacunară.**

Este o boală determinată de o inflamație catarală cronică a mucoasei faringiene din regiunea inelului limfatic al lui Waldeyer, caracterizată clinic prin existența unor depozite mici albicioase și spinoase,aderente de țesuturile subiacente. Aces-

tea sînt mai vizibile pe suprafața amigdalelor; ele se pot confunda cu aspectul punctelor de puroi din amigdalitele pultacee. Se deosebesc de acestea din urmă prin antecedente și prin faptul că lipsesc fenomenele inflamatorii acute.

1. Ballenger H. C., Ballenger J. J.: *Diseases of the Nose, Throat and Ear.* Ed. X. Lea and Febiger. Saunders 1959.
2. De Weese D. D., Saunders W. H.: *Textbook of otolaryngology.* 2nd ed. Mosby, 1964.
3. Reading P.: *Commun Diseases of the Ear, Nose and Throat.* Little, Brown, 1966.
4. Siebemann F.: *Arch. Laryng. Rhin.* 1895, 2, 365.

SIEGRIST (boală) (1899): **striurile pigmentare moniliforme.**

Este o afecțiune oftalmologică, asemănătoare cu sindromul lui Groenblad-Stranberg (pseudoxantomul elastic cu striuri angioide ale fundului de ochi), ce se caracterizează prin existența unor aglomerări retiniene de pigment, dispuse în lanț de-a lungul vaselor albe și indurate ale coroidei. Această afecțiune este mai frecvent observată în coroidita albuminurică, în hipertensiunea arterială, în nefropatii. Are un prognostic destul de grav, în raport cu afecțiunea care a determinat-o.

1. Allen J. H.: *May's Manual of Diseases of the Eye.* Williams and Wilkins, 1963.
2. Berens C.: *The eye and its diseases.* W. B. Saunders, 1950.
3. David M., Chiriceanu M.: *Oftalmologia în practica medicală.* Edit. Medicală București, 1964.
4. Ravault P. M.: *Syndromes en ophtalmologie.* Ed. Doin-Doren, Paris, 1970.
5. Saraux H., Biais B.: *Précis d'ophtalmologie.* Edit. Masson C-ie, 1969.

SIEMENS (sindromul lui) (1905—1925): **keratoza foliculară spinuloasă decalvantă.**

Este un sindrom oftalmologic, cu etiologie necunoscută, ce se caracterizează prin existența unor leziuni cutanate, mai mult sau mai puțin extinse, papuloase, alopecie secundară, mai frecvent occipitală și tulburări oculare. Acestea se manifestă prin lipsa genelor pe marginea temporală a pleoa-

pelor și fotofobie. Tulburările oculare sînt determinate de leziuni ale corneei, mai ales opacifieri punctiforme superficiale și diseminate, peliculă inelară corneeană și exagerarea reflexului corneean. În timp ce Franceschetti consideră că simptomele oculare sînt primare, Siemens le consideră secundare.

1. Berens C.: *The eye and its diseases.* W. B. Saunders, 1950.
2. David M., Chiriceanu M.: *Oftalmologia în practica medicală.* Edit. Medicală București, 1964.
3. Ravault P. M.: *Syndromes en ophtalmologie.* Edit. Doin-Doren, Paris, 1970.
4. Saraux H., Biais B.: *Précis d'ophtalmologie.* Edit. Masson C-ie, 1969.

SIEMENS (sindromul lui): **keratodermia palmo-plantară diseminată, punctată sau papuloasă; boala Busche-Fischer (1910); boala lui Bauer (1913); clavus diseminat.**

Este un sindrom dermatologic, ce se observă mai ales către sfîrșitul pubertății, manifestîndu-se clinic sub forma unor mici papule gălbui, de aspect verucoid, diseminate pe tegumentele nemodificate palmo-plantare, mai rar pe suprafața dorsală a mîinilor și picioarelor. La aceste leziuni se pot adăuga modificări din partea unghiilor (friabilitate) și o hiperhidroză palmo-plantară. La unii bolnavi coexistă și tulburări ale sistemului nervos.

1. Andrews G. C., Domonkos A.: *Diseases of the skin.* W. B. Saunders, 1963.
2. Neamand E.: *Dermatologica,* 1949, 99, 2/3, 157.
3. Pillsbury D. M., Shelley W. B., Kligman A. M.: *A manual of cutaneous medicine.* Saunders, 1961.
4. Rook A., Wilkinson D. S., Ebling F. J. G.: *Textbook of Dermatology.* Blackwell, Oxford, 1968.

SIEMENS (boala lui): **keratoza palmo-plantară; hiperkeratoza și telangiectazia simetrică a extremităților; boala din Meleda (vezi).**

SIEMENS (boală): **forma clinică a keratozei foliculare Morrow-Brook; acneea cornoasă Cazenawe.**

Este o formă clinică a keratozei foliculare Morrow-Brook (vezi), ce se caracterizează prin exis-

tența unor importante mase cornoase, de culoare roșie-brună, localizate la nivelul coatelor și genunchilor. Boala se poate întovărăși de leziuni ale arcadei dentare și lingua plicata. Boala apare probabil în urma unui deficit de vitamina A.

1. Berens C. : *The eye and its diseases.* W. B. Saunders, 1950.
2. Bernhardt R. : *Choroby skóry,* 1936, 53.
3. Duke-Elder W. S. : *Parson's Diseases of the eye.* Little Brown, 1964.
4. Feighin M. : *Lexicon de simptome și sindroame.* Edit. Medicală Buc., 1967.
5. Sutton R. L. Jr. : *Diseases of the skin.* ed. XI, Mosby, 1956.

SIEMENS-BLOCH (boala lui) : **dermatoza pigmentară; boala lui Bloch-Sulzberger (vezi).**

SILFERSJÖLD (boala lui) (1925) : **achondroplastia atipică ; osteocondroplasia multiplex ; sindromul Clement ; poliosteocondrita lui Turpin-Coste ; sindromul Morquio-Silferskjold ; distrofia spondilo-epifizară sistemică ; chondrodistrofia spondilo-epifizară a lui Vorme-Gougeon.**

Este o boală cu etiologie necunoscută, caracterizată prin leziuni tipice de chondroplasie, care fac, ca statura să rămînă pitică. Porțiunile proximale și medii ale oaselor de la extremități sînt foarte scurte. Se observă, de asemenea, deformații ale coloanei vertebrale, nas în șa și picior varus. Examenul radiologic pune în evidență o deformare importantă a diafizelor oaselor lungi, cu îngroșarea fungoasă a epifizelor. Se observă, de asemenea, leziuni condrodistrofice epifizo-metafizare ale oaselor lungi. Prognostic bun. Nu are tratament.

1. Fauré C. : *Maladies osseuses constitutionnelles.* Expans. Sci. Fr., 1966.
2. Forgue E. : *Précis de patologie externe.* Edit. Masson C-ie, Paris, 1938.
3. Grudzinski Z. : *Fortschr. Rtg.,* 1928, 38, 873.
4. Touraine A. : *L'hérédité en médecine.* Paris, 1955.

SILVER (boala lui) (1934) : **fructozuria esențială.**

Fructozuria este o tulburare congenitală a metabolismului glucidic, care este determinată de de-

ficiență a fructokinazei, care produce o concentrație ridicată a fructozei în sînge și fructozurie. Boala nu se manifestă clinic și nici nu necesită vreun tratament. În cursul evoluției ei, mai ales cînd alimentația conține alimente foarte bogate în fructoză și sucroză, o mare parte din glucidele alimentare se pot pierde. În unele cazuri, după ingestie de fructoză poate apare o hipoglicemie.

1. Brainerd H., Margen S., Cgatton M.: *Current Diagnosis and Treatment.* Lange Medical Publish., 1967.
2. Froesch E. R. și colab.: *Am. J. Med.*, 1963, 34, 151.
3. Leuzner A. R.: *Ann. Int. Med.*, 1956, 45, 702.

SILVERMAN (sindromul lui): **sindromul copiilor bătuți.**

Este un sindrom clinic ce se întîlnește la copii mici care suferă maltratări din partea familiei sau a persoanelor din anturaj. Tabloul clinic se caracterizează prin prezența urmelor de lovituri, răni, arsuri, la care se adaugă diferite tulburări psihice. Deformările, fracturile sau scurtările scheletului osos domină aspectul clinic general al copilului maltratat. Se mai pot observa, de asemenea, hematoame, cicatrice cutanate și echimoze. Evoluția și prognosticul sînt severe din cauza părinților sau tutorilor, care, din cauza decăderii morale continuă tratamentul permanent de maltratare.

1. Ebbin A., Golloub M., Stein A., Wilson M.: *Amer. J. Dis. Child.* 1969, 118, 545.
2. Maroteaux P., Fessard C.: *Conc. Méd.*, 1969, 39, 6704.
3. Popescu O.: *Sindroame în pediatrie.* Edit. Medicală București, 1974.

SILVER-RUSSEL (sindromul lui) (1954—1964): **nanism și anomalii congenitale.**

Este o formă specială de nanism, care se caracterizează în afară de hipotrofie staturală, prin forma triunghiulară a feței, lărgimea frunții și scurtarea bărbiei, direcția în jos a comisurilor bucale și hidrocefalie. Pînă în 1964 au fost publicate un număr de 29 cazuri. Tabloul clinic se manifestă prin pseudohidrocefalie, statură scundă,

anomalii de dezvoltare sexuală cu excreție crescută de gonadotropine, hemihipertrofia membrelor, sindactilie și pete pigmentare cutanate de culoarea cafelei cu lapte.

1. Fitchj-Pinsky L. : *J. Pediatrics*, 1972, 80, 827.
2. Russel W. : *Proc. Soc. Roy. Med.* 1954, 47, 1040.
3. Silver L. : *Amer. J. Dis. Child.* 1964, 107, 495.
4. Stool S., Cohen P. : *A.M.A. J. Dis. Child.* 1963, 105, 199.

SILVERMANN (boala lui) (1945) : **hiperostoza corticală infantilă ; poliosteopatia deformantă congenitală recesivă ; boala Caffey ; boala Caffey-Silvermann** (vezi).

SILVERSTEIN (sindromul lui) : **amiotrofia de origine corticală, cu sindrom cortical senzitiv ; sindromul Christiansen-Silverstein** (vezi).

SILVERSTRONI-BIANCO (sindrom) (1945) : **thalassemia minor ; boala Bianco-Silverstroni.**

Este o formă latentă de anemie mediteraneană (thalasso-drepanocitoză), determinată de o hemoglobinopatie F, relevată prin examen hematologic. Clinic, boala se manifestă prin crize dureroase abdominale și articulare. În sînge se observă hematii falciforme, anizocitoză și eritroblastoză. Boala are evoluție progresivă și gravă. Thalassemia minor constituie forma heterozigotă a thalassemiei. Este o boală congenitală și familială întîlnită în zona mediteraneană și China. Bolnavii au o durată de viață relativ normală. Nu are tratament.

1. Bannerman R. M. : *Thalassemia*. Grune and Stratton, 1961.
2. Huehns E. R. : *Thalassemia*. Postgrad. M. J., 1965, 41, 718.
3. Weatherall D. J. : *The Thalassemia Syndromes*. Blackwell, 1965.

SIMMONDS (boală) (1913) : **panhipopituitarism anterior ; Glinski-Simmonds-Sheehan.**

Panhipopituitarismul anterior se întîlnește mai ales după necroza ischemică hipofizară postpartum (Sheehan), în unele tumori hipofizare ca adenomul cromofob, craniofaringiomul și mai rar, în

Scanned with OKEN Scanner

encefalită, tuberculoză și după traumatisme. Se manifestă prin semne de insuficiență secundară a glandelor satelite: tiroida, gonade, suprarenala, care nu mai sînt stimulate normal de stimulinele hipofizare. Carența uneia sau alteia din stimuline determină un tablou clinic proteiform. Tabloul poate fi dominat de către un sindrom genital (amenoree, atrofia sînilor și a organelor genitale, căderea perilor axilari și pubieni), sindrom psihic (astenie intelectuală și tulburări afective), sindrom morfologic (caşexie, aspect senil), sindrom de insuficiență pluriglandulară (hipotiroidie, insuficiența corticosuprarenalelor, hipogonadism) și semne de tumoră intracerebrală. Diagnosticul se bazează pe leucopenie, eosinofilie, diminuarea gonadostimulinelor de tip FSH, scăderea 17-cetosteroizilor urinari, hipoglicemie, scăderea metabolismului bazal, testul cu ACTH etc. Tratamentul constă din administrare de cortizon, androgeni, oestrogeni. În caz de tumoră hipofizară se efectuează tratament chirurgical sau radioterapic.

1. Friedgood H. B.: *Endocrine Functions of the Hypophisis.* New York. Oxford Medical Publications, 1946.
2. Milcu Șt.: *Endocrinologia clinică.* Edit. Medicală București, 1967.
3. Robertson J. D.: *Brit. Med. J.*, 1951, 1, 921.
4. Selye H.: *The general adaptation syndrome and disease of adaptation.* J. Clin. Endocrinol., 1946, 6, 157.
5. Williams R. H.: *Textbook of Endocrinology.* W. B. Saunder, 1950.

SIMMONDS (boala lui): **insuficiența hipofizară și caşexia hipofizară.**

Este o boală relativ rară, determinată de o insuficiență hipofizară. Tabloul clinic se caracterizează prin astenie, lipsă de rezistență la stress, frig și inaniție, deficit sexual, scăderea pilozității axilare și pubiene, hipotensiune, tulburări ale cîmpului vizual, scăderea metabolismului bazal, a FSH, a PBI și a 17-hidroxicorticosteroizilor și 17-cetosteroizilor urinari. La examenul radiografic al șelei turcești se pot observa leziuni stelare. Boala poate fi determinată de către un colaps circulator, chisturi și tumori, granuloame, hipofizecto-

mie chirurgicală și hipopituitarism funcțional (anemie gravă și inaniție). Prognosticul depinde de etiologie. Tratamentul de bază este cel endocrinologic, care, uneori poate ameliora starea generală a bolnavului și înlătura eventualele complicații.

1. Bauer H. G.: *J. Clin. Endocrinol.*, 1954, 14, 13–31.
2. Danowski T. S.: *The anterior pituitary, in Clinical Endocrinology* Vol. I, Williams and Wilkins, 1962.
3. Hunter W. M., Greenwood F. C.: *Brit. Med. J.*, 1964, 5386, 804.
4. Grumbach W. M.: *Pediatrics*, 1966, 37, 247.
5. Milcu Șt.: *Endocrinologia clinică*. Edit. Medicală Buc. 1967.
6. Sheehan H. L., Murdoch R.: *Lancet*, 1939, 1, 817.

SIMMONDS (sindromul lui): **hidrocefalia de origine otogenă.**

Este o afecțiune caracterizată clinic printr-o hipertensiune intracraniană, determinată, mai ales la copii sau la adulții tineri, de o otită medie. Boala se întovărășește, în unele cazuri, și de o inflamație a sinusului sigmoidian. Se manifestă clinic printr-o cefalee intensă și vărsături. La examenul oftalmologic se pune în evidență o stază papilară bilaterală foarte manifestă. Examenul neurologic poate fi normal. În unele cazuri pot apărea însă pareze ale nervului oculo-motor extern. Se mai notează de asemenea o hipertensiune a lichidului cefalo-rahidian, care are însă o compoziție normală. Cauzele intime ale hidrocefaliei nu sînt prea clare. Se pare că hipertensiunea intracraniană ar fi produsă de creșterea volumului lichidului cefalo-rahidian sau de edemul encefalitic. Boala poate evolua spontan spre vindecare sau spre atrofia nervilor optici. Tratamentul este simptomatic și antiinfecțios.

1. Diamant M.: *Eye, Ear, Nose and Thorat Month.*, 1965, 44, 77.
2. Dysart B. R.: *Arch. Otolaryngology*, 1963, 78, 831.
3. Lowe J. F., Bamforth J. S., Pracy R.: *Lancet*, 1963, 2, 1129.

Scanned with OKEN Scanner

4. Proctor C. A. : *Laryngoscope*, 1966, 76, 288.
5. Szpunar J. : *Otolaringologia Polska*, 1948, 4, 650.

SIMMONDS (sindromul lui) : **meningita benignă acută; meningita lui Wallgren (1925) ; meningita limfocitară acută benignă ; meningita aseptică ; coriomeningita limfocitară ; boala lui Armstrong.**

Meningita benignă acută este o afecțiune determinată de un virus. Se manifestă clinic printr-un sindrom de formă gripală și printr-un sindrom meningeal ce se datoresc unor inflamații ale meningelor și plexurilor coroidiene. Diferite virusuri pot provoca această boală (virusul gripal, al parotiditei epidemice, Coxsackie, ECHO și altele). Boala este mai frecventă la indivizii între 20—40 ani. Ea este răspîndită peste tot. Transmisia de la om la om este rară ; rezervorul de virus este șoarecele de la care se contaminează prin contactul omului cu urina acestuia. Boala se manifestă prin semne meningeale care sînt precedate cu 1—3 săptămîni de o simptomatologie pseudogripală. Semnele meningeale sînt mai mult sau mai puțin grave. Evoluția este rapidă și afecțiunea nu lasă sechele. Se observă deseori reșute. În lichidul cefalo-rahidian se remarcă o pleiocitoză limfocitară (200—10 000 elemente) mai ales la începutul bolii ; clorurile și glucoza în LCR sînt normale. Pleicitoza poate persista încă cîteva săptămîni după dispariția semnelor clinice. Tratamentul constă din puncții lombare decompresive și administrare de antibiotice cu spectru larg.

1. Adair A. V. R., Gauld R. L., Smadel J. E. : *Ann. Int. Med.*, 1953, 39, 675.
2. Dutz H., Kleinsorge H., Schulz F. H. : *Diagnose und Differentialdiagnose innerer Krankheiten.* Teil II., VEB G. Fischer Verlag Jena, 1969.
3. Keller W., Vivell O. : *Klin. Wschr.*, 1952, 30, 289.
4. Maurer F. D. : *J. Nat. Cancer Inst.*, 1958, 20, 867.
5. Tobin J. : *Lancet*, 1955/I, 1267.

SIMMONDS (boală) : **tiroidita cronică atrofică.**

Este o afecțiune ce se întîlnește mai ales la femeile în vîrstă. Se caracterizează printr-o atrofie importantă a țesutului glandular al tiroidei și o hipertrofie concomitentă a țesutului conjunctiv.

Scanned with OKEN Scanner

Glanda tiroidă suferă o atrofie foarte importantă, ajungînd la o greutate de numai cîteva grame. Investigaţiile clinice din ultimii ani au arătat intervenţia capitală a fenomenelor de autoimunitate faţă de constituienţii celulari şi secretori ai glandei tiroide. Din punct de vedere clinic, boala evoluează ca un mixedem. Diagnosticul corect se pune pe bază de puncţie biopsie şi de necropsie. Tratamentul afecţiunii se bazează pe administrarea adecvată de preparate tiroidiene.

1. Bastanié A.: *Problèmes actuels d'endocrinologie et de nutrition.* Série N-o 3. Paris, 1959. Expans. Scient. Franc.
2. May E., Netter A., Yaneva M.: *Bull. et mém. Soc. méd. hôp.* Paris, 1958, 74, 621.
3. Milcu Şt.: *Endocrinologie clinică.* Edit. Medicală Bucureşti, 1967.
4. Roitt M., Doniach D.: *Proc. Roy. Soc. Med.*, 1957, 50, 958.
5. Vignalon J., Colomb G., Berthaux P., Lemarchal A.: *Presse méd.* 1959, 67, 981.

SIMMONDS-SHAW (boală): **nevrita interstiţială hipertrofică; boala Déjérine-Sottas.**

Este o boală foarte rară, caracterizată prin atrofii ale părţilor distale ale membrelor, îngroşarea nervilor periferici şi dureri cu tulburări ale sensibilităţii, adesea ataxie. Afecţiunea debutează în copilărie. Ea este determinată morfologic de o nevrită interstiţială, cu hipetrofia nervilor periferici şi a rădăcinilor posterioare, atrofia coarnelor anterioare ale măduvii şi a cordoanelor posterioare. La examenul histopatologic se constată o umflare specifică „en pelure oignon" a tecilor nervoase. Nevrita interstiţială a lui Simmonds-Shaw poate fi confundată cu atrofia progresivă a peronierilor a lui Charcot-Marie.

1. Baker A. B.: *Clinical Neurology.* 2nd ed. Hoeber, 1962.
2. Brain R.: *Clinical Neurology.* 2nd ed. Oxford, 1964.
3. Escourolle R., Poirier J.: *Manuel élémentaire de neuropathologie.* Masson C-ie, Paris, 1971.
4. Kreindler A.: *Neurologia*, vol. I–II. Edit. Medicală Bucureşti, 1957.

Scanned with OKEN Scanner

SIMONS (sindromul lui) (1910) : **lipodistrofia progresivă paradoxală ; atrofia progresivă a țesutului adipos ; sindromul Smith ; boala Barraquer-Simmonds.**

Este o afecțiune ce face parte din grupul lipomatozelor. Este mai frecventă la femei decît la bărbați și debutează între 4—8 ani. Etiologia bolii este necunoscută ; se crede că ar fi determinată de tulburări morfo-funcționale ale mezencefalului. Se întîlnește adesea și la basedowieni. Se caracterizează clinic prin atrofia progresivă a țesutului adipos din jumătatea superioară a corpului, mai ales la față și torace. Concomitent cu aceste tulburări se observă o hipertrofie a țesutului adipos din regiunea coapselor, feselor și bazinului. Bolnavele sînt frigide ; extremitățile lor sînt reci și cianozate. Ele se plîng de crize de sudorație. Adesea, regiunea infiltrată dă la palpare o senzație de consistență dură și fibroasă, asemănătoare cu cea din trofedem. În unele cazuri, lipodistrofia Simons se întovărășește de chisturi osoase, otoscleroză, tulburări vasomotorii și tulburări ale fluxului menstrual. Evoluția este progresivă, cronică și fără ameliorare spontană. Nu are tratament.

1. Buge A. : *L'hypothalamus et les syndromes endocriniens.* Thèse, Paris, 1950.
2. Gennes L., de Vallet M. : *Ann. Endocrinol.*, 1945, 6, 114.
3. Gilbert-Dreyfus J. : *Presse méd.*, 1948, 56, 249.
4. Hollander E. : *Münch. med. Wschr.*, 1910, 57, 1794.
5. Simons A. : *Zschr. Neurol.*, 1911, 29, 2.
6. Vague J. : *Sem. Hôp.* Paris, 1948, 24, 1207.

SINDING-LARSEN (boala lui) (1921) : **osteocondroza rotulei.**

Este o afecțiune ce face parte din grupul proceselor de osteomalacie (necroze osoase aseptice), ce se caracterizează printr-o osteocondroză a rotulei. Boala apare în urma suprasolicitării ligamentului rotulian, așa cum se întîmplă la jucătorii de football. Întrucît, chiar și la omul sănătos, osificarea rotulei se face foarte neregulat și prin diferite nuclee de osificare, punerea unui diagnostic de boala lui Sinding-Larsen, trebuie să fie efectuat numai dacă, în afară de semnele

radiologice respective, mai există în plus tumefacție și durerea articulației genunchiului și un revărsat lichidian. Boala apare cel mai frecvent între vîrstele de 2—11 ani, cu predilecție pentru băieți. Prognosticul este, în general, bun.

1. Fanconi G., Wallgren A.: *Manual de pediatrie.* Edit. Medicală Buc., 1965.
2. Fauré C.: *Maladies osseuses constitutionnelles.* Expans. Sci. Franc. 1966.
3. Fevre M.: *Chirurgie infantile et orthopédie.* Edit. Doin-Doren, Paris, 1967.
4. Ombredanne L.: *Précis de chirurgie infantile.* Masson C-ie, 1949.

SIVADON-BOUQUEREL (sindromul lui) (1946): **eleoftenofagia.**

Este un sindrom psihiatric, caracterizat printr-o narcomanie a utilizării parfumurilor.

1. Feighin M.: *Lexicon de simptome și sindroame.* Edit. Medicală Buc., 1967.
2. Pelicier Y.: *Guide psychiatrique pour le praticien.* Masson C-ie, 1970.

SJÖGREN (sindromul lui) (1925): **sindromul oculo-artro-salivar; sindromul Gougerot-Houver-Sjögren; sindromul Mikulicz-Sjögren; sindromul Gougerot-Mulock-Sjögren; keratoconjunctivita sica; dacrosiloadenopatia atrofică.**

Sub denumirea de sindrom Sjögren (1925—1933) se înțelege o afecțiune caracterizată prin keratoconjunctivită sica, tumoarea parotidelor, micșorarea salivației și a transpirației și absența dinților. Xerostomia și ulcerarea mucoasei bucale este foarte frecventă și există o predispoziție pentru căderea dinților sau carierea lor. Pe lîngă hipertrofia parotidelor, se mai poate observa și hipertrofia submaxilarelor. Mai pot fi observate, de asemenea, și alte tulburări cum ar fi: uscăciunea tegumentelor, prurit, eczeme, pigmentație și tulburări ichtiozice. Sindromul se poate asocia cu lupusul eritematos, periarterită nodoasă, sclerodermie și poliomiozită. Sindromul afectează cel mai frecvent femeile în perioada climacteriului. În sînge se observă disproteinemie, hiposideremie, anemie hipocromă și creșterea valorii fibrinoge-

nului. Boala este determinată de o tulburare enzimatică sau de factori incriminați și în geneza colagenozelor. Prognosticul este rezervat. Boala evoluează în pusee evolutive cu remisii mai mult sau mai puțin complete. Tratamentul este simptomatic : vitamine, fier, fermenți digestivi.

1. Bloch K. J., Buchnan W. W., Wahl M. J. : *Medicine* (Baltimore), 1965, 44, 187.
2. Hood J., Burns Ch., Hodges R. : *New England J. Med.*, 1970, 282, 20, 1120.
3. Sjögren H. : *Acta Ophtalm.* (Kobenhaven) Suppl., 1933, 2, 1–151.
4. Steimberg D., Talal N. : *Ann. Int. Med.* 1971, 1, 55.

SJÖGREN-LARSON (sindromul lui) (1957) : **oligofrenia întovărășită de ichtioză congenitală și tulburări nervoase.**

Este o afecțiune ce se caracterizează clinic prin eritrodermie ichtiosiformă congenitală nebuloasă, hiperkeratoză, tulburări piramidale (diplegie spastică), întîrziere mentală și tulburări de vorbire. În afară de aceste tulburări mai pot fi întîlnite anomalii corioretiniene în 30% din cazuri, convulsii, displazii dentare, tulburări de sudație, hipertelorism și unele anomalii dermatoglifice (pliu palmar unic, triradius axial dublu) și enteropatie exsudativă. Transmisia bolii este recesivă, autosomică. Cariotipul este normal.

1. Aita A. J. : *Manifestări neurologice în bolile generale.* Edit. Medicală Buc., 1968.
2. Selmanowitz V. J., Porter M. J. : *Amer. J. Med.*, 1967, 42, 412–422.
3. Sjögren T., Larson T. : *Acta Psychatr. Neurol. Scand.*, 1957, 32, 1–104.

SLUDER (sindromul lui) : **sindromul ganglionului sfeno-palatin ; sindromul lui Ramadier.**

Este un sindrom clinic, ce se caracterizează prin crize de rinoree și lăcrimare unilaterală, însoțite de dureri retro- și periorbitare. Boala este determinată de lezionări sau inflamații ale ganglionului sfeno-palatin. Factorii predispozanți ai acestui sindrom sînt : traumatismele, infecțiile perifocale, corpii străini intranazali, abcesele periamigdaliene, alergia etc. Se manifestă clinic prin dureri la

Scanned with OKEN Scanner

baza nasului, la baza dinților, maxilarului superior, periocular, guturai puternic, hiperemia ochilor și a mucoasei nazale și edem secundar al tegumentelor feței. La aceste simptome se mai adaugă uneori: secreție crescută de mucus, lacrimi, sudoare și salivă, fotofobie, vertije, grețuri, crize astmatiforme și strănut. Evoluția este relativ lentă. Cocainizarea ganglionului sfeno-palatin poate aduce ameliorări importante.

1. Boies L. R.: *Fundamentals of otolaryngology.* 3rd ed. W. B. Saunders, 1959.
2. Coates G. M., Schenck H. P., Miller M.: *Otolaryngology.* Prior, 1960.
3. Hombourger P.: *Nomenclature des maladies et opérations à noms propres.* Edit. Lab. Delalande-Courbevoie, 1963.
4. Sluder G.: *Headache and eye disorders of nasal origine.* St. Louis, 1918.

SIRCOUEZ-KIRTZ (boala lui): endocardita infecțioasă cu evoluție acută; endocardita ulcero-vegetantă; endocardita infecțioasă.

Este o boală, determinată de localizarea endocardică a unei septicemii. Spre deosebire de endocardita lentă, endocardita infecțioasă acută se poate grefa pe o inimă indemnă de orice leziune congenitală sau dobîndită. Streptococul hemolitic, stafilococul auriu, colibacilul, pneumococul, gonococul și meningococul sînt germenii cei mai frecvent incriminați în declanșarea bolii. Boala apare, de obicei, în cursul unei septicemii sau în cursul unei infecții sau supurații locale. Simptomatologia clinică se aseamănă cu cea a endocarditei lente, cu singura deosebire că în boala lui Sircouez-Kirtz, simptomele sînt mai intense și au o evoluție mai scurtă. Din punct de vedere anatomopatologic, leziunile caracteristice sînt cele ulcero-vegetante, situate pe endocardul valvular. În unele cazuri, se pot observa necroze cu mutilarea secundară a valvulelor. Prognosticul este destul de grav. Evoluția bolii depinde de germenul în cauză, rezistența organismului și precocitatea tratamentului administrat. Terapeutica este similară cu aceea din endocardita lentă malignă.

Scanned with OKEN Scanner

1. Finland M. : *J. Amer. Med. Ass.*, 1958, 166, 364.
2. Friedberg C. K., Goldman H. M., Field L. E. : *Arch. Int. Med.*, 1961, 107, 6.
3. Jawetz E., Brainerd H. : *Amer. J. Med.*, 1962, 32, 17.
4. Meade R. H. : *Circulation*, 1959, 19, 440.
5. Wilson L. M. : *Ann. Int. Med.*, 1963, 58, 964.

SMITH (boală) (1910) : **cataracta discoidă ; cataracta zonulară pulverulentă Poos ; cataracta centrală pulverulentă Vogt ; cataracta Coopock (vezi).**

SMITH (boala lui) (1941) : **limfocitoza infecțioasă acută.**

Este o boală infecțioasă, care apare mai frecvent la copii și la indivizii tineri. Afecțiunea este benignă și se manifestă printr-o rinită și o faringită, cu amigdale eritematoase și tumefiate, febră, rash morbiliform inconstant și un sindrom meningeal. Uneori, se pot observa dureri abdominale produse de afectarea mezenterului. Durata bolii este de cîteva săptămîni. În sînge se observă o hiperleucocitoză importantă, cu limfocitoză de 50—90%. În puncția sternală, măduva osoasă este normală, în afară de leucocitoză moderată. Reacția lui Baul-Bunell este negativă. Prognosticul este favorabil. Tratamentul este simptomatic.

1. Fanconi G., Wallgren A. : *Manual de pediatrie.* Edit. Medicală Buc., 1965.
2. Smith C. H. : *Am. J. Dis. Child.*, 1941, 62, 231.
3. Top F. H. Q. : *Communicable and infectious diseases.* Mosby, 1964.

SMITH (sindromul lui) : **sindromul neurologic bulbar retrolivar ; Jackson s.**

Este un sindrom neurologic, determinat de lezionarea nervilor cranieni IX, X, XI și XII. Se manifestă clinic prin hemiparalizie velo-faringo-laringiană, paralizie homolaterală a sterno-cleido-mastoidianului și a trapezului și paralizie și atrofie a jumătății homolaterale a limbii.

1. Baker A. B. : *Clinical Neurology.* 2nd ed. Hoeber, 1962.
2. Brain R. : *Clinical Neurology* 2nd ed. Oxford, 1964.

Scanned with OKEN Scanner

3. Merritt H. H.: *Textbook of neurology.* 3rd. ed. Lea and Febiger, 1963.

SMITH-LEMLI-OPITZ (sindromul lui) (1964): **dismorfii, encefalopatie și tulburări de creștere.**

Este un sindrom clinic întîlnit frecvent la sugar și, mai rar, la copilul mare și adult, ce se caracterizează prin nanism, encefalopatie și alte numeroase dismorfii (microcefalie, microretrognatism, nas mic și turtit, strabism și ptoză palpebrală etc.). Evoluția severă. Nu are tratament.

1. Ravault P. M.: *Syndromes en ophtalmologie.* Edit. Doin-Doren, Paris, 1970.
2. Regnier Cl., Boyer P., Barthe Ph., Rochiccoli P., Bonafe L. J.: *Arch. franc. Pediatr.*, 1971, 3, 339.

SNAPPER (sindromul lui): **xantomatoza osoasă generalizată.**

Este o tezaurismoză lipoidică, predominant colesterolică, de tip normo- sau hipercolesterolemic, caracterizată printr-o acumulare în diferite părți ale organismului de celule mari, spumoase, care conțin substanțe lipoidice și care sînt, în majoritatea cazurilor, de origine reticulo-endotelială. Este o afecțiune familială, cu o dereglare metabolică determinată genetic de tip dominant. Simptomatologia clinică nu este caracteristică: dureri osteoarticulare, dureri abdominale, astenie etc. În sînge se găsesc cantități mari atît de colesterol cît și de acizi grași. Tratamentul constă din utilizarea de grăsimi polinesaturate în regimul alimentar și administrarea de substanțe ce scad concentrația de colesterol.

1. Conn H., Conn R.: *Current Diagnosis.* 2. W. B. Saunders, 1969.
2. Dent C. E. (editor): *Symposium on inborn errors of metabolism.* Am. J. Med. 1957, 22, 671.
3. Duncan G. G. (editor): *Diseases of metabolism.* Saunders, 1964.
4. Guravich J. L.: *Am. J. Med.*, 1959, 26, 8.

SNEDDON-WILKINSON (sindromul lui) (1947): **dermita pustuloasă subcornoasă.**

Este o afecțiune dermatologică, ce apare mai frecvent la femei în timpul vîrstei lor mijlocii.

Scanned with OKEN Scanner

Se manifestă clinic printr-o erupție postuloasă cu elemente eruptive diseminate sau grupate. Această erupție se localizează electiv pe trunchi. Conținutul veziculelor este steril și după dispariția lor nu rămîne atrofie cutanată. Boala este recidivantă și se prelungește evolutiv timp de mai mulți ani. În acest timp, starea generală a bolnavilor nu este afectată. Prognosticul este favorabil. Tratamentul este simptomatic.

1. Andrews G. C., Domonkos A. : *Diseases of the skin.* W. B. Saunders, 1963.
2. Hombourger P. : *Nomenclature des maladies et opérations à noms propres.* Edit. Lab. Delalande-Courbevoie, 1963.
3. Rook A., Wilkinson D. S., Eblinga F. J. G. : *Textbook of Dermatology.* Blackwell, Oxford, 1968.
4. Sneddon W., Wilkinson A. : *Brit. Journ. Dermat.*, 1956, 68, 305.

SODOKU (boală) boala mușcăturii de șobolan ; febra spirilară a mușcăturii de șobolan.

Este o boală tropicală care se caracterizează prin apariția unui exantem maculo-papulos ce apare după cel de al 2—3-lea acces febril. Este o boală infecțioasă acută cu evoluție lentă, cauzată de spirocheta *spirillum minus* al cărui principal rezervor de virus este șobolanul. Perioada de incubație este în medie de 2—3 săptămîni, după care apar semne locale (senzația de arsură, prurit intens, escară neagră, limfangită și limfadenită regională) și semne generale, cum ar fi febra de tip recurent, exantem maculo-papulos, artralgii, mialgii, anemie și astenie marcată. După cîteva zile, simptomele locale, cît și cele generale, dispar pentru a reapare după cîteva zile. Tabloul, cuprinzînd accese febrile cu o durată de 24—48 ore, alternînd cu perioade egale de afebrilitate, devine stabil și pot dura săptămîni. Biologic se constată hiperleucocitoză și reacție fals pozitivă pentru sifilis. Mortalitatea este de circa 10%. Ea poate fi redusă prin tratament adecvat și îndeosebi prin penicilină sau tetraciclină.

1. Adams J. M., Carpenter C. M. : *P. Clin. North America*, 1955, 2, 101.

Scanned with OKEN Scanner

2. Brainerd H., Margen S., Chatton M.: *Current Diagnosis and Treatment*. Lange Medical Publish., 1967.
3. Dutz H., Kleinsorge H., Schulz F.-H.: *Diagnose und Differentialdiagnose innerer Krankheiten*. Veb. G. Fischer, Jena, 1969.
4. Nauck E. G.: *Lehrbuch der Tropenkrankheiten*. G. Thieme, Stuttgart, 1962.

SOHVAL (sindromul lui): **disgenezia gonadică mixtă. Este o variantă atipică a sindromului Turner (disgenezia gonadică, agenezia gonadică, sindromul XO). Este o formă de pseudohermafroditism masculin, în care explorator se găsește numai un cordon într-o parte, iar în cealaltă parte un testicul anormal. Acest testicul de obicei este intraabdominal și spermatogeneza este absentă sau deficientă. Organele genitale externe, de obicei, sînt mixte (clitoris gigant). Deși, de obicei, statura este normală, totuși deseori se poate observa fenotipul Turner.**

1. Conn H., Conn R.: *Current Diagnosis* 2. W. B. Saunders, 1969.
2. De Gennes L.: *Maladies des glandes endocrines*. Flammarion, Paris, 1949.
3. Klotz H. P.: *Les déséquilibres endocriniens*. Expans. Sci. Franc. Paris, 1966.
4. Soffer L.: *Diseases of the endocrine glands*. Lea and Febiger, 1951.

SOLENTE (sindromul lui): **sindromul osteodermopatic; pachidermoperiostoza feței și a extremităților; sindromul Touraine-Solente-Golé (vezi).**

SONDERGAARD (sindromul lui) (1954): **sindromul de coarctație al arterei pulmonare la nivelul inserției ligamentului arterial.**

1. Hombourger P.: *Nomenclature des maladies et opérations à noms propres*. Edit. Lab. Delalande-Courbevoie, 1963.

SORIANO-MANCHON (boală) (1952): **periostita deformantă.**

Este o osteoză condensantă care se aseamănă mult cu boala lui Flemming-Moeller (vezi), ce

apare la indivizii ce consumă vin fluorat. Această periostită are tendință la atrofie osoasă și articulară.

1. Fauré C. : Rev : Rhumatisme, 1965, 32, 683–692.
2. Lièvre J.-A. : *Presse méd.*, 1954. Atlas rad. 764 bis.
3. Louyot P. : *Rev. Prat*, 1971, XXI, 23, 4301.

SOULIER-LARRIEN (sindromul lui) : trombocitemia hemoragipară, de origine plachetară ; sindromul lui Bernard-Soulier.

Sindromul lui Soulier-Larrien face parte din grupul trombasteniilor. Se caracterizează printr-o disfuncție ereditară a plachetelor sanguine. Se manifestă clinic printr-o purpură, mai mult sau mai puțin severă, și prin hemoragii ale mucoaselor și ale unor organe interne. Afecțiunea poate apare chiar la sugar. Trombocitele sînt în număr normal sau puțin coborîte, sînt gigante, prezentînd un cromomer care are aspectul unui nucleu celular. În punctatul sternal, megacariocitele sînt normale. Timpul de sîngerare este foarte prelungit, însă retracția cheagului este normală ; timpul de consumare al protrombinei este anormal. Semnul lacet-ului este, de obicei, negativ. Evoluția și prognosticul variază după caz : uneori se prezintă forme fruste, iar alteori bolnavii mor. Tratamentul constă din administrare de transfuzii.

1. Baserga A., De Nicola P. : *Le malattie emorragice*. Milano, 1950.
2. Brunner H. E., Frick P. G. : *Dtsch. Med. Wschr.*, 1962, 87, 1002.
3. Fonio A. : *Praxis*, 1950, 39.
4. Jürgens R. : *Schweiz. Med. Wschr.*, 1949, 79, 817.
5. Matoth Y., Mundel G. : *Acta Haemat.* (Basel), 1954, 30, 184.
6. Osgood E., Koler R., Hughes M. : *Arch. Int. Med.*, 1954, 94, 956.

SOUQUES-CHAUVET (sindromul lui) : panhipopituitarism pubertar ; infantilismul lui Souques și Chauvet.

Este o formă de panhipopituitarism, care se dezvoltă în momentul pubertății, fapt ce determină ca nanismul să treacă pe planul al doilea.

Scanned with OKEN Scanner

Talia este normală sau ușor mai scurtă, însă caracterele sexuale primare și secundare rămîn rudimentare și psihicul infantil. La băieți, perimetrul toracic și diametrul bihumeral rămîn insuficiente, însă diametrul bitrochanterian suferă o creștere excesivă față de înălțime ca în insuficiențele gonadice primitive. Din punct de vedere morfologic, indivizii capătă aspectul eunucoid. La fete, aspectul este aproape la fel. Pielea rămîne fină, neinfiltrată, iar părul subțire și mătăsos. Țesutul celulo-adipos este bine conservat. Inteligența este adesea normală, însă caracterul rămîne infantil. Radiografiile scheletului pun în evidență oase subțiri cu stratul cortical redus, cartilaje nesudate, însă fără disgenezie epifizară. Baza craniului păstrează un aspect infantil. Metabolismul bazal este totdeauna scăzut. Dozarea 17-cetosteroizilor arată cifre foarte coborîte, ca și 11-oxisteroizii. Evoluția panhipopituitarismului depinde de cauză și de vîrstă (momentul cînd se instalează panhipopituitarismul). În general, boala are o evoluție lentă și progresivă. Uneori, moartea survine subit în cursul unei come hipoglicemice sau din cauza unei insuficiențe suprarenale acute.

1. Bickel G.: *Arch. mal. app. digestif.*, 1940, 29, 951.
2. De Gennes L.: *Maladies des glandes endocrines.* Flammarion, Paris, 1949.
3. Selye H.: *Textbook of endocrinology.* Montreal, 1947.
4. Soffer L.: *Diseases of the endocrine glands.* Lea and Febiger, 1951.
5. Williams R. H.: *Textbook of endocrinology.* W. B. Saunders, 1950.

SOUQUES-CHARCOT (sindromul lui): **gerodermia infantilă; geromorfismul cutanat.**

Este o afecțiune dermatologică, care apare în timpul pubertății, manifestîndu-se clinic printr-o piele uscată, lucioasă și subțiată, brăzdată de numeroase pliuri. Țesutul adipos subcutanat se atrofiază. Concomitent, indivizii atinși de această boală prezintă o atrofie genitală și tulburări psihice. Evoluția bolii este lentă și progresivă. Nu are tratament.

1. Andrews G. C., Domonkos A. : *Diseases of the skin.* W. B. Saunders, 1963.
2. Degos R., Lortat-Jacob E. : *La dermatologie.* Maloine, 1956.
3. Lutz W. : *Lehrbuch der Haut und Geschlechtskrankheiten.* 1957.
4. Rook A., Wilkinson D. S., Ebling F. J. G. : *Textbook of dermatology.* Blackwell, Oxford, 1968.

SOUQUES (boala lui) : **vertebra neagră idiopatică.** Este o osteoză condensantă, care se manifestă printr-o densificare foarte importantă a unei singure vertebre. Examenul radiografic al coloanei vertebrale permite diagnosticarea precisă a acestei afecțiuni, care se manifestă clinic doar prin dureri la nivelul vertebrei interesate în procesul morbid. După Djian și colaboratorii, această formațiune radio-anatomică nu ar fi altceva decît o formă evolutivă lentă a bolii lui Paget.

1. Camus J.-P. : *Rev. Prat.*, 1971, XXI, 23, 3453.
2. Fauré C. : *Rev. Rhum.*, 1965, 32, 683–692.
3. Fauré C. : *Maladies osseuses constitutionnelles.* Expans. Sci. Franc. 1966.
4. Louyot P. : *Rev. Prat.*, 1971, XXI, 23, 3401.

SPATZ (sindromul lui) : **atetoza dublă ; sindromul lui Hallenvorden-Spatz.**

Sindromul lui Spatz sau Hallenvorden-Spatz este o formă congenitală a atetozei duble (sindromul lui Hammond). Acest sindrom extrapiramidal congenital se datorește unei lezionări a corpului striat, a nucleului roșu și cîteodată și thalamusului. Boala apare în prima copilărie, manifestîndu-se clinic prin mișcări atetozice ale mîinilor, degetelor, feței și a gîtului, hipotonie musculară, hiperreflexie, fenomenul „roții dințate" și o rigiditate musculară în cursul mișcărilor pasive. Bolnavii mai prezintă o întîrziere mintală și tulburări ale afectivității. Deseori ei mai prezintă crize convulsivante, demență și diferite tulburări vizuale. Boala are mers evolutiv progresiv. Nu are tratament specific.

1. Baker A. B. : *Clinical Neurology.* 2nd ed. Hoeber, 1962.
2. Brain R. : *Clinical Neurology.* 2nd ed., Oxford, 1964.

Scanned with OKEN Scanner

3. Escourolle R., Poirier J. : *Manuel élémentaire de neuropathologie*. Masson C-ie. Paris, 1971.

SPENCER (boală) : **diareea virală, diareea epidemică; boala din Hannovra.**

Boala lui Spencer este o diaree, probabil de origine virală, al cărui mecanism de infectare şi epidemiologie nu sînt complet elucidate. Boala apare de obicei, toamna şi atunci, mai ales la copii. Perioada de incubaţie se întinde pe o perioadă de 1—2 săptămîni. Perioada de stare se manifestă violent prin greţuri, vărsături şi subfebrilitate, întovărăşite de scaune diareice care conţin pigmenţi biliari. Scaunele sînt rău mirositoare (ouă clocite). Starea generală se alterează mult. Pot apărea complicaţii determinate mai ales de dezechilibrul hidro-electrolitic. Diagnosticul se bazează pe datele clinice şi prin eliminarea altor factori etiologici. Evoluţia este, în general, favorabilă. Tratamentul constă în regim alimentar adecvat, medicaţie antidiareică şi eventual antibiotice (tetracicline, cloramfenicol).

1. Avery-Jones F., Gummer S. W. F. : *Clinical Gastroenterology*. Thomas, 1960.
2. Bockus H. L. : *Gastroenterology*. 2nd ed. vol. II. W. B. Saunders, 1963–1965.
3. Hafter E. : *Praktische Gastroenterologie*. G. Thieme, Stuttgart, 1962.
4. Zweig W. : *Die Erkrankungend des Darmes*. G. Thieme, Stuttgart, 1949.

SPENS (sindromul lui) : **sindromul Adams-Stokes; sindromul Morgagni-Adams-Stokes (vezi).**

SPIEGLER (boală) : **cilindromul; nevul epiteliomato-cilindroid : nevo-epiteliomul adenoid Hoffmann; tumoarea turban a lui Spiegler.**

De origine sudoripară, cu localizare mai ales la nivelul pielii capului, tumora turban a lui Spiegler este mai frecventă la femeie decît la bărbat. Debutînd, mai ales în adolescenţă, boala are o transmisie autosomală, dominantă cu penetraţie mai ridicată într-unul din cele două sexe. Tabloul clinic se manifestă prin tumori multiple, dureroase, colorate roz-roşu-palid, uşor pediculate şi cu o evoluţie extrem de lentă. Aceste tumori

Scanned with OKEN Scanner

nu depășesc în diametru 5 cm. În afară de pielea capului, cilindroamele mai pot fi întîlnite la față, gît și chiar trunchi. Numai rareori pot suferi o degenerare malignă. Histopatologic, tumorile sînt formate din mase celulare bine separate între ele și cu așezare concentrică. Masele celulare sînt separate de o membrană conjunctivă fină. Ele sînt formate din 2 feluri de celule : unele cu citoplasmă puțin abundentă și cu nucleu vezicular, iar altele cu citoplasmă redusă și cu nucleu închis la periferie, care pare a separa spații canaliculare. Tratamentul este simptomatic și atunci cînd degenerează (în urma unor traumatisme repetate), antimitotic.

1. Bureau Y., Barriere H., Litoux P., Bureau B. : *Bull. Soc. Derm. Syph.*, 1968, 75, 1, 146–148.
2. Carton F. : *Bull. Soc. Fr. Derm.* Syph., 1957, 5, 670–671.
3. Demons F., Walbaum R. : *Lille méd.*, 1972, XVII, 3, 447.
4. Guggenheim W., Schnyder U. W. : *Dermatologica*, 1961, 122, 274, 78.

SPIEGLER-FENDT (boala lui) : **limfocitomul cutanat benign ; reticuloza limfocitară benignă ; sarcoidul lui Baefversedt.**

Este o hiperplazie limfoidă circumscrisă și benignă, care se manifestă clinic prin existența unor tumorete netede, hemisferice, elastice și cu evoluție cronică. Acestea se localizează cel mai frecvent la trunchi și la extremități. Cu totul excepțional este întîlnită boala la nivelul feței. Se crede că afecțiunea ar reprezenta reacția sistemului limfatic la diferiți agenți infecțioși. Nu se găsesc leziuni ganglionare și nici modificări ale tabloului sanguin. Vezi boala lui B. Baefverstedt.

1. Baefverstedt B. : *Acta Dermat. Vener.*, 1943, 24, suppl. 11.
2. Baefverstedt B. : *Acta Dermat. Vener.*, 1953, 33, 171.
3. Lutz W. : *Lehrbuch der Haut und Geschlechtskrankheiten*, 1957.
4. Rook A., Wilkinson D. S., Ebling F. J. G. : *Textbook of dermatology*. Blackwell, Oxford, 1968.

Scanned with OKEN Scanner

SPIELMEYER-VOGT (boala lui) : **idioţia amaurotică familială juvenilă ; boala lui Spielmeyer-Stock.**

Este o formă clinică de boală Tay-Sachs, de care se deosebeşte numai prin apariţie tardivă şi progresiune mai lentă. Debutul survine între vîrstele de 3—10 ani. Simptomul cel mai precoce este pierderea vederii şi apoi alte tulburări cum ar fi convulsii tonico-clonice, modificări psihice, rigiditate musculară, atetoză şi leziuni ale retinei cu pigmentare importantă. Boala se transmite ca un caracter autosomal recesiv. Din punct de vedere patogenic, se admite că prezenţa în urină a imidazol-aminoacidului ar indica mai curînd o anomalie renală a clearence-ului imidazolilor, decît un blocaj enzimatic specific, aşa cum s-a crezut altădată.

1. Bessman S. P., Baldwin R. : *Science*, 1962, 135, 789.
2. Fanconi G., Wallgren A. : *Manual de pediatrie.* Edit. Medicală Buc., 1965.
3. Jervis G. A. : *A.M.A. Amer. J. Dis. Child.* 1959, 97, 663.
4. Spielmeyer W. : *Jahrb. Psychiatr. und Neurol.*, 1929, 38, 120.

SPIELMEYER-STOCK (boala lui) : **idioţia amauro tică familială juvenilă ; boala lui Spielmeyer-Vogt (vezi).**

SPIRO-SHY-GONATAS (boală) (1966) : **miopatia miotubulară ; boala lui Shy-Magee (vezi).**

Este o afecţiune ce face parte din grupul hipotoniilor congenitale. Ca şi boala lui Shy-Magee, ea este o miopatie primară, determinată structural de un defect la nivelul fibrei musculare. (Vezi boala Shy-Magee).

1. Adams R. D., Denny-Brown D., Pearson C. M. : *Disease of muscle. A study in pathology.* N. Y., Harper, 1962.
2. Gerstenbrand F., Pateisky K., Weingarten Kl. : *Wien. Zschr. Nervenhk.*, 1962, 19, 443.
3. Milhorat A. T., Goldstone L. : *J.A.M.A.*, 1965, 194, 130.
4. Shy G. M., Magee K. R. : *Brain* (London), 1956, 79, 610.
5. Shy G. M. : *Ann. Int. Med.*, 1965, 62, 409.

Scanned with OKEN Scanner

SPITZ-ALLEN (sindromul lui) (1948) : **melanomul juvenil ; sindromul lui Spitz.**

Melanomul juvenil al lui Spitz-Allen este o afecţiune ce apare la copii între 3—8 ani sau imediat după naştere. Se caracterizează histopatologic ca o varietate de naev pigmentar, cu celule ce conţin numeroşi nucleoli şi nuclei de dimensiuni mari. Se prezintă clinic sub aspectul unui nodul solitar, ovalar sau sferoid, cu diametrul de cîţiva milimetri, uneori ceva mai mare, de coloraţie roză sau gălbuie, de consistenţă dură, ce se localizează de predilecţie la faţă sau pe extremităţi. Are o evoluţie benignă şi nu recidivează după ablaţia chirurgicală.

1. Lutz W. : *Lehrbuch der Haut und Geschlechtskrankheiten*, 1957.
2. Rook A., Wilkinson D. S., Ebling F. J. G. : *Textbook of dermatology*. Blackwell, Oxford, 1968.
3. Spitz P. : *Ann. J. Path.* 1948, 24, 591.

SPILLER (sindromul lui) : **paralizia spinală ascendentă, epidurală.**

Este un sindrom neurologic, care din punct de vedere clinic se aseamănă foarte mult cu sindromul Landry. Boala este determinată de cele mai multe ori de un proces infecţios, îndeosebi poliomielita. Leziunile histopatologice se întîlnesc la nivelul celulelor nervoase din coarnele anterioare şi coloanele lui Clarke. Din punct de vedere simptomatologic, boala se manifestă prin slăbiciune, mai ales la nivelul gambelor şi ulterior, imposibilitatea de a merge. Reflexele osteo-tendinoase dispar treptat odată cu tulburările de sensibilitate. Paralizia are un mers ascendent, prinzînd rapid muşchii respiratori, membrele superioare şi laringele. Fără tratament, boala este fatală şi individul respectiv moare în decurs de 3—10 zile printr-o atingere bulbară. Tratamentul constă din respiraţie asistată într-un centru specializat.

1. Brain R. : *Clinical Neurology*. 2nd ed. Oxford, 1964.
2. Escourolle R., Poirier J. : *Manuel élémentaire de neuropathologie*. Masson, 1971.
3. Merritt H. H. : *A textbook of neurology*. 3rd ed. Lea and Febiger, 1963.

Scanned with OKEN Scanner

SPRANGER (sindromul lui) : **displazia spondilo-epifizară congenitală.**

Boală descrisă în 1966, displazia spondilo-epifizară se caracterizează printr-un nanism generalizat, dispariția gîtului, aplatizarea feței, cu craniul de volum normal. Radiologic, se observă platispondilie generalizată cu aspect ovoid al vertebrelor, lărgirea liniei metafizare a oaselor lungi, întîrziere în osificare etc. Din punct de vedere genetic, se notează o transmisie dominantă autosomică cu predominență pentru sexul masculin. Evoluția se face spre nanism sever și miopie complicată, cu decolare de retină.

1. Fanconi G., Wallgren A. : *Manual de pediatrie.* Edit. Medicală Buc. 1965.
2. Farriaux J. P., Fovet-Poingt O., Maillard E., Dubois B., Lemaître G. : *Lille Méd.*, 1970, 15, 9, 1216–1224.
3. Spranger J. W., Langer L. O. : *Spondiloepiphyseal dysplasia congenita.* Radiology, 1970, 94, 313–322.

SPANLANG-TAPPEINER (sindromul lui) (1872—1937): **asocierea unei alopecii cu hiperkeratoză palmo-plantară.**

Este un sindrom dermatologic, caracterizat prin asocierea dintre o alopecie cu o hiperkeratoză palmo-plantară. Afecțiunea se datorește unei tulburări în dezvoltarea țesutului ectodermal, transmisă ereditar. Patogenia nu este încă complet lămurită. Boala se manifestă clinic prin două grupe de simptome : hiperkeratoză palmo-plantară și alopecie. Hiperkeratoza palmo-plantară constă dintr-o îngroșare importantă a tegumentelor din regiunea respectivă, mai ales la nivelul suprafețelor de flexie ale degetelor. Alopecia poate fi numai parțială, sau, în unele cazuri, totală. Nu rareori poate fi observată, de asemenea, și o hiperhidroză. Pe lîngă simptomele clinice de mai sus, se mai pot observa alte diferite tulburări, cum ar fi, spre exemplu, o cataractă congenitală solitară sau însoțită și de o keratită marginală și mai frecvent, o oligodactilie. Această din urmă anomalie se manifestă prin existența numai a 4 degete la nivelul mîinii sau piciorului. Afecțiunea

nu are tratament. Evoluția este îndelungată. Indivizii atinși de această afecțiune pot duce o viață cvasinormală.

1. Popescu O.: *Sindroame în pediatrie.* Editura medicală București, 1974.
2. Ravault P. M.: *Syndromes en ophtalmologie. Guide-Dictionnaire.* Edit. Doin-Doren, Paris, 1970.
3. Splanlang H.: *Augenhk.* (Berlin), 1927, 62, 21.
4. Sulzberger M. B., Wolf J., Witten V. H.: *Dermatology: Diagnosis and Treatment.* Year Book, 1961.
5. Sutton R. L. jr.: *Diseases of the skin.* ed. XI-a Mosby, 1956.
6. Volkmann W. H.: *Medizinische Terminologie.* 1951.
7. Wilson J. W., Plunkett O. A.: *The fungous Diseases of Man.* Univ. of California, 1965.

SPRANGER-WIEDEMANN (boala lui) (1968): **lipomucopolisacharidoza.**

Este o boală determinată de prezența excesivă în ficat a beta-galactosidazei. Această lipomucopolisacharidoză se mai numește și micolipidoza de tip I, în nomenclatura maladiilor osoase constituționale. În această afecțiune, cultura de fibroblaști arată prezența de granulații nemetacromice. Ca și în mucolipidoza de tip II (Maroteaux-Hors-Cayle-Pont), semnele radiologice ale scheletului sînt foarte importante și se caracterizează prin corticală foarte subțire cu imagini de apoziție periostică sau o dedublare a corticalei. Toracele este strîmt, oasele scurte, ușor încurbate. Se confundă deseori și cu modificări osoase din mucopolisacharidoza lui Hurler.

1. Maroteaux P., Hors-Cayla Cl.-M., Pont J.: *Presse méd.*, 1970, 78, 4, 179.
2. Spranger J., Wiedemann H. R.: *Lancet*, 1969, 11, 270–271.
3. Spranger J., Wiedemann H. R., Tolksdorf M., Grancole E., Caesar R.: Z. *Kinderheilk.*, 1968, 103, 285.

SPRENGEL (boală) (1891): **diformitatea Sprengel; scapula alatae; ridicarea congenitală a omoplatului.**

Scanned with OKEN Scanner

Este o afecțiune din grupul anomaliilor de ținută și de poziție a capului și coloanei vertebrale, care se caracterizează printr-o atitudine de ridicare a umerilor, de obicei unilaterală, determinată de faptul că nu există o coborîre a capului de la nivelul vertebrei C_4 către vertebrele T_{2-8}. La unii indivizi există în același timp și o punte osoasă asemănătoare unei coaste între o vertebră cervicală și omoplat. Tratamentul este chirurgical și constă dintr-o corectare ortopedică, mai ales în cazurile însoțite de dureri și acolo unde există o reducere pronunțată a mobilității brațului respectiv.

1. Fanconi G., Wallgren A.: *Manual de pediatrie.* Edit. Medicală, Buc., 1965.
2. Forgue E.: *Précis de pathologie externe.* Masson C-ie, 1938.
3. Ombredanne L.: *Précis de chirurgie infantile.* 1949.

STANTON (boala lui) (1917): **melioidoza; forma pseudocolerică a lui Whitmore (1911).**

Este o boală transmisibilă determinată de *bacterium witmori* (bact. *Pseumallei*), care se întîlnește cel mai frecvent în Ceylon, Malaezia, Siam și Indochina. Poarta de intrare a agentului patogen este pielea și tubul digestiv, iar rezervorul acestuia animalele domestice. Vectorii bolii sînt insectele. Perioada de incubație a bolii este variabilă. Se descriu 4 forme clinice: forma fulgerătoare, care are un sfîrșit letal, debutează cu frison și febră foarte ridicată de tip remitent. Forma acută, ce are o durată de 3—6 săptămîni, se manifestă cu simptomele formei precedente, însă prezintă în plus un ileus paralitic, hepatosplenomegalie, simptome pulmonare și insuficiență renală. Această formă este și ea foarte gravă. Forma septică se manifestă prin localizări ale procesului patologic în diferite organe, ganglioni limfatici, vase etc. Evoluează timp de cîțiva ani prezentînd perioade de remisii. Simptomul cel mai grav este diareea. Forma cronică este mai puțin gravă; se manifestă clinic prin leziuni osoase și hipodermice.

1. Grumbach A., Kikuth W.: *Die Infektionskrankheiten des Menschen und ihre Erreger.* G. Thieme-Verlag. Stuttgart, 1958.
2. Grunke W.: *Klinik der einheimischen Infektionskrankheiten.* VEB. G. Thieme, 1962. Leipzig.
3. Top F. H.: *Communicable and infectious Diseases.* Mosby, 1964.

STANBURY (boala lui): **guşa sau mixedemul congenital al sugarului.**

Mixedemul sugarului diferă foarte mult de cel al copilului, deoarece aspectul clinic nu este acelaşi şi în plus, el tulbură grav creşterea, dezvoltarea intelectuală şi cea genitală. Mixedemul congenital al sugarului nu se manifestă chiar de la naştere. El capătă expresie clinică în momentul înţărcatului, manifestîndu-se printr-o infiltrare a tegumentelor şi o apatie fizică şi intelectuală caracteristică mixedemului. Tabloul clinic se manifestă printr-un facies inexpresiv, obrajii flasci şi atîrnători, buze enorme. Gura care este întotdeauna întredeschisă lasă să se vadă o limbă mărită de volum. Dinţii nu cresc, iar fontanella persistă. Copilul rămîne scufundat într-o torpoare, nu surîde, nu se alimentează singur şi nu plînge. Mersul este tardiv spre vîrsta de 2—3 ani. La nivelul oaselor, punctele de osificare sînt întîrziate. Sub influenţa chiar a tratamentului tiroidian, nucleii de osificare apar cu stigmatele disgeneziei epifizare. Cu timpul, bolnavul ia aspect de bătrîn. Pielea devine uscată, ridată, gălbuie; vocea devine infantilă, mentalitatea puerilă şi instinctul genital nul. Rareori, bolnavii trec de vîrsta de 40 ani; moartea se produce prin infecţii intercurente sau tuberculoză evolutivă.

1. Debré R., Mande R., Abitol S.: *Paris Méd.*, 1948, 38, 13–17.
2. De Gennes L.: *Maladies des glandes endocrines.* Flammarion, Paris, 1949.
3. Lelong M., Joseph R.: *Paris Méd.*, 1948, 38, 18–24.
4. Wilkins L.: *Am. J. Dis. Child.*, 1941, 61, 13.

STARGARDT (boala lui) (1903): **degenerescenţa maculară familială progresivă; retinita Stargardt; degenerescenţa juvenilă familială a petei galbene.**

Scanned with OKEN Scanner

Retinita lui Stargardt este o formă de degenerescență corioretiniană maculară, ce apare de obicei la copii între vîrstele de 8—15 ani. Se manifestă prin prezența unor focare în pata galbenă și mai apoi și la periferie, simetrice, la ambii ochi. Aceste modificări ale petei maculare se însoțesc de diminuarea acuității vizuale axiale, scotom central în cîmpul vizual și acromatopsie. Etiologia bolii este necunoscută. Se crede că este determinată de tulburări endocrine, mai ales hipofizare. Această afecțiune trebuie diferențiată de retinita congenitală sau ereditară a lui Best (1905), de retinita, forma adultă și senilă, a lui Behr (1920) și de aspectele de corioretinită maculară întîlnită în boala lui Down și în boala lui Friedreich.

1. Adler F. H. : *Gifford's Textbook of Ophtalmology.* Saunders, 1962.
2. Berens C. : *The eye and its diseases.* W. B. Saunders, 1950.
3. David M., Chiriceanu M. : *Oftalmologia în practica medicală.* Edit. Medicală București, 1964.
4. Duke-Elder W. S. : *Textbook of ophtalmology.* Mosby, 1938—1954.
5. Pinkers A. : *Ann. Oculist.* Paris, 1971, 204, 12, 1331—1396.

STARGARDT (boala lui) : **eredo-degenerescența corio-retiniană cu predominență tapeto-retiniană centrală.**

Este o afecțiune oculară ce debutează prin dispariția reflecului foveal, o neregularitate a pigmentației maculare și edem. Ulterior, se constituie un focar ce debordează macula, format din pete neregulate și brune între care există pigment negru. Deși bolnavul păstrează vederea periferică, acuitatea vizuală scade pînă la 1/10. Bolnavul mai prezintă nictalopie. La examenul cîmpului vizual se remarcă un scotom central. Adaptometria și electroretinografia sînt normale. Modul de transmitere ereditară este variabil : cel mai adesea recesiv, în unele cazuri, dominant. După modul de debut, se descriu două forme clinice : forma precoce infantilă a lui Best și forma presenilă a lui Behr.

1. Ballantyne A., Michelson J.: *Textbook of the fundus of the eye.* Livingstone, Edimburg and London, 1962.
2. David M., Chiriceanu M.: *Oftalmologia în practica medicală.* Edit. Medicală Bucureşti, 1964.
3. Franceschetti A., François J., Babel J.: *Rapp. à la Soc. fr. d'ophtalmologie.* 1963.
4. Saraux H., Biais B.: *Précis d'ophtalmologie.* Masson C-ie Paris, 1969.

STARK-KAESER (boala lui): **Poliomielitele anterioare cronice şi subacute, întovărăşite de sindromul scapulo-humeral.**

Este o afecţiune neurologică, cu etiologie necunoscută, de obicei ereditară, care se caracterizează din punct de vedere anatomic printr-o degenerescenţă a celulelor motorii din coarnele anterioare ale măduvii, iar din punct de vedere clinic prin atrofia muşchilor inervaţi de ele (muşchii mîinii, ai umărului). Boala este extrem de rară; ea apare insidios după vîrsta de 20 ani. Tabloul clinic se caracterizează prin leziunea neuronului motor periferic: paralizie flască, atrofie musculară, diminuarea şi abolirea reflexelor osteotendinoase şi fibrilaţie musculară. Tulburările încep la mînă şi sfîrşesc simetric la muşchii deltoizi. Evoluţia este foarte lentă. Nu are tratament.

1. André Monique: *Les amyothrophies spinales progressives. Essai de classification.* Thèse de Médecine. Nancy, 1970.
2. Brain R.: *Clinical Neurology.* 2nd ed. Oxford, 1964.
3. Escourolle R., Poirier J.: *Manuel élémentaire de neuropathologie.* Masson C-ie, Paris, 1971.

STEAL (sindromul lui): **sindromul mezenteric Steal.**

Sindromul mezenteric Steal este bine individualizat ca entitate nosologică şi este determinat de o obliterare arterială în porţiunea terminală a aortei abdominale, sau pe una din arterele iliace, însă, totdeauna dedesubtul arterei mezenterice inferioare. Această obliterare antrenează dezvoltarea unei reţele colaterale variabile între ramurile arterei mezenterice inferioare şi una dintre

arterele din bazin. Aortografia retrogradă face să se constate și să se localizeze stenoza ca și rețeaua compensatorie. Obliterarea crează o simptomatologie caracterizată prin dureri abdominale joase, declanșate prin mișcări ale membrelor inferioare; claudicația intermitentă survine ulterior. Se deosebește de cele din angina abdominală, deoarece acestea din urmă încep imediat după masă.

1. Aymes A.: *Maladies et syndromes rares ou peu connus.* Paris, 1950.
2. Bucheler E., Dux A., Rohr H.: *Fortschritte auf dem Gebiete der Roentgenstrahlen und der Nuklearmedizin.*, 1967, 106, nr. 3, 313–320.

STEID-ALBERS-SCHOENBERG (sindromul lui) (1915): **osteoscleroza diseminată familială; osteopoikilie.**

Este un sindrom rar întîlnit, cu etiologie necunoscută și cu simptomatologie clinică foarte ștearsă, încît diagnosticul lui se face cu totul întîmplător, la examenul radiologic al scheletului. Pe radiografii se observă leziuni osoase multiple, de formă ovalară sau sferică, de opacitate variabilă sau striată, localizate la nivelul epifizelor oaselor lungi. Un semn caracteristic este că axul lung al leziunilor este paralel cu axul lung al osului. Concomitent cu leziunile osoase, pe tegumente apar niște noduli fibroși diseminați, de culoare alb-gălbui, proeminente și cu dispoziție simetrică pe fese și coapse ca în dermatofibrozita lenticulară a lui Buschke-Olgendorf (vezi). Evoluția este relativ bună. Nu are tratament.

1. Fauré C.: *Maladies osseuses constitutionnelles.* Expan. Sci. Fr., 1966.
2. Forgue E.: *Précis de pathologie externe.* Masson C-ie, 1938.
3. Ombredanne L.: *Précis de chirurgie infantile.* Masson C-ie, 1949.

STEIN-GRIXONI-ORZECHOWSKI (boala lui) (1921): **miotonia paralitică.**

Este una dintre formele clinice ale bolii lui Thomsen (miotonia congenitală). În această formă clinică, factorul paretic predomină asupra dificultății relaxării, mascînd în felul acesta prelun-

girea activă a mișcării (vezi boala lui Thomsen). Este o afecțiune eredo-congenitală rară, care se caracterizează prin hipertrofia și hipertonia mușchilor ; aceștia devin rigizi și inflexibili. Ca tratament se administrează sulfatul de chinină în doze de 0,3—0,6 g de 2—4 ori pe zi.

1. Lee F. I., Hughes D. T. : *Brain*, 1964, 87, 521.
2. Mars O., Paterson A. S. : *Brain*, 1950, 73, 318.
3. Pachomov N., Caughley J. E. : *Neurology*, 1960, 10, 28.
4. Walshe F. M. R. : *Diseases of the nervous system*. Williams and Wilkins, 1963.
5. Wechsler I. S. : *A textbook of clinical neurology*. W. B. Saunders, 1963.

STEIN-LEVENTHAL (sindromul lui) (1935) : **virilismul ovarian.**

Este o afecțiune ce face parte din grupul anomaliilor ovariene. Se caracterizează clinic prin amenoree, hirsutism, obezitate și ovare mari și polichistice. Amenoreea este precedată, de obicei, de o perioadă de oligomenoree. Lipsa ovulației explică și sterilitatea. În afară de aceste tulburări, se mai observă următoarele simptome : dureri pelviene, uneori continui, cu predominență inter- și premenstruală, uni- sau bilaterale, cu iradieri în regiunea lombo-sacrată, cu evoluție în paroxisme. Se mai observă tulburări de comportament cu emotivitate, iritabilitate și anxietate, amenoree, menometroragii etc. Ovarele sînt mărite de volum uni- sau bilateral, în special în perioada intermenstruală, cînd devin boselate, fluctuente și foarte dureroase. Boala este determinată de o tulburare trofică ovariană, generată de o insuficiență luteală izolată, la femeia adultă. Originea sindromului pare a fi neurogenă, spontană sau după intervenții pe ovare. Tratamentul constă din administrare de agenți antiinfecțioși și sedative. În formele severe, tratamentul constă din administrare de oestrogeni, progesteron și gonadostimuline corionice.

1. Cohen A. : *Conc. Méd.*, 1969, 91, 6505.
2. Conn H., Conn R. : *Current Diagnosis 2*. W. B. Saunders, 1969.
3. Deller J. J. și colab. : *Ann. Int. Med.*, 1965, 63, 369.

Scanned with OKEN Scanner

4. Greenblatt R. B.: *The hirsute female.* Thomas, 1963.
5. Gyves Michael T.: *Fertil and Steril.*, 1970, 21, 502–507.
6. Stein J. F., Leventhal M. L.: *Am. J. Obst. Gynec.*, 1935, 29, 181.

STEINBROCKER (sindromul lui) (1947): **sindromul umăr-mînă; reumatismul neuro-atrofic al membrului superior; algodistrofia simpatică a membrului superior; sindromul lui Ravault (1946)** (vezi).

STEINERT (boala lui): **miotonia atrofică; distrofia miotonică; boala lui Steinert-Curschmann; boala lui Steinert-Batten.**

Împreună cu miotonia congenitală Thomsen şi distrofia miotonică, sindromul Steinert face parte din grupul miotoniilor. Se manifestă printr-o distrofie musculară, care apare între 15—40 ani, şi o senzaţie de slăbiciune, mai ales la nivelul mîinilor. Aceste 2 simptome se combină cînd cu predominenţă miotonică, cînd cu atrofie sau distrofie. La acestea se adaugă deseori cataractă, calviţie precoce, tulburări ale fanerelor, anomalii şi tulburări de creştere ale scheletului, tulburări cardiace, respiratorii, digestive, simpatice, trofonevrotice şi endocrine (hipogonadotrofie neuro-germinală). Din punct de vedere histopatologic, se observă că fibrele musculare striate sînt atriofiate. Se mai observă, de asemenea, o atrofie a muşchilor masticatori, dentiţie defectuoasă şi oxicefalie, microcefalie şi disostoză cranio-facială. Boala are caracter eredo-degenerativ ca şi celelalte boli din grup. Reacţia miotonică este mai puţin generalizată şi intensă ca aceea din boala lui Thomsen. Moartea survine, în general, înaintea vîrstei de 50 ani şi se datoreşte unei afecţiuni intercurente.

1. Fanconi G., Wallgren A.: *Manual de pediatrie.* Edit. Medicală Buc., 1965.
2. Demos J.: *Vie méd.*, 1973, 25, 2093.
3. Emerit J.: *Vie méd.*, 1973, 1, 21.
4. Fanjoux J.: *Coeur et médecine interne*, 1962, 1. 219.

Scanned with OKEN Scanner

5. Lacy D., Pettit A. J. : *Brit. Med. Bull.*, 1970, 26, 87–91.
6. Wershum L. P. : *The human testis.* Ch. Thomas edit. 1962.

STEINERT-BATTEN (boală) : **miotonia atrofică ; miotonia distrofică Steinert (vezi).**

STEINERT-CURSCHMANN (boala lui) : **miotonia atrofică ; boala lui Steinert-Batten ; distrofia miotonică Steinert (vezi).**

STERLING (boala lui) : **degenerarea piramido-palidă amiotrofică ; degenerarea parenchimului cerebral ; pseudoscleroza spastică ; encefalomielopatia diseminată a lui Davidson ; boala lui Jacob-Kreuzfeld (vezi).**

STERN (sindromul lui) (1923) : **rigiditatea poliarticulară ; contractura articulară congenitală multiplă ; amioplazia congenitală ; miodistrofia foetală deformantă ; sindromul Guérin-Stern ; ankiloza congenitală a articulațiilor.**

Este o boală congenitală foarte rară, determinată de existența unor leziuni atrofice și de diminuarea, în coarnele anterioare ale măduvii spinării, a numărului de celule nervoase. Această afecțiune neuro-musculară simulează poliomielita sau boala lui Werdnig-Hoffmann (atrofia musculară a copilăriei). Ea apare în prima copilărie (1—5 ani), manifestîndu-se clinic prin atrofia mușchilor pelvieni la coapse și brațe și spre părțile distale ale membrelor. În timpul perioadei de degenerescență a celulelor motorii, se observă o fibrilație musculară. Reflexele osteo-tendinoase sînt abolite. Boala este fatală în 4—5 ani. Nu are tratament.

1. Fetterman G. H. și colab. : *J. Dis. Child.*, 1956, 91, 326.
2. Grossiord A. : *Revue Neurol.*, 1958, 98, 263.
3. Pachomow N., Caughey J. E. : *Neurology*, 1960, 10, 28.
4. Vignos P. T. și colab. : *J.A.M.A.*, 1963, 184, 89.
5. Zundel W. S., Tyler F. H. : *New England J. Med.*, 1965, 273, 537.

Scanned with OKEN Scanner

STERN (sindromul lui) (1939) : **atrofia talamică.**

Este un sindrom neurologic, determinat de atrofia bilaterală simetrică a tuberculilor talamici. Se manifestă clinic printr-o debilitate mintală care progresează rapid, dispariția reflexului fotomotor și de o convergență și exagerarea reflexelor de prehensiune și labiale.

1. Baker A. B. : *Clinical Neurology.* 2nd ed. Hoeber, 1962.
2. Brain R. : *Clinical Neurology.* 2nd ed. Oxford, 1964.
3. Feighin M. : *Lexicon de simptome și sindroame.* Edit. Medicală Buc., 1967.
4. Escourolle R., Poirier J. : *Manuel élémentaire de neuropathologie.* Masson C-ie, 1971.

STERN (sindromul lui) : **sindromul uter-picior-mînă.**

Este o malformație ereditară, caracterizată prin hipoplazia mîinilor și picioarelor și printr-un oarecare grad de duplicare a aparatului genital feminin. Mîinile sînt mici, cu degete malformate, eminențele tenare hipoplaziate și al 5-lea deget incurbat. La nivelul picioarelor se remarcă o reducere a părții anterioare a piciorului și o scurtare a policelui. Există, de asemenea, anomalii dermato-glifice. Studiul cromozomilor este normal.

1. Stern Aaron și colab. : *J. Pediatrie,* 1970, 77, 109–116.

STERNBERG-PALTAUF (boala lui) : **limfogranulomatoza malignă ; boala lui Hodgkin** (vezi).

STEVENS-JOHNSON (sindromul lui) : **ectodermoza pluriorificială ; sindromul Fiessinger-Rendu ; dermato-stomatita lui Baader** (vezi).

STEVENS-JOHNSON (sindromul lui) (1922) : **eritemul multiform ; eritemul multiform exsudativ al lui Hebra ; eritemul multiform idiopatic ; eritemul multiform simptomatic ; eritemul polimorf ; eritemul multiform bulos cu afectarea mucoaselor oculară și bucală.**

Este o varietate de eritem multiform, cu o evoluție extrem de serioasă și deseori fatală. Boala începe acut cu febră mare, cefalee intensă, conjunctivită extensivă ; stomatită, rinită, balanită și

Scanned with OKEN Scanner

vulvo-vaginită. Acestea sînt urmate de o erupție cutanată, caracteristică eritemului multiform. Starea generală este alterată, prostrație, dureri articulare. Se produce o masivă deshidratare cu o pierdere rapidă în greutate. Leziunile oculare pot evolua către o conjunctivită cu panoftalmită și orbire. Histopatologic, leziunile se caracterizează printr-o vascularită care poate varia de la o infiltrație perivasculară ușoară pînă la o vasculită care duce la hemoragie și necroză. Se mai remarcă leucocitoză, eosinofilie, anemie, creșterea vitezei de sedimentare a hematiilor, hematurie și albuminurie. Acestea nu sînt specifice pentru diagnostic. Eritemul multiform se poate observa după infecții severe bacteriene, virale, fungice, parazitare, dermatită de contact și vaccinări.

1. Conn H., Conn R. : *Current Diagnosis 2.* W. B. Saunders, 1969.
2. Degos R., Lortat-Jacob E. : *La dermatologie.* Maloine, Paris, 1956.
3. Pribilova N. N., Belik T. M. : *Klin. Mediţina,* 1971, 49, 12, 122.
4. Stevens A. M., Johnson C. F. : *Amer. J. Child.* 1922, 64, 526.

STEVENS (sindromul lui) : **fibroedemul lui Stevens ; sindromul lui Melkerson-Rosenthal de tip limfedematos.**

Din punct de vedere clinic și evolutiv, această formă de macrokeilită se aseamănă cu sindromul lui Melkerson-Rosenthal. Aspectul histopatologic este însă deosebit, deoarece toate straturile subepidermice sînt destinse de către un edem, care dilacerează în profunzime fasciculele musculare. Se observă concomitent și o congestie capilară importantă. Infiltratele sînt de tip limfo-histiocitar cu topografie perivasculară. Evoluția bolii din punct de vedere histologic se face către o fibroză.

1. Dechaume M. : *Précis de stomatologie.* Masson C-ie, Paris, 1966.

STEWART (boala lui) : **granulomul malign medio-facial.**

Este o boală ce se manifestă printr-o rinită și printr-un granulom malign medio-facial. Spre deo-

sebire de boala lui Wegener, în maladia lui Stewart nu există concomitent o participare pulmonară sau renală.

1. Aubin A., Duperrat B., Debain J. J.: *Presse médicale*, 1958, p. 713.
2. Reubi F.: *Néphrologie clinique*. Masson C-ie, 1961. Paris.

STEWART-GRIEG-MOREL (sindromul lui) (1930): **boala lui Morgagni-Stewart-Morel (vezi).**

STEWART-TREVES (boală) (1948): **limfoangiosarcomul Stewart-Treves; angiosarcomul postmastectomie.**

La femeile care după mastectomie apar edeme postoperatorii recidivante, trebuie de suspectat existența unor proliferări maligne a celulelor endoteliale de la nivelul membrului superior edemațiat. Acest lucru este confirmat de aspectul roșu al nodulilor care, deseori, au suprafețe verucoase și care pot de asemenea sugera posibilitatea unei metastaze de la nivelul cancerului de piept.

1. Feighin M.: *Lexicon de simptome și sindroame*. Edit. Medicală, Buc. 1967.
2. Hombourger P.: *Nomenclature des maladies et opérations à noms propres*. Edit. Delalande-Courbevoie, 1963.
3. Kolodzieska H.: *Zarys Onkologii*; Nowotwory sutka, 1955.
4. Rytter M.: *Dtsche. Gesundhs. Wes.*, 1972, 27, 3, 118–122.

STICKER (boală) 1899): **eritemul infecțios; megaleritemul infecțios; eritemul simplu marginat; a cincea boală; eritemul infecțios acut.**

Este o boală infecțioasă, cu etiologie probabil virotică, mai frecvent întîlnită la copii de vîrstă preșcolară și școlară, calea de contaminare fiind cea respiratorie și digestivă. Perioada de incubație este de aproximativ 10 zile. Debutează brusc prin febră, erupție sub formă de pete roșii, ușor proeminente, de aspect pseudoerizipelatos și adenopatii. Leziunile eritematoase sînt mai ales localizate la față; ele pot fi întîlnite, de asemenea, și

pe fețele de extensie ale extremităților, unde iau aspect festonat sau de ghirlandă. Erupția durează de obicei 4—7 zile, dispar la răcirea tegumentelor și reapar după încălzire. Boala poate recidiva. Evoluția ei este benignă și durează 1—2 săptămîni. Boala nu este admisă de mulți autori ca entitate morbidă independentă. Tratamentul este simptomatic.

1. Adams J. M. : *Newer Virus Diseases.* McMillan Comp. New York, 1960.
2. Grumbach A., Kikuth W. : *Die Infektionskrankheiten des Menschen und ihre Erreger.* G. Thieme-Verlag, Stuttgart, 1958.
3. Grumke W. : *Klinik der einheimischen Infektionskrankheiten.* VEB. G. Thieme-Verlag, Leipzig, 1962.
4. Starke G. : *Virologische Praxis.* VEB. G. Fischer-Verlag, Iena, 1965.

STIEDA (boala lui) : **fractura condilului intern al extremității inferioare a femurului ; boala lui Pellegrini-Stieda (vezi).**

STIFFMAN (sindromul lui) : **sindromul omului rigid.** **Este un sindrom clinic, caracterizat printr-o rigiditate musculară cu evoluție progresivă. Boala apare mai ales după vîrsta de 50 de ani, în mod egal la ambele sexe. Sindromul se datorește lezionării fibrelor musculare, distribuirii anormale a pigmentului și dispariției striațiilor, care dau un aspect de mioscleroză punctiformă. Mușchiul devine de o consistență foarte dură, cvasilemnoasă, iar rigiditatea poate duce la deformări ale coloanei vertebrale, ale extremităților (picior var equin). Procesul urmează unor spasme periodice patologice, care amintesc pe cele din tetanosul cronic. Contractura musculară este atît de puternică încît, în unele cazuri, poate produce fracturi osoase. Electromiograma este normală. Nu se observă leziuni ale sistemului nervos. Evoluția este relativ lentă. Nu are decît tratament simptomatic.**

1. Baker A. B. : *Clinical Neurology,* 2nd ed. Hoeber, 1962.
2. Brain R. : *Clinical Neurology.* 2nd ed. Oxford, 1964.

Scanned with OKEN Scanner

3. Escourolle R., Poirier J. : *Manuel élémentaire de neuropathologie.* Masson C-ie, Paris, 1971.
4. Price J. și colab. : *Brit. Med. Jour.*, 1958, 22, 682.

STILL (boala lui) (1897) : **formă de reumatism cronic infantil ; boala lui Still-Chauffard ; boala lui Chauffard-Still (1896).**

Este o formă deosebită de poliartrită cronică evolutivă a copilului, fără modificări ale fețelor articulare, care se asociază cu febră, anemie, splenomegalie și adenopatii. Boala debutează de obicei între 4—7 ani, insidios prin artralgii, febră, evoluînd ulterior prin pusee succesive întrerupte de remisii. Se manifestă clinic prin artropatii. Acestea interesează, mai ales, coatele, pumnii, genunchii, coloana vertebrală și degetele mîinii. Atingerile articulare sînt simetrice. Caracteristice sînt lipsa modificărilor osoase și a semnelor radiologice de la nivelul articulațiilor. Se observă în același timp atrofii musculare însemnate. Pe lîngă aceste semne se remarcă diferite adenopatii, splenomegalie, febră și anemie. În unele cazuri, pot apare eritemul marginat de tip Besnier sau nodozitățile lui Meynet. Evoluția este îndelungată, puseele acute de cîteva săptămîni pot fi urmate de remisii de 1—2 ani. Prognosticul este grav : bolnavii pot deceda prin afecțiuni intercurente în 1—6 ani sau prin complicații (degenerescența amiloidă a ficatului și rinichilor). Tratamentul se aseamănă cu cel din poliartrita cronică evolutivă.

1. Hegglin R. : *Diagnosticul diferențial al bolilor interne.* Edit. Medicală Buc., 1969.
2. Ragan C., Farrington E. : *J.A.M.A.*, 1962, 181, 663.
3. Rhinelander F. W. : *Arthritis and Rheumatism.* 1961, 4, 566.
4. Waine H. : *Arthritis and Rheumatism.*, 1963, 6, 83.

STIELRIN (sindromul lui) : **defectul de umplere al polului inferior al colonului ascendent și al ileonului.**

Acest sindrom radiologic se observă în tuberculoza intestinală, forma pseudotumorală (tuberculoza ileo-cecală). Porțiunea de intestin subțire afectată nu se poate umple cu bariu în timpul examenului atît la tranzitul obișnuit cît și la irigoscopie ; haustrația normală este absentă, obser-

vîndu-se un aspect marmorat al mucoasei şi dilatarea ultimelor anse ileale. Boala survine la adolescenţi şi la adultul tînăr. Localizarea predilectă este în regiunea ileo-cecală şi numai cu totul excepţional ea poate fi întîlnită şi în alte regiuni. Această formă de tuberculoză, din punct de vedere anatomo-patologic, se prezintă ca o formaţiune bine delimitată, rotundă sau fuziformă, şi care ajunge de mărimea unei nuci sau chiar a unui pumn. Ea este formată din ţesut fibros şi lipomatos, cu infiltraţie rotundo-celulară. Tabloul clinic se manifestă printr-o moderată alterare a stării generale, dureri în fosa iliacă dreaptă, constipaţie, alternînd cu perioade diareice şi stare subfebrilă. Ulterior, starea generală se alterează mult, apar pusee febrile tot mai frecvent şi diferite complicaţii (fistulizare intestinală, deschideri în cavitatea peritoneală etc.). Prognosticul este sever. Tratamentul constă din vitaminoterapie, iradiere cu raze ultraviolete, chirurgical etc.

1. Berg G.: *Med. Welt.*, 1967, 16, 993.
2. Fodor O.: *Tratat elementar de medicină internă.* Edit. Dacia-Cluj, 1973.
3. Paustan F. F.: în *Gastroenterology* (red. H. Bockus) vol. II, W. B. Saunders, Philadelphia, 1963–1965.
4. Rachet J., Busson A., Debray Ch.: *Maladies de l'intestin.* Flammarion, Paris, 1954.

SAINT LOUIS (boală): **encefalia de Saint Louis.**

Encefalita de St. Louis face parte din grupul encefalomielitelor primitive, provocate direct de un virus neurotrop. Acest grup de viroze se transmite prin insecte ca nişte zoonoze condiţionate de anotimp, delimitate geografic, survin în epidemii şi numai rareori apar la om. Agentul vector este căpuşa. Tabloul clinic se caracterizează prin convulsii, tulburări de cunoştinţă, paralizii spastice, care pot apărea brusc sau lent. În unele forme fruste, tabloul clinic este mai şters: oboseală trecătoare, diminuarea capacităţii de muncă, modificări de caracter şi hipoexcitabilitate. În lichidul cefalo-rahidian, se remarcă o pleiocitoză evidentă, hiperalbuminorahie, reacţia coloidală pozitivă şi modificări pe traseul electro-encefalogramei. Prognosticul este sever. Tratamentul este numai simptomatic.

Scanned with OKEN Scanner

1. Fanconi G., Wallgren A.: *Manual de pediatrie*. Edit. Medicală Buc. 1965.
2. Hammon W. M.: *Ann. New-York Acad. Sci.*, 1958, 70, 261–292.
3. Kreindler A.: *Neurologia*, vol. II. Edit. Medicală, Buc., 1957.
4. Shinner J. J.: *Arch. Path.*, 1963, 75, 309–322.

STILLING-DUANE (sindromul lui): **absența congenitală a mișcărilor de lateralitate a globilor oculari; sindromul lui Stilling-Duane-Türck.**

Este un sindrom clinic, ce se caracterizează printr-o imposibilitate de abducție a unui glob ocular (mai rar a ambilor globi oculari), limitarea mai mult sau mai puțin manifestă a mișcărilor de abducție, retracția globului ocular, îngustarea fantei palpebrale și devierea verticală a globului ocular afectat. Pe lîngă aceste simptome, se mai remarcă o lagoftalmie la încercarea mișcării de abducție a globului ocular afectat și o insuficiență de convergență a ochiului respectiv. Aproape întotdeauna există o fibroză a mușchiului drept intern, ceea ce face ca mișcarea de abducție să fie dificilă chiar sub anestezie. Pe plan senzorial, această anomalie este foarte bine tolerată. Din față, ochii rămîn paraleli și corespondența este normală. La privirea laterală, nu există diplopie, ci numai neutralizare. Tratamentul este numai chirurgical (metoda Hummelsheim O'Connor).

1. Guillot P., Saraux H., Sedan R.: *Exploration neuro-radiologique en ophtalmologie*. Masson C-ie, 1966.
2. Orlewski B. J., Krych J., Michniowski-Lenonowicz J.: *Acta Opht.*, 1961, 39, 6.
3. Ravault P. M.: *Syndromes en ophtalmologie*. Doin-Doren, Paris, 1970.
4. Saraux H., Biais B.: *Précis d'ophtalmologie*. Masson C-ie, 1969.
5. Thomas Ch., Reny P., Brichet B.: *L'électro-myographie dans le syndrome de Stilling-Türck-Duane*. Com. Soc. d'ophtalm. du Nord de la France, 9 mars, 1970.

STILLING-TÜRCK-DUANE (sindromul lui): **absența congenitală a mișcărilor de lateralitate a globilor oculari; sindromul lui Stilling-Duane** (vezi).

STOKES-ADAMS (sindromul lui) : **pulsul lent permanent ; sindromul lui Adams (1827) — Stokes (1846).**

Este un sindrom clinic ce se caracterizează prin sincope brutale, cu sau fără fenomene convulsive, la indivizii cu bloc atrio-ventricular complet sau la acei cu fibrilaţie ventriculară. De cele mai multe ori, sindromul Stokes-Adams (Adams-Stokes) se datoreşte unor leziuni grave ale cordului (insuficienţă coronariană, infarct, scleroza miocardului etc.). Sincopa şi eventualele convulsii se datoresc ischemiei cerebrale, care este determinată de o pauză ventriculară în cursul blocului atrio-ventricular complet, în timpul trecerii de la un ritm sinusal la un bloc atrio-ventricular, în cursul tahicardiei sau fibrilaţiei ventriculare la bolnavii care au deja un bloc atrio-ventricular, în unele accese de fibrilaţie ventriculară fără bloc atrio-ventricular. Tabloul clinic al sincopei este brutal : bolnavul pierde cunoştinţa, este palid sau cianozat. Respiraţia este profundă, stertoroasă şi întovărăşită uneori de convulsii generalizate. Pulsul este imperceptibil ; la sfîrşitul accesului el începe să se perceapă. Prognosticul este rezervat ; bolnavii cu sindromul Stokes-Adams pot oricînd să moară subit. Tratamentul constă din implantarea unui pace-maker, clorhidratul de izoproterenol (izuprel, aludrine), sulfatul de efedrină, adrenalina etc.

1. Burchel H. B., Connolly D. C., Ellis F. H. jr. : *Am. J. Med.* 1964, 37, 764.
2. Elmquist R. şi colab. : *Am. Heart J.*, 1963, 65, 731.
3. Gilcrist A. R. : *Scot. Med. J.*, 1958, 3, 53.
4. Morrow A. G. : *Am. J. Med.*, 1964, 37, 754.
5. Lenègre J., Soulié P. : *Maladies de l'appareil cardio-vasculaire.* Edit. Médicales, Flammarion, Paris, 1968.
6. Slama R., Zaconto F., Martineaud J.-P. : *Sem. Hôp.*, 1965, 41, 205.
7. Teodorescu Basil. : *Cardiologia.* Editura Medicală Buc. 1960.

STRACHAN (boală) : **forma pelagroasă a polinevritei.**

Boala lui Strachan este o formă de polinevrită descrisă de autor în Jamaica (Kingston), de etiologie pelagroasă. Este de fapt o polinevrită carenţială ca şi acea din beri-beri, sarcină, deficit de

Scanned with OKEN Scanner

tiamină etc. Se caracterizează printr-o inflamație subacută, diseminată, bilaterală și simetrică a nervilor periferici, atingînd mai ales părțile distale ale membrelor. Se manifestă clinic prin tulburări ale sensibilității (parestezii la nivelul picioarelor, senzația de arsură și dureri insuportabile în timpul mersului). Durerile au recrudescență nocturnă. Bolnavii pot prezenta și pierderea sensibilității posturale (ataxie pseudo-tabetică). De multe ori se observă tulburări motorii care pot progresa pînă la adevărate paralizii. Reflexele osteotendinoase sînt diminuate, adesea abolite. La aceste tulburări se pot adăuga diferite fenomene vasomotorii (cianoză, tulburări trofice, hiperemie etc.). Prognosticul depinde de evoluția sindromului carențial pelagros, care a determinat polinevrita. Tratamentul specific constă din administrarea de vit. B_1, vit. B_{12}, acid nicotinic.

1. Bärtschi W.: *Neurologische Diagnostik.* Basel, 1952.
2. Logothetis J., Baker A. B.: *M. Clin. North. America*, 1963, 47, 1459.
3. Low N. L. și colab.: *Pediatrics*, 1958, 22, 972.
4. Wederholt W. C., Mulder D. W., Lambert E. H.: *Proc. Staff Mayo Clinic*, 1964, 39, 427.

STOUT-MURRAY (boala lui) (1942): **tumora lui Stout-Murray; hemangio-pericitomul.**

Este o boală caracterizată prin prezența unui hemangio-pericitom, care afectează țesuturile superficiale sau profunde. Din punct de vedere histopatologic, tumora prezintă un caracter benign. Uneori, tumora poate determina metastaze căpătînd un caracter malign.

1. Hombourger P.: *Nomenclature des maladies et opérations à noms propres.* Edit. Lab. Delalande-Courbevoie, 1963.

STRANSKY-RÉGALA (boala lui) (1940): **anemia congenitală hemolitică din Malaezia.**

Este o boală hematologică cu etiologie necunoscută ce se întîlnește mai ales la populațiile din Malaezia. La unii bolnavi s-a putut pune în evidență un deficit marcat de glucozo-6-fosfodehidrogenază. Se caracterizează printr-o anemie hemolitică congenitală și familială. Boala debutează în

copilărie, manifestîndu-se clinic prin anemie și coloraţie icterică. În tabloul sanguin, se remarcă în afară de o anemie hipocromă, eritroblastoză și eritrocitoză. În punctatul medular se remarcă o intensificare a eritropoiezei. Boala evoluează progresiv prin crize hemolitice frecvente și icter. Prognosticul este grav. Nu are tratament.

1. Bernard J., Bessis M. : *Hématologie clinique.* Masson C-ie, 1958.
2. Dacie J. V. : *Brit. Med. J.*, 1962, 2, 429.
3. Dacie J. V. : *Am. J. Med.*, 1955, 18, 810.
4. DeGruchy G. C. și colab. : *Blood*, 1960, 16, 1371.
5. Tanaka K. R. și colab. : *Blood*, 1962, 19, 267.

STRAUSS (sindromul lui) : **granulomatoza alergică.** Este un sindrom cu etiologie alergică, ce se caracterizează printr-o inflamaţie granulomatoasă a vaselor cutanate, renale, pulmonare, hepatice și gastro-intestinale. Din punct de vedere clinic, afecţiunea se aseamănă foarte mult cu periartrita nodoasă și arteriolita alergică Ruiter, iar manifestările cutanate sînt similare celor din boala lui Kussmaul-Meyer. Tabloul clinic variază foarte mult și cu localizarea și extinderea procesului patologic. De obicei, el este alcătuit din simptome de polinevrită, miozită sau nevrită, tulburări renale și gastro-intestinale, paloarea tegumentelor, transpiraţii profuze, astenie și o stare subfebrilă. În ţesutul subcutanat al trunchiului și extremităţilor apar niște noduli mici. Este o boală rară, încadrată în grupul colagenozelor ; se întîlnește mai frecvent la bărbaţi între 30—40 ani. În sînge se constată hiperleucocitoză, neutrofilie și eosinofilie. Prognosticul este nefavorabil. Nu are tratament specific.

1. Churg J., Strauss J. : *Amer. J. Path.*, 1951, 27, 277.
2. Ruiter M. : *Brit. Journ. Dermat.*, 1953, 63, 77.
3. Ruiter M. : *Brit. Journ. Dermat.*, 1956, 68, 16.
4. Ruiter M., Pompen A. B. : *Arch. Derm. Syph.*, 1939, 179, 165.
5. Talbott J. H., Ferrandis R. M. : *Collagen Disease.* London, 1956.

STRAUSS (sindromul lui) : **paraamiloidoza ; amiloidoza sistematizată a lui Degos.**

Scanned with OKEN Scanner

Este un sindrom caracterizat printr-o amiloidoză generalizată. În această afecțiune, depunerea de amiloid și leziunile respective sînt localizate electiv în mușchii limbii, mucoasa cavității bucale și a tractusului digestiv, în miocard și în mușchii scheletului. Simptomul precoce cel mai important este reprezentat de macroglosie. Ea are un aspect caracteristic și se însoțește de durere. Aceste depuneri de amiloid la nivelul pielii pot fi mai des observate în mielomul multiplu, dar și în alte afecțiuni. Leziunile cutanate se aseamănă din punct de vedere clinic cu cele din mixedemul circumscris și din sleredemul circumscris. Boala nu are tratament specific. Evoluția este lentă, progresivă și infaustă.

1. Degos R., Lortat-Jacob E. : *La dermatologie.* Maloine, Paris, 1956.
2. Degos R., Delort J., Hewitt J. : *Bull. Soc. Franc. Dermat. Syph.*, 1951, 58, 536.
3. Lutz W. : *Lehrbuch der Haut und Geschlechtskrankheiten.* 1957.
4. Rook A., Wilkinson D. S., Ebling F. J. G. : *Textbook of Dermatology.* Blackwell, Oxford, 1968.

STREIFF (boală) : **heterocromia simplă.**

Este o boală cu etiologie necunoscută, care se caracterizează clinic printr-o diferență de culoare privind două părți ale unei structuri sau două straturi identice. Heterocromia tip Fuchs este o degenerescență unilaterală a irisului, cu decolorarea și subțierea lui, întovărășită de precipitate corneene și cataractă. În cursul miopiilor de grad mare, heterocromia poate apare ca un placard pigmentar macular de coroidoză miopică, care produce un deficit important în vederea centrală. Nu are tratament.

1. Adler F. H. : *Gifford's Textbook of Ophtalmology.* W. B. Saunders, 1962.
2. David M., Chiriceanu M. : *Oftalmologia în practica medicală.* Edit. Medicală București, 1964.
3. Saraux H., Biais B. : *Précis d'ophtalmologie.* Masson C-ie, 1969.
4. Vaughan D., Cook R., Asbury T. : *General Ophtalmology.* Lange, 1965.

Scanned with OKEN Scanner

STRÜMPELL (boală) : **anemia splenică ; icterul hemolitic dobîndit.**

Este o boală hematologică, ce face parte din marele grup al anemiilor hemolitice dobîndite, produse de factori intrinseci, afecțiuni caracterizate printr-o anemie întovărășită de splenomegalie și care se pot vindeca în urma splenectomiei. În aceste anemii există un fenomen de autoimunizare, datorită faptului că hematiile sînt acoperite de niște globuline anormale (puse în evidență de testul Coombs), care le fac mai puțin rezistente la variațiile normale ale mediului în care stau în suspensie. În afară de anemie, bolnavii cu această afecțiune prezintă o splenomegalie importantă, pozitivitatea semnului lui Coombs, rezistența globulară diminuată și o microsferocitoză. Diagnosticul se pune pe baza paliditățiitegumentelor, existența icterului, asteniei, splenomegaliei, reticulocitozei, anemiei și pe pozitivitatea testului lui Coombs. Tratamentul constă din splenectomie și corticosteroizi.

1. Begemann H., Harwerth H. G. : *Praktische Hämatologie.* G. Thieme, 1961.
2. Dacie J. V. : *Amer. J. Med.*, 1955, 18, 810.
3. Dameshek W. : *Hemolytic Syndromes.* New York, 1952.
4. Dameshek W. : *Amer. J. Med.*, 1955, 18, 315.
5. Gasser C. : *Die hämolytischen Syndrome im Kindesalter.* G. Thieme, 1951.
6. Haden R. L. : *J. Amer. Med. Sci.*, 1947, 214.

STRÜMPELL-LEICHTENSTERN (boala lui) (1889) : **encefalita hemoragică acută ; encefalita postinfecțioasă.**

Este o afecțiune neurologică, determinată de inflamația creierului și a măduvei spinării în cursul unor boli infecțioase sau în timpul convalescenței acestora. Se observă mai ales în variolă, varicelă, rubeolă, rugeolă, oreillon, turbare, zona zoster, gripă și tuse convulsivă. Patogeneza acestei encefalite nu este complet cunoscută. Se crede c-ar fi vorba de o autoimunizare a componenților sistemului nervos cu o reacție alergică locală. La examenul anatomo-patologic se observă o purpură cerebrală. Cele mai importante leziuni se găsesc în zonele de demielinizare perivasculară. În afară de cefalee, febră, slăbiciune generală, bolnavii

Scanned with OKEN Scanner

mai prezintă tulburări digestive, excitații, convulsii și semne meningeale. Evoluția bolii este acută, gravă și în 10—30% din cazuri, se produc decese. Tratamentul este antiinfecțios și simptomatic.

1. Hammon W. M.: *Ann. New York Acad. Sci.*, 1958, 70, 292.
2. Shinner J. J.: *Arch. Path.*, 1963, 75, 309.
3. Stimson P. M., Hodges H. L.: *A manual of common contagious diseases.* Lea and Febiger, 1956.
4. Top F. H.: *Communicable and infectious Diseases.* Mosby, 1964.

STRÜMPELL-LORRAIN (sindromul lui): **paraplegia spasmodică familială progresivă de diferite origini.**

Este o boală neurologică eredo-familială, cu debut în copilărie sau adolescență (3—20 ani) și cu evoluție lentă și progresivă. Se manifestă clinic prin paralizia spastică a extremităților inferioare, hipertonie musculară foarte accentuată, hiperreflectivitate și reflexe patologice. Astfel, orice mișcare activă determină convulsii clonice și sinkinezii. De asemenea, flectarea coapsei pe bazin determină contractura tonică a mușchiului tibial (semnul tibial al lui Strümpell). Toate manifestările de mai sus caracterizează sindromul Strümpell; în forma clinică de sindrom Strümpell-Lorrain, pe lîngă cele de mai sus, se mai întîlnește și o miastenie a extremităților inferioare, dificultate în mers, tulburări de coordonare și de sensibilitate și uneori nistagmus și atrofia nervilor optici. Boala este determinată de leziuni degenerative ale căii piramidale, începînd de la scoarță. În unele cazuri, leziuni degenerative de mai mică importanță se pot întîlni și la nivelul căilor spino-cerebeloase.

1. Baker A. B.: *Clinical Neurology*, 2nd ed. Hoeber, 1962.
2. Brain R.: *Clinical Neurology.* 2nd ed. Oxford, 1964.
3. Escourolle R., Poirier J.: *Manuel élémentaire de neuropathologie.* Masson C-ie, Paris, 1971.
4. Merritt H. H.: *A textbook of neurology.* 3rd. ed. Lea and Febiger, 1963.

Scanned with OKEN Scanner

STRÜMPELL-PIERRE MARIE (boala lui) (1897—1898): spondilartrita ankilosantă ; spondiloza rhisomelică a lui Pierre Marie ; boala lui Bechterew-Strümpell.

Este o boală osteo-articulară specifică omului tînăr, caracterizată prin existența unor artrite intervertebrale, care duc la o ankiloză mai mult sau mai puțin totală a rădăcinilor membrelor cu integritatea micilor articulații. De fapt, boala nu este decît o formă de poliartrită cronică evolutivă, care duce la calcificarea ligamentelor articulare. Afecțiunea se întîlnește mai frecvent la bărbat decît la femeie. Primele manifestări clinice ale bolii sînt durerile la nivelul coloanei vertebrale, cu limitarea mișcărilor înainte și cu o pierdere în greutate. Cînd sînt prinse și articulațiile costovertebrale se produce o diminuare a mișcărilor respiratorii ale cuștii toracice. Boala evoluează în pusee timp de cîțiva ani, ducînd la sudura completă a coloanei vertebrale (ankiloză în cifoză). În unele cazuri, manifestările articulare sînt precedate de irită. În stadiul terminal, bolnavul devine infirm, complet ankilozat. Imaginea radiologică caracteristică este cea de baston de bambus datorită calcificărilor ligamentare. În timpul fazelor acute, viteza de sedimentare a hematiilor este crescută. Se observă deseori și anemie. Boala evoluează 10—20 ani, după care apare sudura completă a articulațiilor vertebrale și cedarea durerilor. Tratamentul constă din gimnastică medicală, fizioterapie și antiinflamatorii.

1. Balmuș P. : *Timișoara Medicală*, 1963, 2, 31.
2. Boni A., Magnas M. : *Acta rheumat.* Geigy, 1960, 2.
3. Calabro J. J., Amante C. M. : *Arthr. and Rheum.*, 1968, 11/3, 471.
4. Forestier J., Lagier R., Certonciny A. : *Rev. Rhumat.*, 1969, VI, 12, 655.
5. Nestor R. : *Diagnosticul bolilor reumatismale.* Edit. Medicală Buc., 1972.
6. Stoia I., Stoia H. : *Reumatismul cronic în practica medicală.* Edit. Medicală Buc., 1965.
7. Ward L. E. : *Arthritis and Rheumat.*, 1963, 6, 650.

STUEHMER (sindromul lui) (1928) : balanita sclerotică obliterantă postoperatorie ; scleroatrofia balanoprepuțială după circumcizie.

Scanned with OKEN Scanner

Ca și în sindromul lui Delbanco (crauroza glandului și prepuțului penisului) și în sindromul lui Stuehmer se produce o atrofie a glandului și prepuțului după intervenții chirurgicale (circumcizie pe prepuț). Clinic, boala se manifestă printr-o atrofie progresivă a glandului și a lamei interne a prepuțului cu strictura orificiului extern al uretrei și leucoplazie.

1. Freeman Ch., Layman C. W.: *Arch. Derm. Syph.*, 1941, 547.
2. Feustel A.: *Vademecum der Urologie.* VEB, G. Thieme, Leipzig, 1969.
3. Zienkiewicz A.: *Pol. Lek.*, 1936, 243.

STUART (sindromul lui) (1955): **diateza hemoragică prin absența congenitală a factorului de coagulare Prower-Stuart.**

Este un sindrom hematologic, caracterizat printr-o diateză hemoragică determinată de absența congenitală a factorului de coagulare Prower-Stuart, care participă la formarea trombinei. În această afecțiune, care se manifestă clinic printr-un sindrom hemoragic, timpul de coagulare este mult prelungit, în timp ce timpul de sîngerare este normal. Hemoragiile spontane intraarticulare și sîngerările după intervenții chirurgicale sau după traumatizări minime pun, uneori, în pericol viața bolnavului. Traumatismele mari și sîngerările în țesuturile laxe pot fi mortale. Tratamentul constă din administrare de plasmă proaspătă.

1. Aggeler P. M. și colab.: *Am. J. Med.*, 1961, 30, 84.
2. Biggs R., MacFarlane R. G.: *Brit. J. Haemat.*, 1958, 4, 1–27.
3. Hegglin R.: *Diagnosticul diferențial al bolilor interne.* Edit. Medicală Buc., 1969.
4. Wintrobe M. M.: *Clinical Hematology.* Lea and Febiger, 1961.

STURGE-WEBER (boala lui): **angiomatoza encefalotrigeminală.**

Este o boală ce asociază un naevus flammeus al feței și ochiului cu naevus flammeus al emisferei cerebrale homolaterale. Boala apare congenital, însă are tendință de a evolua cronic. Histopatologic,

Scanned with OKEN Scanner

afecțiunea se caracterizează prin angioame coroidiene, angioame racemoase în creier, infiltrație leucocitară și hialinizare în jurul venelor, depuneri calcare în cortex sub formă de granule și, uneori, adevărate angioame intracorticale. Din punct de vedere clinic, boala se caracterizează prin existența unui naevus flammeus congenital de diferite mărimi la nivelul feței, angiom coroidian și, deseori, glaucom congenital. Se observă, deseori, asocierea unei obezități sau a criptorhidriei. La examenul radiologic se pun în evidență grăunțe calcare, așezate ca un feston în scoarța parieto-occipitală. Prognosticul este infaust. Tratamentul constă din extirparea angiomului cînd acest lucru este posibil.

1. Duperrat B.: *Précis de dermatologie.* Masson C-ie, 1959.
2. Emerit J.: *Vie médicale,* 1973, 1, 21.
3. Fanconi G., Wallgren A.: *Manual de pediatrie.* Edit. Medicală Buc., 1965.
4. Moysson F., Godart S.: *Acta Pediatrica Belgica,* 1966, 5, 313–331.
5. Saraux H., Biais B.: *Précis d'ophtalmologie.* Masson C-ie, Paris, 1969.
6. Sturge W. A.: *Clin. Soc. Transact.* 1879, 12, 162.

STUTTGART (boala de): **leptospiroza caniculară; boala lui Klarenbeck (1931); febra mlaștinilor; leptospiroza gripo-tifică.**

Este o boală infecțioasă, determinată de *leptospira canicola.* **Rezervorul de virus îl constituie cîinele, iar transmisia la om se face exclusiv prin urina de cîine care intră în contact cu pielea sau mucoasele bolnavului. Este nevoie totdeauna de o soluție de continuitate a pielii. Boala este mai răspîndită în Olanda (la indivizii care cad în canalele din Amsterdam, Gand, Brugge), în Elveția, Franța, Germania etc. Afecțiunea este cel mai adesea anictérică, manifestîndu-se prin semne generale (frison, febră, mialgii, astenie), conjunctivită, dureri abdominale, meningism sau tulburări renale cu tendință la hemoragii. În sîngele periferic se găsește o hiperleucocitoză, cu devierea la stînga a formulului lui Arneth, viteza de sedimentare a hematiilor accelerată. Albuminuria, hematuria completează tabloul morbid al bolii. Între a 10—13-a zi de boală, în urină pot fi detectate**

leptospirele. Reacţia lui Schuffner şi Mochtar este foarte utilă pentru precizarea diagnosticului. Antibioticele polivalente şi penicilina constituie mijloace terapeutice active.

1. Edwards G. A., Domm B. M.: *Medicine*, 1960, 39, 117.
2. Heath C. W., Alexander A. D., Galton M. M.: *New England J. Med.* 1965, 273, 857.
3. Heath C. W., Alexander A. D., Galton M. M.: *New England J. Med.* 1965, 273, 915.
4. Pullen R.: *Communicable Diseases.* Lea and Febiger, 1950.

STURGE-WEBER-KRABBE (sindromul lui): angiomatoza anecefalotrigeminată; boala lui Sturge-Weber (vezi).

SÜDECK (boala lui) (1900): atrofia osoasă; atrofia osoasă reflexă; osteoporoza posttraumatică dureroasă; atrofia Südeck-Kienboeck, boala Kienboeck-Meisel; atrofia osoasă acută; boala lui Leriche (vezi); boala Südeck (vezi).

SÜDECK-KIENBOECK (boala lui): atrofia lui Südeck-Kienboeck; atrofia osoasă reflexă; osteoporoza posttraumatică dureroasă; boala lui Kienboeck-Meisel; boala lui Leriche (vezi).

SÜDECK (boala lui) (1900): osteoporoza posttraumatică dureroasă; boala Südeck-Leriche (1940); boala lui Leriche (1940); boala Kienboeck-Meisel.

Sub denumirea de atrofia Südeck, se înţelege o atrofie osoasă care apare după inflamaţii acute ale oaselor şi articulaţiilor, imobilizare (fracturi, morbul lui Pott etc.), afecţiuni ale părţilor moi paraosoase, paralizii flasce poliomielitice etc. Această afecţiune este determinată de absenţa unei excitaţii mecanice la nivelul sistemului osteo-articular. În caz de inactivitate osteo-articulară, efectul de pompă al musculaturii lipseşte, sîngele stagnează în oase şi mai ales în metafizele bogat vascularizate. Se produce astfel o acidoză tisulară care duce la diminuarea procesului de proliferare a osteoblaştilor, cu păstrarea activităţii osteoclastice. Astfel, se produce o osteoporoză a metafizelor, cunoscută sub denumirea de osteoporoza sau

atrofia lui Südeck. Prognosticul și tratamentul constă din eliminarea factorilor care au determinat apariția bolii.

1. Bader O., Kozminski G. : *Chir. Narz. Ruchu Ortop. Pol.*, 1955, 1, 57.
2. Fanconi G., Wallgren A. : *Manual de pediatrie.* Edit. Medicală Buc., 1965.
3. Fattorusso V., Ritter O. : *Vademecum clinique.* Masson C-ie, 1963.
4. Touraine A. : *L'hérédité en médecine.* Paris, 1955.

SUGAR (boală) : **glaucomul pigmentar ; atrofia idiopatică a stratului epitelial al irisului și a corpului ciliar.**

Este o afecțiune oculară, mai frecvent întîlnită la miopi și la bărbați, care se caracterizează prin creșterea tensiunii intraoculare. Această creștere este determinată de degenerescența epiteliului pigmentar al irisului și al corpului ciliar. În urma acestui proces patologic se produce o depunere excesivă a pigmentului în regiunea trabeculelor corneo-albuminoase, în unghiul deschis și larg al camerei anterioare. Depunerile de pigment concomitente de pe suprafața posterioară a corneei iau aspectul de fus (Krukenberg). Tensiunea oculară este, de obicei, crescută moderat. Fundul de ochi și cîmpul vizual sînt caracteristice pentru glaucom. Tensiunea oculară crește sub influența vasodilatatoarelor și descrește după administrare de pilocarpină. Prognosticul este destul de sever.

1. Allen J. H. : *May's Manual of Diseases of the Eye.* Williams and Wilkins 1963.
2. Becker B., Shaffer R. N. : *Diagnosis and Therapy of the Glaucoms.* Mosby, 1965.
3. David D. M., Chiriceanu M. : *Oftalmologia în practica medicală.* Edit. Medicală Buc. 1964.
4. Saraux H., Biais B. : *Précis d'ophtalmologie.* Masson C-ie, 1969.
5. Vaughan D., Cook R., Asbury T. : *General Ophtalmology.* Lange, 1965.

SULZBERGER-GARBE (boala lui) : **dermatoza discoidă și lichenoidă cronică Sulzberger-Garbe.**

Este o dermatoză exsudativă discoidă și lichenoidă, care simulează prin infiltrații, leziunile de-

terminate de hematodermii și premicosis. Se caracterizează clinic prin existența de plăci, care la început amintesc de eczema numulară și ulterior, într-o fază mai avansată a bolii, faza premicotică a micosisului fungoid. Diagnosticul de precizie se poate pune numai pe baza examenului histopatologic (infiltrat plasmocitar perivascular). Boala are o evoluție cronică și progresivă, recidivantă și cu prurit persistent.

1. Andrews G. C., Domonkos A.: *Diseases of the skin.* Saunders, 1963.
2. Degos R., Lortat-Jacob E.: *La dermatologie.* Maloine, Paris, 1956.
3. Rook A., Wilkinson D. S., Ebling F.-J. G.: *Textbook of dermatology.* Blackwell, Oxford, 1968.
4. Sachs W., Kirsch N. J.: *Journ. Investig. Dermat.*, 1947, 8, 215.

SUTTON (sindromul lui) (1941): **periadenita mucoasă necrotică recurentă.**

Sindromul lui Sutton este o formă clinică de stomatită aftoasă recidivantă. Boala debutează prin apariția unui nodul care se ulcerează, lăsînd în locul lui o mică cicatrice. În afară de acest nodul, pe buze, limbă și mucoasa obrajilor și a palatului apar o serie de vezicule asemănătoare cu cele herpetice. Ele evoluează spre pustule și ulcerații după care se vindecă fără a lăsa urme. Boala recidivează și poate îmbrăca un aspect clinic grav. Tratamentul constă din administrare de medicamente antialergice, antibiotice și antiseptice.

1. Adour K. K.: *M. Clin. North America*, 1966, 50, 361.
2. Barile M. F., Graykowski E. A.: *J. District. Columbia Dental Soc.*, 1963, 38, 7–15.
3. Boies L. L.: *Fundamentals of otolaryngology.* 3rd ed. Saunders, 1963.
4. Sutton R.: *J.A.M.A.*, 1941, 117, 175.

SUTTON (boala lui): **vitiligo perinaevic; naev pigmentar congenital.**

Vitiligo perinaevic congenital este o dermatoză caracterizată prin existența unei zone de depigmentare în jurul unui naevus pigmentar.

Scanned with OKEN Scanner

1. Andrews G. C., Domonkos A.: *Diseases of the skin.* Saunders, 1963.
2. Degos R., Lortat-Jacob E.: *La dermatologie.* Maloine, Paris, 1956.
3. Sutton R.: *Journ. Cut. Dis.*, 1916, 34, 397.

SUTTER-LUCCIONI (sindromul lui) (1957): **sindromul insuficientei autorități a părinților.**

Este un sindrom psihic patologic, care se manifestă prin trăsături psihopatice la copii. Aceștia au un caracter capricios, voința slabă, discret egocentrism și stare de nesiguranță.

1. Donnelly J.: *Am. J. Psychiatr.*, 1964, 120, 1149.
2. Mac Donald J. M.: *Am. J. Psychiatry*, 1966, 122, 45.
3. Pellicier Y.: *Guide psychiatrique pour le praticien.* Masson C-ie, 1970.
4. Shaw C. R.: *Psychiatric Disorders of Childhood.* Appleton-Century-Crofts 1966.

SUTTON (boala lui) (1813): **delirium tremens.**

Este o psihoză toxică acută ce poate apare la alcoolicii cronici, în timpul și după un episod prelungit cu intoxicație alcoolică. Gradul și apariția acestei afecțiuni depind atît de factorii somatici cît și de cei psihici și consumul prelungit de alcool. Criza de delirium tremens este precedată de obicei, de iritabilitate, somn agitat, neliniște. Simptomele care pot apărea în cursul crizelor sînt reprezentate de confuzii și obnubilarea cunoștinței, accese epileptiforme, comportare maniacală, halucinații și altele. În general, criza de delirium tremens survine după cîteva zile de la încetarea consumului de alcool. Acest fapt demonstrează că apariția efectelor toxice este legată de scăderea concentrației alcoolului în sînge. Tratamentul constă din administrare de promazină, cloralhidrat, suc de portocale, vitamina B_1, nicotinamidă, fenitoin etc.

1. McCarthy R. G.: *Alcohol Education for classroom and community.* McGraw-Hill, 1964.
2. Moore R. A.: *Am. J. Psychiatry*, 1966, 122, 748.
3. Pelicier Y.: *Guide psychiatrique pour le praticien.* Masson C-ie, 1970.
4. Ruprecht A. L.: *Postgrad. Med.*, 1962, 32, 56.

Scanned with OKEN Scanner

SWEET (sindromul lui): **dermatoza acută febrilă, neutrofilică.**

Este o dermatoză acută, care se manifestă clinic printr-o erupție eritematoasă, febră ridicată, stare generală alterată și o neutrofilie foarte accentuată. Etiologia bolii este toxico-alergică. Tratamentul constă din administrare de antihistaminice de sinteză, cortizon etc.

1. Escaude J.-P. : *Nouv. Presse Méd.*, 1972, 1, 714.
2. Rubisz-Brezezinska J., Smigla A., Musialowicz D. : *Pregl. Derm.* 1973, 60, 63–67.

SWEDIAUR (sindromul lui) : **talalgia blenoragică.**

Sindromul lui Swediaur, sau talalgia blenoragică, este o afecțiune întîlnită în cursul uretritei blenoragice, caracterizată clinic prin dureri la nivelul inserției pe calcaneu a tendonului lui Achille, produse în urma unei inflamații a bursei calcaneene. Tratamentul constă din administrare de antibiotice, ultrasonoterapie etc. Prognosticul este bun.

1. Simpson W. G., Brown W. J. : *J.A.M.A.*, 1962, 182, 63.
2. Stanley L. T. : *J.A.M.A.*, 1964, 190, 854.
3. Thayer J. D., Moore M. B. jr. : *Med. Clin. North America*, 1964, 48, 755.

SWINEHERD (boala lui) : **meningita leptospirală.**

Cauzată de *L. icterohemorrhagiae*, *L. canicola*, *L. pomona*, meningita leptospirală nu se deosebește de alte meningite nepurulente, cauzate de virusuri, ca și coriomeningita limfatică, parotidică sau poliomielita neparalitică. Se manifestă prin febră, cefalee, dureri musculare, rigiditatea cefei. Lichidul cefalo-rahidian este la început normal apoi, după 2—3 zile apare o pleiocitoză mononucleară ; moderată creștere a proteinelor din lichidul cefalo-rahidian. Boala durează 2—10 zile ; vindecare completă. Tratamentul constă din administrare de tetracicline și penicilină.

1. Beeson P. B., Hankey D. D., Cooper C. F. jr. : *J.A.M.A.*, 1951, 145, 229.
2. Edwards G. A., Domm B. M. : *Medicine*, 1960, 39, 117.

Scanned with OKEN Scanner

3. Heath C. W., Alexander A. D., Galton M. M.: *New England J. Med.* 1965, 273, 857.
4. Heath C. W., Alexander A. D., Galton M. M.: *New England J. Med.* 1965, 273, 915.
5. Sutliff W. D., Shepard R., Durham W. B.: *Ann. Int. Med.*, 1953, 39, 134.

SWOBODA (boala lui): **hiperfosfatazemia cronică idiopatică; hiperostoza corticală deformantă juvenilă.**

Este o osteoză condensantă genetică, caracterizată clinic printr-o deformare arcuată a gambelor, cu întîrziere în mers și slăbiciune musculară. La nivelul bolții craniene se observă o hiperdensitate puțin cotonoasă (floconoasă) și neregulată. Deseori, la aceste tulburări se pot adăuga și o dispariție a laminei dure la nivelul maxilarului inferior. Modul de transmisie al bolii este autosomic recesiv.

1. Fauré C.: *Rev. Rhumat.* 1965, 32, 683–692.
2. Lièvre J.-A.: *Presse méd.*, 1954, 62, atlas rad. 764 bis.
3. Louyot P.: *Rev. Prat.*, 1971, XXI, 23, 3401.

SZILY (boala lui): **sclero-perikeratita progresivă; sclero-perikeratita progresivă Hippel; inflamația gelatinoasă a sclerei Schlodtmann; sclerita anterioară; sclerita gelatinoasă.**

Este o afecțiune oftalmologică, caracterizată printr-o inflamație malignă a scleroticii și coroidei. Etiologia bolii este necunoscută; este foarte rară. Se întîlnește mai frecvent la bărbat decît la femeie și, de obicei, la o vîrstă mai înaintată. Debutul bolii se anunță printr-un infiltrat în regiunea limbului corneean, care progresează destul de repede. Ulterior, în funcție de intensitate, infiltratul ocupă o porțiune a limbului, sau progresează pericorneean, înconjurînd corneea ca un inel. După o anumită perioadă, procesul infiltrativ cuprinde anterior corneea, în formă de peliculă și posterior sclera, unde se formează un infiltrat gelatinos. Mai tîrziu, toată porțiunea lezionată a sclerei se aseamănă cu o masă gelatinoasă de culoare roșie-violacee. De obicei, boala începe unilateral și după o perioadă de 1—2 ani, este afectat celălalt ochi. Soarta funcțională a ochiu-

Scanned with OKEN Scanner

lui depinde de întinderea complicațiilor din partea coroidei. De obicei, bolnavii sînt atinși în final de cecitate.

1. Berens C.: *The eye and its diseases.* Saunders, 1950.
2. David M., Chiriceanu M.: *Oftalmologia în practica medicală.* Edit. Medicală Buc., 1964.
3. Duke-Elder W. S.: *Textbook of ophtalmology.* Mosby, 1938–1954.
4. Saraux H., Biais B.: *Précis d'ophtalmologie.* Edit. Masson C-ie, 1969.

SWIFT-FEER (boala lui) (1914): **eritroedemul sau acrodinia; boala lui Selter-Swift-Feer; trofodermatoza; dermatopolinevrita; „pink disease".**

Boala lui Swift-Feer este o afecțiune caracterizată printr-o roșeață, o edematiere și parestezii dureroase ale mîinilor și picioarelor, tahicardie, hipertensiune arterială, o stare de agitație și anorexie cu fotofobie. Etiologia este necunoscută. Se observă cel mai frecvent în copilărie, mai ales la copii între 6 luni—6 ani. Tabloul clinic se manifestă prin tulburări vasomotorii ale extremităților. Acestea se caracterizează prin parestezii dureroase la mîini și picioare, întovărășite de edeme, roșeață și, adesea, tulburări trofice. Pe lîngă aceste simptome, se mai pot observa diferite tulburări nervoase (apatie, iritabilitate și fotofobie), transpirații abundente mai ales la extremități, tahicardie, hipertensiune arterială și diferite infecții ale căilor respiratorii și ale tractusului digestiv. Prognosticul bolii este bun; vindecarea survine, fără sechele, în 5—7 luni. Nu are tratament specific.

1. Estes J. E.: *Mod. Cocepts Cardiovasc. Dis.* 1956, 25, 355.
2. Fattorusso V., Ritter O.: *Vademecum clinique.* Masson C-ie, 1963.
3. Gifford R. W. jr.: *Circulation,* 1963, 27, 970.
4. Hegglin R.: *Diagnosticul diferențial al bolilor interne.* Edit. Medicală Buc., 1969.

SYDENHAM (boala lui) (1686): **coreea acută, coreea minoră; coreea reumatismală; dansul de Saint-Guy.**

Descrisă în 1686 de către Sydenham, coreea minoră sau reumatismală este o afecțiune reumatis-

Scanned with OKEN Scanner

mală acută, caracterizată prin mișcări involuntare brusce și neregulate și tulburări mintale. Boala apare mai ales la copii în vîrstă de 5—11 ani; este mai frecventă la sexul feminin. Ea mai poate apare și la o vîrstă adultă și, îndeosebi, la gravide. Histopatologic, se remarcă o meningoencefalită cu edemul și congestia meningelor, leziuni ale scoarței cerebrale și mici celule ganglionare în corpul striat. Boala debutează progresiv, fiind facilitată, de obicei, de un traumatism sau un șoc emotiv. În această perioadă de debut, mișcările copilului sînt dezorganizate și nu pot stăpîni cu siguranță obiectele apucate. Tabloul clinic apare complet în perioada de stare. El se caracterizează prin mișcări involuntare rapide, brusce și neregulate ale membrelor superioare, trunchi și față, care dispar în timpul somnului. Există, de asemenea, o lipsă de coordonare a mișcărilor (ataxie), diminuarea forței musculare și diferite tulburări psihice (insomnie, agitație, labilitate afectivă etc.). La examenul obiectiv se constată o dilatare și o inegalitate pupilară, semnul Gordon pozitiv. Evoluția este de la 6 săptămîni la 6 luni. Bolnavii se vindecă spontan. Reșutele sînt observate în 33% din cazuri. Complicația bolii cea mai frecventă este lezionarea cordului. Bolnavii beneficiază de tratament antireumatismal, repaos și sedative.

1. Bittenbender J. A., Quadfasel C.: *Arch. Neurol.*, 1962, 27, 275.
2. Fanconi G., Wallgren A.: *Manual de pediatrie.* Edit. Medicală Buc., 1965.
3. Fattorusso V., Ritter O.: *Vademecum clinique.* Masson C-ie, 1963.
4. Hegglin R.: *Diagnosticul diferențial al bolilor interne.* Edit. Medicală Buc., 1969.

SYLVEST (boala lui) (1930): **boala din Bornholm (vezi); sindromul Sylvest; boala Daae; boala Daae-Finsen; boala Bamb; boala Dangenan.**

SYMMERS (boala lui) (1938): **limfoblastomul sau limfomul gigantocelular malign; boala lui Brill-Pfister-Symmers (1925) (vezi).**

Este o afecțiune ganglionară și splenică, care evoluează adesea către un sarcom, boala lui Hod-

gkin sau leucemie limfatică. Boală care se întîlneşte mai ales după vîrsta de 40 ani, limfoblastomul Symmers-Brill se datoreşte unei hipertrofii considerabile a foliculilor limfatici de la nivelul ganglionilor şi a splinei. (Vezi boala lui Brill-Symmers).

SYMMONDS-SHAW (boala lui) (1936): o formă clinică a sindromului Déjérine-Sotas.

Este o formă clinică a sindromului Déjérine-Sotas, în care, pe lîngă simptomele clinice specifice acestei afecţiuni, se mai observă modificări ale excitabilităţii electrice neuro-musculare. Nu există concomitent şi tulburări de sensibilitate. (Vezi Déjérine-Sotas).

1. Baker A. B.: *Clinical Neurology*. 2nd ed. Hoeber, 1962.
2. Brain R.: *Clinical Neurology*. 2nd ed. Oxford, 1964.
3. Escourolle R., Poirier J.: *Manuel élémentaire de neuropathologie*. Edit. Masson C-ie, 1971.
4. Déjérine J.: *Sémiologie des affections du système nerveux*. Paris, 1914.

Scanned with OKEN Scanner

TAKAYASHU (boala lui) : boala fără puls ; sindromul de arc aortic.

Este o panarterită segmentară inflamatorie, care este localizată pe marile artere ale crosei aortice, unde realizează o obliterare mai mult sau mai puțin completă. Această obliterare explică stigmatul esențial al bolii : diminuarea sau abolirea pulsului sau a tensiunii arteriale în jumătatea superioară a corpului. Boala se întîlnește mai frecvent la femei. Are o simptomatologie funcțională în raport cu localizarea și importanța obliterării. Frecvente sînt tulburările oculare : crize dureroase ale orbitei, micșorarea cîmpului vizual, cecitate. Alte accidente sînt și cele neuralgice (cefalee atroce, vertije, lipotimii) și tulburări determinate de hipovascularizarea membrelor superioare (absența pulsului). Diagnosticul de precizie se face pe baza aortografiei. Prognosticul este grav și imprevizibil. Tratamentul se bazează pe anticoagulante și corticoterapie în perioada puseelor evolutive.

1. Austen W. G., Shaw R. S. : *New England J. Med.*, 1964, 270, 1228.

2. Conn H., Conn R. : *Current Diagnosis 2.* W. B. Saunders, 1969.
3. Dagorne J. : *Rev. Prat.*, 1962, 12, 5.
4. Hollenhorst J. : *Trans. Amer. Ac. Ophtalm. Otolaryng.*, 1962, 66, 166.
5. Saraux H., Biais B. : *Précis d'ophtalmologie.* Masson C-ie, 1969.
6. Wright J. S. : *Vascular Diseases, in Clinical Practice.* Chicago, 1952.

TALAMON-NORERO (boală) : **ciroza granulată a ficatului.**

Boala lui Talamon și Norero este o ciroză granulată a ficatului, cu splenomegalie. Boala se întîlnește, mai ales, la femeia de vîrstă mijlocie. Se dezvoltă de cele mai multe ori dintr-o hepatită cronică cu o etiologie neclarificată, fiind poate în legătură cu ciroza biliară xantomatoasă primitivă a lui Thannhauser, în care se produc tulburări secundare ale metabolismului lipidic. Boala se aseamănă, din punct de vedere clinic, cu cirozele portale, cu singura deosebire că evoluția este mai rapidă, însă la fel de severă. Testele de labilitate serică, enzimele și retenția de BSP sînt alterate. Tratamentul este asemănător cu acela din ciroze.

1. Bockus H. W. : *Gastroenterology.* Vol. III. W. B. Saunders, 1963–1965.
2. Jones D. P., Davidson C. S. : *New England J. Med.*, 1962, 267, 196.
3. Martini G. A. : *Internist* (Berlin), 1960, I., 135.
4. Sherlock S., Shadon S. : *Gut*, 1963, 4, 95.
5. Schiff L. : *Bolile ficatului.* Editura medicală, Buc. 1970.

TALMA (boală) : **miotonia cîștigată.**

Este o miopatie, ce se caracterizează printr-un spasm muscular tonic, ce se dezvoltă secundar în cursul altor afecțiuni. Tabloul clinic este asemănător cu acela din miotonie. Evoluția și tratamentul depind de afecțiunea primară care a determinat apariția acestei stări morbide.

1. Lee F. J., Hughes D. T. : *Brain*, 1964, 87, 36.
2. Maas O., Paterson A. S. : *Brain*, 1950, 73, 318.
3. Pachomov N., Caughey J. E. : *Neurology*, 1960, 10, 28.

Scanned with OKEN Scanner

4. Walshe F. M. R.: *Diseases of the nervous system.* Williams and Wilkins, 1963.
5. Wilson S. A. K.: *Neurology,* 2nd ed. Williams and Wilkins, 1955.

TANIMURA (sindromul lui): **eritemul septico-toxic; eritemul infecțios acut; a cincea boală.**

Este un sindrom, caracterizat prin apariția unei erupții sub formă de pete roșii, ușor ridicate, cu aspect pseudo-erizipelatos și adenopatii regionale. Apare în diferite stări septico-pioemice. Evoluția bolii este în strîns raport cu acea a bolii care a determinat-o. În general, boala este benignă, erupția dispare după 1—2 săptămîni. Eritemul zilei a 9-a, care apare după injecțiile de medicamente arsenicale, se aseamănă foarte mult din punct de vedere clinic cu sindromul Tanimura. În acest din urmă sindrom, manifestările clinice sînt similare cu cele din boala serului: eritem; mialgii și artralgii. Și aici, prognosticul este favorabil, fenomenele dispărînd odată cu încetarea administrării medicamentului.

1. Andrews G. C., Domonkos A.: *Diseases of the skin.* W. B. Saunders, 1963.
2. Degos R., Lortat-Jacob E.: *La dermatologie.* Maloine, 1956.
3. Hombourger P.: *Nomenclature des maladies et opérations à noms propres.* Lab. Delalande-Courbevoie, 1963.
4. Rook A., Wilkinson D. S., Ebling F. J. G.: *Textbook of dermatology.* Blackwell, Oxford, 1968.

TANGIER (boala lui): **colesteroloza familială, cu deficiența lipoproteinelor de densitate mare.**

Descris în 1961 de către Fredrickson și colaboratorii la o populație din insula Tangier, sindromul patologic de mai sus se caracterizează prin absența aproape completă a lipoproteinelor plasmatice cu densitate mare și prin tezaurizarea selectivă a colesterolului și a esterilor acestuia. Tabloul clinic se manifestă prin hepato-splenomegalie, adenopatii și hipertrofie amigdaliană. Aceste tulburări sînt determinate de lipsa lipoproteinelor plasmatice cu densitate mare și depozitarea colesterolului în țesuturi printr-un mecanism necunoscut. Transmiterea bolii se face printr-o genă autosomală recesivă. Heterozigoții prezintă o semnifi-

Scanned with OKEN Scanner

cativă reducere a concentrației de lipoproteine cu densitate mare, dar le lipsește depozitarea lipidelor în țesuturi. Examenul biochimic arată o hipocolesterolemie cu diminuarea alfa-lipoproteinelor serice.

1. Duncan G. G.: *Bolile metabolismului.* Edit. Medicală București, 1966.
2. Fredrickson D. S., Altrocchi P. H., in Aronson S. M. and Volk B. W.: *Cerebral sphingolipidoses.* N. Y. Acad. Press, Inc. 1962.
3. Jolliffe N.: *Clinical Nutrition.* 3rd ed. Hoeber, 1962.
4. Tannhauser S. J.: *Lipidoses: Diseases of the cellular lipid metabolism.* Grune and Stratton, 1958.

TANNHAUSER-MAGENDANTZ (boala lui): **xantomatoza familială esențială.**

Boala lui Tannhauser-Magendantz este o xantomatoză familială esențială, determinată genetic de o dereglare a metabolismului lipidic. Se caracterizează prin depunerea excesivă de colesterol și de esterii acestuia la nivelul țesutului reticuloendotelial din piele (xantomul tuberos și plan), vaselor sanguine, pleoapelor (xantelasma), endocardului și tendoanelor. În această boală, se observă de multe ori infarcte miocardice premature și leziuni de arterioscleroză. Tratamentul constă din regim vegetarian și consumarea de grăsimi polinesaturate și substanțe medicamentoase ce scad concentrația de colesterol.

1. Duncan G. G. (editor): *Bolile metabolismului.* Editura Medicală Buc., 1966.
2. Guravich J. L.: *Am. J. Med.*, 1959, 26, 8.
3. Hsia D. Y.-Y.: *Inborn Errors of metabolism.* Year Book, 1966.
4. Tannhauser S. J.: *Lipidoses: Diseases of the cellular lipid metabolism.* Grune and Stratton, 1958.

TAPIA (sindromul lui): **paralizia unilaterală a limbii și corzilor vocale de aceeași parte.**

Este un sindrom ce se caracterizează clinic printr-o paralizie unilaterală a limbii și corzilor vocale de aceeași parte cu leziunea. Boala este

determinată de leziuni periferice, de obicei traumatice, ale nervilor periferici glosofaringian și vagospinal (sub ganglionul plexiform). Asocierea acestui sindrom cu sindromul lui Claude Bernard-Horner, constituie afecțiunea cunoscută sub denumirea de sindromul lui Collet-Martigli-Hoffmann (vezi).

1. Baker A. B.. : *Clinical Neurology*, 2nd, ed. Hoeber, 1962.
2. Brain R. : *Clinical Neurology*. 2nd ed. Oxford, 1964.
3. Escourolle R., Poirier J. : *Manuel élémentaire de neuropathologie*. Masson C-ie, 1971.
4. Hombourger P. : *Nomenclature des maladies et opérations à noms propres*. Edit. Lab. Delalande-Courbevoie, 1963.

TANNER-MAC DONALD (sindromul lui) (1943) : **prostatita granulomatoasă.**

Este un sindrom clinic, caracterizat printr-o prostatită granulomatoasă cu sindrom clinic asemănător celui din adenomul de prostată, cu singura deosebire că, din punct de vedere histologic, este vorba de un proces infecțios nespecific, cu prezența de eosinofile. Se manifestă clinic printr-o senzație de plenitudine și o durere în perineu sau regiunea dorsală inferioară. Prostata este de obicei mărită și fluctuentă. Deseori coexistă fenomene de iritație a vezicii urinare, traduse prin disurie, polakiurie, nicturie și nevoia imperioasă de a urina. Infecția prostatică este de obicei ușor controlată cu antibiotice adecvate. Vindecarea se produce în cele mai multe cazuri în mod spontan sau după tratament.

1. Feustel A. : *Vedemecum der Urologie*. VEB, G. Thieme, Leipzig, 1969.
2. Gonder M. J. : *S. Clin. North America*, 1965, 4, 1449.
3. Hombourger P. : *Nomenclature des maladies et opérations à noms propres*. Edit. Delalande-Courbevoie, 1963.

TANON-CAMBASSÉDÈS (boala lui) (1932) : **a cincea maladie ; eritemul infecțios ; megaleritemul epidemic ; sindromul lui Tanimura (vezi).**

Scanned with OKEN Scanner

TARGOWIA (sindromul lui) (1929) : **reumatismul cerebral ; psiho-encefalita reumatismală.**

Sindromul lui Targowia, sau reumatismul cerebral sau psihoencefalita reumatismală, este o manifestare viscerală a reumatismului articular acut (boala lui Bouillaud-Sokolski). Această boală care reprezintă o inflamație de natură încă necunoscută și cu simptomatologie foarte variată, adesea recidivantă, se caracterizează mai ales printr-o poliartrită acută febrilă și prin frecvența deosebită a localizărilor cardiace. Printre manifestările viscerale ale reumatismului articular acut se citează și cele cerebrale. Prinderea în procesul patologic a creierului este o manifestare extrem de rară, care se manifestă clinic prin delir, confuzie mintală, reacție meningeală și febră ridicată. În lichidul cefalo-rahidian nu se semnalează nici o modificare patologică. Prognosticul depinde de precocitatea și corectitudinea tratamentului (salicilat, corticosterozi, antibiotice etc.).

1. Feinstein A. R., Spagnulo M. : *Medicine*, 1962, 41.
2. Griffith G., Scheinkopf A. : *Acta Med. Scand.*, 1952, suppl. 266.
3. Markowitz M., Kuttner A. G. : *Rheumatic Fever : Diagnostic, Menagement and Prevention.* W. B. Saunders, 1965.
4. Nestor R. : *Diagnosticul bolilor reumatismale.* Edit. Medicală Buc., 1972.
5. Spühler O. : *Schweiz Med. Wschr.*, 1941, 71.

TARGOWIA (sindromul lui) (1945) : **sindromul deportaților.**

Este un sindrom neuro-psihic, observat la indivizii deportați în lagărele de concentrare, manifestat clinic prin astenie importantă, slăbire în greutate, edeme hipoproteice, hipotensiune arterială, tulburări ale memoriei și ale atenției, irascibilitate sau, din contra, apatie și insomnie. Evoluția este, în general, bună.

1. Arieti S. (editor) : *American Handbook of Psychiatry.* Vol. I-II. Basic Books, 1959.
2. Bellak L. : *Contemporary European Psychiatry.* Grove, 1961.

Scanned with OKEN Scanner

3. Ewalt J. R., Farnsworth D. L. : *Textbook of Psychiatry*. McGraw-Hill, 1963.
4. Hombourger P. : *Nomenclature des maladies et opérations à noms propres*. Edit. Delalande-Courbevoie, 1963.
5. Pelicier Y. : *Guide psychiatrique pour le praticien*. Masson C-ie, 1970.

TAUSSIG (sindromul lui) (1949) : **transpoziția aortei, comunicare interauriculară și interventriculară și pulmonara călare pe comunicarea interventriculară ; sindromul Taussig-Bing (vezi).**

TAUSSIG-BING (sindromul lui) (1949) : **transpoziția aortei cu arteră pulmonară călare ; sindromul Taussig.**

Este o afecțiune, încadrată în grupul viciilor cardiace congenitale, caracterizată prin anomalii de rotație ale marilor vase și defect septal atrial înalt, în care se găsește o transpoziție a aortei și o arteră pulmonară călare. Fiziopatologia acestei boli, ca și celelalte din grup, prezintă o predominență a shuntului veno-arterial, ceea ce duce la cianoză. În sindromul Taussig, pe lîngă malformațiile de mai sus, există și o comunicare interventriculară și nu numai o comunicare interauriculară. Tabloul clinic este dominat de o cianoză și o dispnee foarte importantă. Stetacustic se percep diferite sufluri. Adesea, acestea pot lipsi. Evoluția este progresivă ; bolnavii mor în copilărie prin insuficiență cardiacă. Tratamentul chirurgical este puțin eficace și grevat de o mare mortalitate.

1. Bargeron L. M. jr., Clark L. C. jr., Lyons C. : *M. Clin. North America*, 1964, 46, 1555.
2. Fanconi G., Wallgren A. : *Manual de pediatrie*. Edit. Medicală Buc., 1965.
3. Fattorusso V., Ritter O. : *Vademecum clinique*. Edit. Masson C-ie, 1963.
4. Keith J. D., Rowe R. D., Vlad P. : *Heart disease in infancy and childhood*. McMillan, 1958.
5. Nadas A. S. : *Pediatric Cardiology*. 2nd ed. W. B. Saunders, 1963.

TAUSSIG-SNELLEN-ALBERS (sindromul lui) : **anomalie cardio-vasculară complexă.**

Scanned with OKEN Scanner

Este o anomalie cardio-vasculară congenitală complexă, care se caracterizează printr-o comunicație interatrială cu vărsarea tuturor venelor pulmonare în trunchiul brahio-cefalic stîng. Diagnosticul se pune pe baza semnelor clinice (nespecifice) și pe baza ortodiagramei, unde umbra cordului îmbracă imaginea patognomonică în 8.

1. Brest A. N., Moyer J. H. : *Cardiovascular disorders.* F. A. David, 1968.
2. Keiths J. D., Rowe R. D., Vlad P. : *Heart disease in infancy and childhood.* MacMillan, 1958.
3. Nadas A. S. : *Pediatric Cardiology.* 2nd ed. Saunders, 1963.
4. Wood P. : *Diseases of the heart and circulation.* 2nd ed. Lippincott, 1956.

TAY-SACHS (boala lui) (1881—1887) : **idioția amaurotică familială, forma infantilă ; degenerescența cerebro-maculară.**

Este o afecțiune enzimopatică, determinată de acumularea în organism a gangliosidozei G.M.$_2$ în urma blocării metabolismului ei de către deficitul de hexosaminidază (fracțiunea A). Caractere specifice : fundul de ochi prezintă o pată roșie-vișinie în care se observă corpi laminari. Afecțiunea se caracterizează clinic prin tulburări neurologice, care apar în primii ani de viață. Copiii prezintă hipoacuzie, iritabilitate și o limitare a dezvoltării lor psiho-somatică. Ulterior, boala progresează, copilul devine adinamic, începe să orbească și treptat se caşectizează. Cei mai mulți sucombă între vîrsta de 2—4 ani. Boala este transmisă de o genă autosomală recesivă, cu penetrație completă. Din cauza rarității mutației genetice, boala apare aproape exclusiv în teritorii incestuoase. Pe lîngă forma clasică infantilă, mai există forme juvenile, juvenil-adulte și chiar senile. În aceste forme lipsește pata roșie-vișinie a fundului de ochi. În forma infantilă bolnavii mor între 1—2 ani de la debutul bolii iar în forma juvenilă tardivă, bolnavul poate trăi 10—15 ani.

1. Fanconi G., Wallgren A. : *Manual de pediatrie.* Edit. Medicală Buc., 1965.
2. Hultberg B. : *Lancet*, 1969, 2, 1195.
3. Klenk E. : *Am. J. Dis. Child.*, 1959, 97, 711.
4. Okada S., O'Brien J. S. : *Science*, 1969, 165, 698.

Scanned with OKEN Scanner

5. Schneck L., Valenti C., Amsterdam D., Friedland J., Adachi M., Volk B. W.: *Lancet*, 1970, 7647, 582.
6. Tallman J. F. şi colab.: *J. of Clin. Investig.*, 1972, 51, 9, 2339.

TAYLOR-HOWARD (sindromul lui): **sindromul neuro-vegetativ pelvin; sindromul neurastenic pelvin.**

Este un sindrom clinic, caracterizat printr-o hipoplazie congenitală a trompelor uterine şi, de asemenea, o hipoplazie ovariană. Trompele sînt scurte încît nu ajung pînă la ligamentele utero-sacrate. La examenul direct se observă că toate organele din micul bazin şi, îndeosebi, trompele şi uterusul sînt extrem de cianozate.

1. Bernard P., Delacoste I.: *La fonction tubulaire et ses troubles.* Paris, 1956.
2. Martius H.: *Lehrbuch der Gynekologie.* Stuttgart, 1956.
3. Parsons L., Sommers S. C.: *Ginecology.* W. B. Saunders, 1962.
4. Taylor E. S.: *Essentials of Gynecology.* 2nd ed. Lea and Febiger, 1962.

TEACHER-COLLINS (sindromul lui): **agenezia oaselor malare.**

Este un sindrom clinic malformativ, determinat de o agenezie a oaselor malare.

1. Dechaume M.: *Précis de stomatologie.* Masson C-ie, Paris, 1966.
2. Fauré C.: *Maladies osseuses constitutionnelles.* Expans. Sci. Franc. 1966.
3. Fevre M.: *Chirurgie infantile et orthopédie.* Flammarion, Paris, 1967.
4. Gorlin R. J.: *Some facial syndromes. Birth defects.* Original Articles Series, 1969, 5, 2, 65–76.

THEISSIER-ROQUE (boala lui): **reumatismul cronic deformant; poliartrita cronică evolutivă; poliartrita reumatoidă.**

Poliartrita reumatoidă este o boală inflamatorie generală, cronică, ce se caracterizează prin atingerea simetrică şi progresivă a articulaţiilor, care sînt locul unei inflamaţii cu dureri şi deformaţii.

Deformațiile pot duce la ankiloză. Boala evoluează în pusee, întretăiate de remisii, mai mult sau mai puțin complete. Este mai frecvent întîlnită la femei decît la bărbați. Vîrsta obișnuită de debut se situează între 20—40 ani. Este relativ rară la copii. Cauza afecțiunii este necunoscută. S-au incriminat infecțiile de focar, rolul hormonilor suprarenali, streptococul, factorii imunologici etc. Modificările anatomo-patologice ale articulației bolnave constau dintr-o sinovită cronică cu formarea panusului. Eroziunea cartilaginoasă apare precoce; în faza acută, revărsatul articular și alte manifestări inflamatorii sînt frecvent întîlnite. În stadiul tardiv al bolii, organizarea procesului se termină cu ankiloza fibroasă; ankiloza osoasă adevărată nu se întîlnește decît rareori. Simptomele prodromale ale bolii sînt febra, starea generală alterată, slăbirea în greutate, transpirații, paralizii ale mîinilor și picioarelor, sindromul Raynaud și redoarea matinală. Debutul bolii este insidios, cu prinderea articulațiilor mici de la mîini și picioare, cu evoluție simetrică și centripetă și deformări articulare. În afară de aceste simptome se mai întîlnesc: atrofia tegumentelor și a mușchilor, limfadenie, noduli subcutanați, irită, splenomegalie. În sînge se constată viteza de sedimentare a hematiilor crescută, testele pentru factorul reumatoid pozitive, anemie. Prognosticul depinde de precocitatea tratamentului. Boala este esențialmente cronică și evolutivă. Bolnavii nu mor de artrită, însă mor cu ea. În decurs de 10 ani, numai 50% dintre bolnavi pot duce o viață normală. Tratamentul constă din repaos la pat, fizioterapie, analgesice, corticosteroizi, fenilbutazonă, indometacine etc.

1. Boni A., Magnus M.: *Acta Rheum.* Geigy, 1960, 2.
2. Calabro J. J., Amante C. M.: *Arthr. and Rheum.*, 1968, 11/1, 56.
3. Calabro J. J., Maltz B. A.: *New England J. Med.*, 1970, 282, 11, 606–610.
4. Dimitriu C. Gh.: *Bolile colagenului.* ed. II-a. Edit. Medicală Buc., 1968.
5. Nestor R.: *Diagnosticul bolilor reumatismale.* Edit. Medicală Buc., 1972.

TERRIEN (boala lui): ectazia marginală a corneei; ectopia marginală a corneei.

Ectopia marginală a corneei se manifestă clinic printr-o zonă de subțiere a corneei, de formă lunguiață, care se localizează paralel cu limbul. Ulterior, la nivelul zonei de subțiere corneeană, se poate observa o vascularizație superficială. Evoluția este extrem de lentă, ea prelungindu-se de-a lungul multor ani. Cîteodată se pot produce și perforații. Etiologia afecțiunii este necunoscută. Tratamentul este simptomatic.

1. Payran P., Pouliquen Y., Faure J. P., Offret G. : *Rapp. à Soc. fr. d'Ophtalmologie*, 1967. Masson.
2. Ravault P. M. : *Syndromes en ophtalmologie.* Ed. Doin-Doren, Paris, 1970.
3. Saraux H., Biais B. : *Précis d'ophtalmologie.* Masson C-ie, 1969.
4. Thomas G. J. : *La cornée.* Springfield, 1955.

TERRY (sindromul lui) (1942) : **retinopatia prematurilor.**

Retinopatia prematurilor este o complicație a unei prematurități extreme. Se produce o fibroplastie retro-lentală. Această complicație poate conduce la cecitate. Sindromul apare între a doua și a treia lună de viață, manifestîndu-se mai întîi cu dilatarea, contorsionarea vaselor retiniene și cu hemoragii în corpul vitros. Ulterior, în regiunea ora serrata se observă un edem cenușiu ce difuzează, producînd o dezlipire de retină : retrocristalin apar mase de fibrină albecenușii. În stadiul final al bolii apare o cataractă complicată, precedată de dispariția camerei anterioare a ochiului, atrofia irisului cu aderențe posterioare, alungirea procesului ciliar și micșorarea globului ocular. Evoluția se complică și cu creșterea tensiunii intraoculare. Sindromul afectează ambii ochi succesiv sau simultan. Nu rareori, chiar în faza activă a bolii se produce o involuție a ei. Nu se știe cu precizie etiologia ; unii cred că apariția bolii ar fi în legătură directă cu administrarea excesivă de oxigen mamei în timpul nașterii.

1. Campbell F. P. : *Arch. Ophtalm.*, 1966, 75, 548.
2. Clark G. și colab. : *Tr. Am. Acad. Ophtalm.*, 1962, 66, 57.
3. David M., Chiriceanu M. : *Oftalmologia în practica medicală.* Edit. Medicală Buc., 1964.

Scanned with OKEN Scanner

4. Melanowski W. H., Kobuszewska-Faryna M.: *Klin. Ocza*, 1956, 26, 199.
5. Saraux H., Biais B.: *Précis d'ophtalmologie*. Masson C-ie, 1969.

TEXAS (boală) (1902): **febra de Texas; febra purpurică a Munților Stîncoși; febra pătată; febra de căpușă.**

Febra de Texas este o boală infecțioasă gravă datorită *Rickettsiei rickettsii*, **fiind transmisă prin diferite specii de căpușe ixodide. Boala apare pretutindeni în Statele Unite ale Americii, însă cel mai frecvent în regiunea Munților Stîncoși și regiunile sud-estice. Cele mai dese îmbolnăviri se produc primăvara sau la începutul verii. Perioada de incubație este de 3—7 zile. Perioada prodromală este nespecifică și se aseamănă cu cea din gripă. Debutul este foarte brusc, cu simptome generale grave: temperatură foarte ridicată, stare tifică, frisoane. Erupția este peteșială, eritematoasă, maculoasă, ca și cea din tifusul exantematic. Se manifestă la 2—6 zile de la debutul bolii și începe, de obicei, la nivelul articulației pumnului și a gambelor, după care se generalizează. Complicațiile cele mai frecvente, în afară de cele nervoase, sînt: miocardita, bronho-pneumonia, necrozele pielii și infarctele cerebrale. Diagnosticul se confirmă prin testele serologice (aglutininele pentru antigenii lui Proteus OX 19, OX 2 și OXK) (reacția lui Weil-Felix) și prin inoculare la animal. Mortalitatea variază după regiuni; în general, ea este de peste 20% din cazuri. Tratamentul constă din administrare de tetracicline și cloramfenicol.**

1. Dutz H., Kleinsorge H., Schulz F.-H.: *Diagnose und Differentialdiagnose innerer Krankheiten*. VEB, G. Fischer Verlag, Jena, 1969.
2. Hegglin R.: *Diagnosticul diferențial al bolilor interne*. Edit. Medicală, Buc., 1969.
3. Rivers T. M., Horsfall F. L.: *Viral and Rickettsial Infections of Man*. 3rd ed. Lippincott, 1959.
4. Top F. H.: *Communicable and infectious Diseases*. Mosby, 1964.

THANNHAUSER (boala lui): **ciroza xantomatoasă; ciroza biliară xantomatoasă; ciroza colangitică xantomatoasă.**

Scanned with OKEN Scanner

Boala lui Thannhauser pare a fi o ciroză biliară primitivă cu o erupție xantomatoasă generalizată pe pleoape, fețele de extensie ale articulațiilor mari, scobitura axilară și poplitee și palma mîinilor. Primul simptom este un prurit rebel care precede cu ani de zile celelalte manifestări; melanoză, icter, dureri osoase, artralgii. Ficatul este mărit. În sînge se remarcă o creștere a fosfatazei alcaline de la valori moderate pînă la cifre extreme, ca și un exces de lipide totale, fosfolipide și colesterol. Serul nu este lactescent deoarece grăsimile neutre sînt în cantitate normală. Această boală trebuie suspectată la femei, care prezintă cu ani de zile mai înainte, prurit intens, melanoză și modificări cutanate xantomatoase, care nu sînt influențate de un tratament. Prognosticul este relativ sever. Evoluția este lentă și progresivă. Tratamentul constă din regim sărac în grăsimi și medicație hepatoprotectivă.

1. Bockus H. W.: *Gastroenterology.* Vol. III, W. B. Saunders, 1963–1965.
2. Eppinger H.: *Die Leberkrankheiten.* Wien, 1937.
3. Marcoff N., Kaiser E.: *Krankheiten der Leber und der Gallenwege in der Praxis.* G. Thieme, Stuttgart, 1962.
4. Overholt E. L., Hardin E. B.: *Arch. Int. Med.*, 1959, 103, 859.
5. Thannhauser S.: *Lipidoses.* Oxford University Press, 1950.
6. Wildhirst E.: *Internist* (Berlin), 1961, 2, 141.

THAYSSEN (sindromul lui) (1935): **crizele dureroase perirectale.**

Este un sindrom clinic, mai frecvent întîlnit la bărbați și la intelectuali, care se manifestă prin niște crize dureroase perirectale cu apariție nocturnă, ce țin cîteva minute pînă la 1—2 ore. Durerile iradiază din regiunea ano-rectală spre perineu și colon. La examenul clinic și radiologic al acestor bolnavi, nu se constată nimic anormal. Sindromul se întîlnește îndeosebi la indivizii cu tulburări neuro-endocrino-vegetative. Prognosticul este bun. Tratamentul constă din administrare de tranchilizante, antispastice și hormonoterapie.

1. Hayden E. P. : *Proctology.* New England J. Med., 1959, 260, 420.
2. Hirschmann L. J., Nigro N. D., Burke R. M. : *S. Clin. North America,* 1955, 35, 1505.
3. Turell R. : *International Abstr. Surg.,* 1958, 107, 417.
4. Turell R. : *Surg. Gynec. Obst.,* 1958, vol. 107.

THALMA-KRABBE (boala lui) : **miatonia congenitală ; boala lui Thomsen (vezi).**

THERSIL (sindromul lui) : **craniu în turn ; turicefalia ; craniul lui Thersil.**

Este o boală congenitală, determinată de osificarea prematură a suturilor oaselor craniene. Datorită acestei osificări precoce, craniul se dezvoltă în sens posterior și în înălțime, luînd aspectul de turn (oxocefalie) sau o formă ovală. Pe lîngă acest aspect, indivizii cu această malformație mai prezintă prognatism accentuat, exoftalmie, atrofia uni- sau bilaterală a nervilor optici, nistagmus, limitarea mișcărilor oculare și chiar crize comițiale. Uneori, ei prezintă oligofrenie. Examenul radiografic arată la nivelul craniului impresiile digitale. Se observă, de asemenea, atît clinic cît și radiologic, și existența unei lordoze cervicale. Nu are tratament. Prognostic quo ad vitam relativ bun.

1. Bertolatti M. : *Presse méd.,* 1912, 5, 332.
2. Gorlin R. J. : *Some facial syndromes. Birth defects.* Original Articles Series, 1969, 2, 65–76.
3. Leiber B., Olbrich G. : *Die Klinischen Syndrome.* Urban-Schwartzenberg, München-Berlin-Wien, 1966.
4. Touraine A. : *L'hérédité en médecine.* Paris, 1955.

THÉVENARD (boala lui) (1942) : **acropatia ulcero-mutilantă pseudosiringomielică a membrelor inferioare.**

Este o acropatie ulcero-mutilantă familială. Tabloul clinic se manifestă prin 3 grupe de simptome : trofic (acropatia atinge tegumentele prin ulcerații și scheletul prin osteoliză), senzitiv (tulburare senzitivă globală sau pe teritoriul lezat, disociație siringo-mielitică), tulburări ale reflexelor (areflexie achiliană, stiloradială bilaterală și simetrică). Boala debutează în general prin pusee evolutive la vîrsta de 14 ani. Este o boală fami-

lială cu caracter dominant. Se poate asocia cu oligofrenie, surdo-mutitate și întîrziere mintală.

1. Fauré C.: *Maladies osseuses constitutionnelles.* Expans. Sc. fr. 1966.
2. Thévenard A.: *Acta Neurologica et Psychiatrica Belgica,* 1953, 53, 1–23.
3. Weber M., Bergoend H.: *Les livrets du médecin.,* 1970, II, 10, 569–577.

THIBIERGE-WEISSENBACH (sindromul lui) (1910): **sclerodermia calcareea.**

Este o afecțiune ce face parte din grupul sclerodermiilor generalizate, descrise de Hardy, și pe care unii autori le asociază scleroedemului lui Buschke și sclerodactiliei progresive sau acrosclerozei, care debutează la nivelul extremităților, înainte de a se extinde la față. Boală de colagen, sindromul Thibierge-Weissenbach se manifestă prin concrețiuni calcare subcutanate la nivelul mîinilor, sclerodermie generalizată și hiperparatiroidie. La aceste manifestări clinice se adaugă uneori și sindromul Raynaud. Este o afecțiune rară, care se observă mai ales la femeie între 30—50 ani. Etiologia nu este cunoscută. Tabloul clinic este reprezentat de dureri articulare fugace, edemul discret al mîinilor, subfebrilitate și sindrom Raynaud. În perioada de stare a bolii se produce o îngroșare, indurare și calcificare a țesutului subcutanat, mai întîi la mînă, apoi la torace, față și diferite leziuni viscerale. Afecțiunea evoluează progresiv în cîțiva ani. Moartea survine, de obicei, în urma unor afecțiuni intercurente.

1. Dechaume M.: *Précis de stomatologie.* Masson C-ie, 1969.
2. Degos R., Lortat-Jacob E.: *La dermatologie.* Maloine. Paris, 1956.
3. Everett M. A., Curtis A. C.: *Arch. Int. Med.,* 1957, 100, 70.
4. Gardner D. L.: *Pathology of the connective tissue diseases.* Williams and Wilkins, 1965.
5. Kampmeier R. H.: *Arch. Int. Med.,* 1960, 106, 753.
6. Middleton W. S.: *Ann. Int. Med.,* 1962, 57, 183.

THIEMANN (boala lui) (1909): **osteocondrita oaselor metacarpului și a metatarsului; boala lui Thiemann-Fleischner.**

Scanned with OKEN Scanner

Este o afecțiune osteoarticulară, ce debutează înainte de pubertate, între vîrstele de 14—17 ani, ce se caracterizează prin prezența unei necroze aseptice subcartilaginoase la vîrfurile oaselor de la mîini și picioare. Evoluția acestui proces morbid se termină odată cu osificarea zonei metafizare de creștere. Necroza aseptică a oaselor metatarsului și metacarpului poate determina deformații ale mîinilor și picioarelor.

1. Cosăcescu A. : *Afecțiuni osoase.* Editura Welther, Sibiu, 1948.
2. Fevre M. : *Chirurgie infantile et orthopédie.* Flammarion, 1967.
3. Forgue E. : *Précis de pathologie externe.* Edit. Masson C-ie, 1938.
4. Nadolski Z. : *Pol. Pregl. Chir.*, 1956, 2, 150.
5. Ombredanne L. : *Précis de chirurgie infantile.* Masson C-ie, 1949.

THIEMANN-FLEISCHENER (boala lui) : **osteocondrita oaselor metacarpului și a metatarsului; boala lui Thiemann** (vezi).

THOMALA (boala lui) : **spasmul de torsiune familial.**

Boala lui Thomala este un spasm de torsiune familial. Este un fenomen morbid, de natură extrapiramidală, caracterizat prin contracturi musculare involuntare și persistente, care predomină la musculatura unei jumătăți a corpului, determinînd contorsiuni ale trunchiului și o hiperlordoză specifică (așa-zisa disbazie lordotică). Această contractură dispare în timpul somnului sau a actelor motorii automate. În afară de spasmul de torsiune familial, mai pot exista asemenea sindroame și în cursul bolii lui Wilson sau în encefalita epidemică.

1. Aymes A. : *Maladies et syndromes rares ou peu connus.* Paris, 1950.
2. Durham R. : *Encyclopedia of medical syndromes.* New York, 1960.
3. Escourolle R., Poirier J. : *Manuel élémentaire de neuropathologie.* Masson, Paris, 1971.
4. Merritt H. H. : *A textbook of Neurology.* 3rd ed. Lea and Febiger, 1963.

Scanned with OKEN Scanner

THEISSIER (sau TEISSIER) (boala lui): **albuminuria ortostatică; boala lui Pavy-Teissier; albuminuria intermitentă a lui Pavy** (vezi).

THOMAS (boala lui): **atrofia olivo-ponto-cerebeloasă; sindromul lui Déjérine-Thomas** (vezi).

Varietate de ataxie cerebeloasă, cu etiologie rău definită (alcoolismul, sifilisul etc.). (Vezi Déjérine-Thomas).

THOMAS (sindromul lui): **sindromul parietalului superior.**

Lezionările scoarței cerebrale în regiunea parietalului superior, determină hemipareză cu hiperreflectivitate, hemihipoestezie cu tulburări de sensibilitate tactilă și ale simțului de poziție, bradikinezie, dismetrie, cecitate verbală, apraxie ideatorie etc.

1. Baker A. B.: *Clinical Neurology*. 2nd ed. Hoeber, 1962.
2. Brain R.: *Clinical Neurology*. 2nd ed. Oxford, 1964.
3. Escourolle R., Poirier J.: *Manuel élémentaire de neuropathologie*. Masson, Paris, 1971.
4. Kreindler A.: *Neurologia*. Vol. I–II. Edit. Medicală București, 1957.

THOMPSON (boala lui): **poikilodermia vasculară congenitală; boala lui Gaupp** (vezi).

THOMSEN (sindromul sau boala lui) (1876): **miotonia congenitală; miotonia hipertrofică.**

Este o afecțiune ce face parte din grupul miotoniilor. Este o boală eredo-familială, rară, caracterizată prin miotonie localizată sau generalizată. Se manifestă clinic prin persistența contracției, excesiv de îndelungată a mușchilor, produsă de orice mișcare. După repetarea acelorași mișcări voluntare, contracțiile musculare cedează treptat și mișcările devin libere. Crizele acestea se accentuează sub influența epuizării, încordării fizice excesive, emoției și frigului. Reacția electrică a lui Jolly persistă chiar după întreruperea excitației. Se mai poate produce cu ciocanul de reflexe o reacție asemănătoare (reacția miotonică mecanică). Boala este determinată cauzal de tul-

Scanned with OKEN Scanner

burări ale conexiunii mioneurale și ale metabolismului acetilcolinei. Afecțiunea evoluează lent, progresiv și fără variații mari. Se descriu următoarele forme clinice: gamppa crampus-miotonia (contracții musculare dureroase), miotonia congenitală Martius-Hanseman (vezi), miotonia latentă Orzechowski și miotonia paralitică Sten-Grixoni și miotonia dobîndită, o formă ce apare la o vîrstă mai înaintată și care este benignă. Biopsia musculară pune în evidență o mărire a diametrului fibrelor musculare fără nici un semn de degenerescență. Ca tratament se recomandă clorhidratul de chinină.

1. Cheah J. B., Toh B. H.: *Singapore Med. J.*, 1969, 2, 111.
2. Demos J.: *Vie médicale*, 1973, 25, 2093.
3. Fanconi G., Wallgren A.: *Manual de pediatrie*. Edit. Medicală Buc., 1965.
4. Lee F. J., Hughes D. T.: *Brain*, 1964, 87, 521.
5. Maas O., Paterson A. S.: *Brain*, 1950, 73, 318.
6. Marinesco G., Façon I., Vasilescu C.: *Gazette des Hôp.* dec. 1934.
7. Lobsin W. S., Businowski I. S.: *J. Nvropat. i Psichatr. „S. S. Korsakow"*, 1972, 7, 976.
8. Pachomov N., Caughey J. E.: *Neurology*, 1960, 10, 28–42.

THOST-UNNA (boala lui) (1880—1883): **eritrokeratodermita palmo-plantară; keratodermia tip Thost-Unna (vezi Bataille, parodontozele din keratodermiile palmo-plantare).**

Este o dermatoză, din grupul keratodermiilor congenitale, care se transmite ereditar cu caracter dominant, se localizează strict palmo-plantar, neextinzîndu-se asupra leziunilor învecinate, însă asociindu-se adesea cu leziuni keratozice la distanță (pliuri articulare, coate, genunchi etc.). Leziunea histologică este tipică celei keratozice. Boala apare încă din primii doi ani de viață, manifestîndu-se printr-o keratinizare excesivă, care cuprinde în întregime palmele și plantele. Stratul cornos atinge grosimea de 0,5—2 cm. El este limitat de pielea sănătoasă de un burelet roșu-violaceu, larg de 0,5—1 cm. Pe suprafața keratinizată apar delimitări cauzate de fisuri. Procesul de keratinizare se extinde și asupra lojei ungueale. La

unii bolnavi, plăci keratozice mai pot fi observate la coate, plici articulare și genunchi. Boala are evoluție cronică. Ea poate dura toată viața.

1. Degos R., Lortat-Jacob E.: *La dermatologie.* Maloine Paris, 1956.
2. Hanhardt E.: *Dermatologica*, 1947, 24, 5/6, 286.
3. Lutz W.: *Lehrbuch der Haut und Geschlechtskrankheiten.* 1957.
4. Rook A., Wilkinson D. S., Ebling F. J. G.: *Textbook of Dermatology.* Blackwell, Oxford, 1968.

THORN (sindromul lui) (1944): **nefrita hipocloremică.**

Sindromul lui Thorn, sau nefrita hipocloremică, este o afecțiune renală, determinată de o pierdere însemnată de sare și apă de origine renală, în urma unei lezionări morfo-funcționale tubulare. Se observă cel mai des în rinichiul polichistic și în diferitele pielonefrite cronice. Boala evoluează către insuficiență renală, manifestîndu-se atunci clinic și humoral prin semnele specifice ale acestei boli. Tratamentul constă din reechilibrare hidrică și electrolitică.

1. Reubi F.: *Néphrologie clinique.* Masson C-ie, 1961.
2. Reubi F.: *J. d'Urologie*, 1954, 60, 816.
3. Thorn G. W., Koepf G. F., Clinton M.: *New England J. Med.*, 1944, 231, 76.
4. Zollinger H. U.: *Die interstitielle Nephritis.* Karger-Bâle, 1945.

THORSEN-BJÖRCK (boala lui): **sindromul carcinoid malign.**

Sindromul carcinoid malign se caracterizează, din punct de vedere clinic, prin hipertensiune arterială, vasoconstricție cutanată, stenoză pulmonară, hipertrofie ventriculară, hemoragii diverse și constricții ale musculaturii netede gastro-intestinale. Boala este determinată de secreția crescută de serotonină de către unele tumori carcinoide, situate mai ales în ileon. Se aseamănă, din punct de vedere patogenetic, cu feocromocitomul, prin aceea că dozarea în urină a acidului 5-hidroxi-indolacetic indică o creștere a serotoninei. Spre

deosebire de feocromocitom, în sindromul carcinoid sau boala lui Thorsen-Björck, adrenalina și noradrenalina sînt în limite normale.

1. Baldini M. : *Boll. Soc. Med.-Chir.* Cremona, 1960, 14, 23, 37.
2. Danowski J. : *Clinical endocrinology.* Williams and Wilkins, Balt. 1962.
3. Milcu Șt. : *Endocrinologia clinică.* Edit. Medicală Buc., 1967.

TIEDMAN (sindromul lui) : **apoplexia viscerală fără embolie ; infarctul ileo-mezenteric.**

Sindromul Tiedman, sau infarctul ileo-mezenteric, este o boală rară, datorită ocluziunii unei artere sau unei vene mezenterice, sau, cu totul excepțional, unei apoplexii viscerale fără embolie. Boala este mai frecventă la indivizii în vîrstă, mai ales la bărbați. Ocluzia arterială (prin tromboză sau embolie) poate apare în arterioscleroză, fibrilație atrială, endocardită lentă, boala lui Buerger sau periarterita nodoasă. Trombozele venoase sînt determinate de infecții purulente intraabdominale, compresie tumorală, hipertensiune portală, policitemie etc. Procesul patologic obstructiv se produce de obicei la nivelul arterei mezenterice superioare și mai puțin în cea inferioară. Infarctele instalate rapid determină adesea o peritonită secundară hemoragică. Se manifestă clinic prin dureri abdominale paroxistice, foarte violente, epigastrice sau ombilicale, însoțite de vărsături și melenă. Mai tîrziu se produce ocluzia intestinală și semne de peritonită. La examenul radiologic, se constată prezența de lichid în cavitatea peritoneală și dilatarea discretă a intestinului. Din punct de vedere biologic, se constată : hemoconcentrație, hiperleucocitoză și prezența de sînge în scaune. Prognosticul este foarte rezervat, mai ales în formele acute. Tratamentul este chirurgical ; el constă în tratarea șocului și explorarea cavității abdominale, cu eventuala rezecție a porțiunii intestinale necrozate.

1. Gutman R. A. : *Les syndromes douloureux de la région épigastrique.* Paris, 1950.
2. Hafter E. : *Praktische Gastroenterologie.* G. Thieme, Stuttgart, 1962.

Scanned with OKEN Scanner

3. Rabinovitsch J., Pines B., Felton M.: *J.A.M.A.*, 1962, 179, 257.
4. Zweig W.: *Die Erkrankungen des Darmes.* G. Thieme, Stuttgart, 1949.

TIETZE (sindromul lui): **condroosteopatia costală tuberoasă; sindromul costal nespecific; condrita costală.**

Descris de Tietze în 1921, sindromul costal nespecific este o tumefacție dureroasă, neinflamatorie a joncțiunii condrocostale I și II și, mai rar, ale coastelor a III-a și a IV-a. Se întîlnește mai frecvent la femeie decît la bărbat. Sindromul poate apărea izolat sau poate însoți procese pulmonare cronice. Se pare că afecțiunea ar fi determinată de o pseudoartroză, secundară microtraumatismelor, sau unei osteoporoze. La examenul clinic, se constată că la capătul sternal al coastelor, la limita dintre porțiunea osoasă și cea cartilaginoasă, se observă o formațiune proeminentă, bombată, dureroasă, neînsoțită de semne inflamatorii. Evoluția afecțiunii este benignă; boala poate dura de la cîteva luni pînă la 3 ani.

1. Jensen J.: *Med. Clin. North America*, 1945.
2. Hegglin R.: *Diagnosticul diferențial al bolilor interne.* Editura Medicală Buc., 1969.
3. Laake H.: *Tietze's syndrom. Nord. Med.*, 1951, 46, 1793.
4. Wiedemann H. R.: *Helv. Paediatrica Acta*, 1972, 27, 1, 25.

TILBURY-FOX (boala lui): **impetigo adevărat; impetigo contagios vulgar; impetigo streptococic.**

Este o streptococie buloasă, inoculabilă și foarte contagioasă, care se întîlnește mai ales la copii din mediu școlar. Se localizează, de obicei, la față și pielea capului și uneori se poate generaliza. Leziunea fundamentală este o bulă mică, semiflască, mai întîi clară și transparentă, al cărui contur durează timp variabil desenînd un cerc neregulat. De obicei, bula este înconjurată de o areolă inflamatorie. După cîteva ore, conținutul bulei devine tulbure. Stadiul bulos și pustulos este foarte efemer, după care urmează o crustă, cînd boala se transformă cu adevărat în impetigo. Sub crustă apare o eroziune roșie căptușită de un strat

Scanned with OKEN Scanner

subțire fibrinos. Leziunea este strict epidermică, fapt caracteristic bolii. Deși uneori este rebelă la tratament, totuși, în general, boala cînd este corect tratată se vindecă rapid. După vindecare nu rămîn cicatrici.

1. Carney R. G. : *J.A.M.A.*, 1963, 186, 646.
2. Degos R., Lortat-Jacob E. : *La dermatologie.* Maloine. Paris, 1956.
3. Shelmire D. S., Harrell E. R. : *Postgrad. Med.*, 1965, 37, 202.
4. Rook A., Wilkinson D. S., Ebling F. J. G. : *Textbook of dermatology.* Oxford, 1968.

TINEL (sindromul lui) : **acromelalgia ; eritromelalgia lui Weir-Mitchell (1872).**

Este o boală vasculară rară, caracterizată prin accese paroxistice, dureroase de vasodilatație a extremităților. Etiologia este necunoscută. Eritromelalgia primară sau idiopatică este întîlnită la indivizii normali, mai rar la copii decît la adulți și în mod egal la ambele sexe. Mai rar se observă acromelalgia sau eritromelalgia secundară la bolnavii cu policitemie vera, hipertensiune arterială, boli neurologice organice și gută. Tabloul clinic se manifestă prin senzația de arsură, care durează de la cîteva minute la cîteva ore, afectînd electiv plantele și palmele și ulterior, într-un stadiu mai avansat, întreg membrul. Crizele apar după stimuli care produc vasodilatație, mai ales noaptea cînd extremitățile sînt încălzite de lenjeria patului, după efort și căldură. Calmarea se produce în urma răcirii și ridicării zonei interesate. Se observă în același timp, senzația de căldură, roșeață și cianoză. Între accese, individul este perfect normal. Eritromelalgia idiopatică este constant benignă ; forma secundară depinde de boala cauzală. Tratamentul constă, în forma primară, din administrare de aspirină și băi alternative locale cald-rece.

1. Babb R. R. și colab. : *Circulation*, 1964, 29, 136.
2. Brainerd H., Margen S. Chatton M. : *Current Diagnosis and Treatment.* Lange Medical Publish. 1967.
3. Estes J. E. : *Mod. Concepts Cardiovasc. dis.* 1956, 25, 355.

Scanned with OKEN Scanner

4. Gifford R. W. jr. : *Circulation*, 1963, 27, 970.
5. Lenègre J., Soulié P. : *Maladies de l'appareil cardio-vasculaire*. Flammarion, Paris, 1968.

TILING-WERNICKE (sindromul lui) : **paralizia oculo-motorie disociată Tiling-Wernicke.**

Sindromul Tiling-Wernicke se caracterizează prin paralizia disociată a mișcărilor oculogice, mișcările voluntare fiind abolite, iar cele automaticoreflexe, conservate. Ca etiologie, paralizia oculo-motorie este variată. Nucleii celei de a III-a și a IV-a perechi sînt pedunculari, iar celei de a VI-a perechi protuberanțiali. Toți acești nervi trec în sinusul cavernos și pătrund în orbită prin fanta sfenoidală. Astfel, orice proces meningeal, mai ales sifilitic, ramolismentele pedunculare, fracturile bazei craniului, tumorile cerebrale și tromboflebita sinusului cavernos pot să cauzeze paralizii ale nervilor oculo-motori.

1. Baker A. B. : *Clinical Neurology*. 2nd ed. Hoeber, 1962.
2. Brain R. : *Clinical Neurology*. 2nd ed. Oxford, 1964.
3. Escourolle R., Poirier J. : *Manuel élémentaire de neuropathologie*. Masson C-ie, Paris, 1971.
4. Hombourger P. : *Nomenclature des maladies et opérations à noms propres*. Lab. Delalande-Courbevoie, 1963.

TISNADO-MUNOR-NORIEGA (sindromul lui) (1960): **asocierea unei lentiginose cu un dolico-colon.**

1. Tisnado-Munor S., Noriega E. : *Pigmentaciones melanicas de mucosa nel labos e pied associados a dolico-colon. Un neuro-syndrome ?* Rev. Cubano Pediat., 1960, 32, 177–179.

TOBIAS (sindromul lui) : **tumoarea apicală a plămînului ; boala lui Pancoast-Tobias (vezi) ; sindromul Hare.**

TOBIA (boală) : **febra Tobia din Columbia ; febra munților stîncoși ; febra exantematică de Sao-Paolo (vezi).**

TONI-DEBRÉ-FANCONI (sindromul lui) : **rahitismul din insuficiența tubului proximal ; boala lui**

Scanned with OKEN Scanner

Abderhalden-Fanconi ; sindromul lui Lignac-Fanconi ; sindromul Fanconi-Toni-Debré (vezi).

TOLOCINOV-ROGER (boala lui) : **defectul septului ventricular ; boala lui Roger (vezi).**

TOLOSA-HUNT (sindromul lui) : **paralizia recidivantă oculo-motorie.**

Este un sindrom clinic, caracterizat prin asocierea unor paralizii fugace recidivante homolaterale a mușchilor oculo-motori, cu o durere retro-orbitară extrem de intensă. Atît examenul arteriografic cît și cel encefalografic sînt normale. Boala nu se însoțește de simptome generale. Sub influența tratamentului cu corticoizi, boala regresează repede.

1. Adler F. H. : *Gifford's textbook of ophtalmology.* Saunders, 1962.
2. Berens C. : *The eye and its diseases.* W. B. Saunders, 1950.
3. David M., Chiriceanu M. : *Oftalmologia în practica medicală.* Edit. Medicală Buc., 1964.
4. Ravault P. M. : *Syndromes en ophtalmologie.* Ed. Doin-Doren, Paris, 1970.
5. Saraux H., Biais B. : *Précis d'ophtalmologie.* Masson C-ie, 1969.
6. Saraux H., Guillot P., Sedan R. : *Exploration neuro-radiologique en ophtalmologie.* Masson C-ie, 1966.

TOMMASOLI (sindromul lui) : **acrokeratomul histriciform ereditar.**

Este un sindrom dermatologic, caracterizat prin prezența în regiunile descoperite ale corpului a unei piele aspre, rugoase, acoperită de scaume cornoase de culoare închisă ca în boala denumită ictioza histrix. Această afecțiune se localizează electiv pe suprafețele de extensie ale extremităților și ale marilor articulații.

1. Cockay E. : *Inherit. abnorm. skin.*, 1933, 186.
2. Degos R., Lortat-Jacob E. : *La dermatologie.* Edit. Maloine, 1956.
3. Pillsbury D. M., Shelley W. B., Kligman A. M. : *A manual of cutaneous medicine.* W. B. Saunders, 1961.

Scanned with OKEN Scanner

4. Rook A., Wilkinson D. S., Ebling F. J. G.: *Textbook of dermatology.* Blackwell, Oxford, 1968.

TÖRÖCK (sindromul lui) (1872): **siringomul lui Töröck; hidradenomul eruptiv al lui Jacquet-Darier (vezi).**

TORNWALDT (boala lui) (1885): **catar retronazal cronic; bursita faringiană.**

Este o afecțiune caracterizată prin inflamația glandei faringiene a lui Luschka și mai ales a fosetei Rosenmüller (recesusul faringian mijlociu), unde se formează un chist cu conținut lichidian mucos sau purulent. Această formațiune diminuează capacitatea rinofaringelui și îngreuiază respirația nazală. Tratamentul constă din administrare de antiseptice și antibiotice.

1. Ballenger H. C., Ballenger J. J.: *Diseases of the Nose, Throat and Ear.* ed. 10-a. Lea and Febiger, 1957.
2. Hampsey J. W.: *Arch. Otolaryng.*, 1960, 72, 21.
3. Kneeland Y. jr.: *M. Clin. North America*, 1959, 43, 1327.
4. Lederer F. L.: *Diseases of the Ear, Nose and Throat.* ed. 6-a, Davis, 1952.
5. Tornwaldt G. L.: *Über die Bedeutung der bursa pharyngea fur die Erkennung und Behandlung gewisser Nasenrauchenraumkrankheiten.* Wiesbaden, 1885.

TOKELAN (boală): **tinea imbricată; scabie Dajak.**

Este o boală determinată de parazitul *endodermatophiton conecthricum*, care se întîlnește mai ales în arhipelagul Tokelan din Polinezia. Această dermatomicoză cronică exotică se caracterizează prin leziuni eritematoscuamoase, dispuse sub formă de cercuri concentrice, care cuprind suprafețe mari de tegument.

1. Degos R., Lortat-Jacob E.: *La dermatologie.* Maloine, 1956.
2. Duperrat B.: *Précis de dermatologie.* Masson C-ie, 1959.
3. Leiber B., Olbrich G.: *Die klinischen Syndrome.* Urban and Schwartzenberg-Verlag, München, 1966.

Scanned with OKEN Scanner

4. Sutton R. L. jr. : *Diseases of the skin.* edit. XI, Mosby, 1956.

TOURAINE (boală) : **elastorrhexia.**

Este o boală care asociază sindromul lui Groenblad-Strandberg (displazia congenitală a țesutului elastic al pielii, vaselor, inimii) cu diferite tulburări psihice sau neurologice, determinate de leziuni ale arterelor cerebrale. Tabloul clinic se manifestă prin existența unor cute ale pielii, produse de o displazie congenitală a pielii, tulburări diferite de irigație, telangiectazii și hemoragii, leziuni cardiace (miocardoză și endocardită), o erupție pseudoxantomatoasă, o retinită cu striuri angioide caracteristice și diferite tulburări psihice (epilepsie) sau neurologice. Boala nu are tratament.

1. Durham R. : *Encyclopedia of medical syndromes.* New York, 1960.
2. Talbott J. H., Ferrandis R. M. : *Collagen Diseases.* London, 1956.
3. Touraine A. : *L'hérédité en médecine.* Paris, Masson C-ie, 1955.

TOURAINE (boala lui) : **melanoblastoza neuro-cutanată.**

Melanoblastoza neuro-cutanată este o afecțiune caracterizată prin prezența de melanoblastoame cutanate și tumori melanice ale leptomeningelui. Aceste tumori melanice de la nivelul piei mater determină din punct de vedere clinic, accese epileptice și tulburări psihice, mai ales în ceea ce privește personalitatea. Evoluția este relativ lentă ; prognosticul este sever.

1. Hombourger P. : *Nomenclature des maladies et opérations à noms propres.* Edit. Lab. Delalande-Courbevoie, 1963.
2. Lutz W. : *Lehrbuch der Haut und Geschlechtskrankheiten.*, 1957.
3. Rook A., Wilkinson D. S., Ebling F. J. G. : *Textbook of Dermatology.* Blackwell, Oxford, 1968.
4. Sutton R. L. jr. : *Diseases of the skin.* ed. XI, Mosby, 1956.

Scanned with OKEN Scanner

TOURAINE (boală) : **epidermoliza buloasă.**

Este o dermatoză care apare imediat după naștere sau ceva mai tîrziu, manifestîndu-se clinic prin niște flictene, de obicei posttraumatice, care pot fi superficiale sau profunde. Flictenele pot apărea spontan, fără cauză aparentă, pe extremități și mucoase. Simptomul Nicolski este pozitiv. În locul acestor flictene se produce o epitelizare care lasă o cicatrice atrofică și milia. O formă clinică a acestei boli se descrie sub denumirea de sindromul lui Pasini (papuloidea epidermolysis bullosa). Copiii cu această afecțiune mai pot prezenta, de asemenea, diferite leziuni ungheale, ichtioză, hipotrihie, hiperpigmentație, keratoză palmo-plantară sau foliculară. În tot cursul evoluției bolii, nu se alterează starea generală a bolnavului.

1. Andrews G. C., Domonkos A. : *Diseases of the skin.* ed. V-a, Saunders, 1963.
2. Pillsbury D. M., Shelley W. B., Kligman A. M. : *Medicine.* Saunders, 1961.
3. Rook A., Wilkinson D. S., Ebling F. J. G. : *Textbook of Dermatology.* Blackwell, Oxford, 1968.
4. Touraine A. : *L'hérédité en médecine.* Ed. Masson, 1955, 472.

TOURAINE (sindromul lui) : **epidermoliza buloasă polidisplasică.**

Este o dermatoză cu transmitere ereditară, de tip recesiv, care se manifestă clinic prin apariția unor flictene profunde subepiteliale, deseori cu conținut hemoragic, de origine traumatică sau idiopatică, localizate pe mucoase și tegumente. Simptomul Nikolski este pozitiv, iar după vindecarea bolii, în locul flictenelor rămîn cicatrice atrofice și milia. Pe lîngă fenomenele de mai sus, deseori se pot asocia xerodermia presenilis, hipotrichoză, unghii rudimentare și o serie de tulburări psihice și endocrine.

1. Degos R., Lortat-Jacob E. : *La dermatologie.* Maloine, Paris, 1956.
2. Duperrat B. : *Précis de dermatologie.* Masson, 1959.
3. Lutz W. : *Lehrbuch der Haut und Geschlechtskrankheiten.*, 1957.

Scanned with OKEN Scanner

4. Sutton R. L. jr. : *Diseases of the skin.* ed. XI, Mosby, 1956.

TOURAINE (sindromul lui) (1913—1945) : **keratozele congenitale ; genodermatozele Touraine.**

În acest sindrom sînt incluse o serie de dermatoze polisimptomatice, cele mai multe congenitale, caracterizate printr-o keratinizare excesivă a epidermului şi alte anomalii asociate cu leziuni cutanate eritematoase, sau cu vicii de dezvoltare a pielii (parakeratoză, diskeratoză, acantoliză etc.), ale anexelor pielii (unghii, păr etc.), ale mezodermului sau chiar ale sistemului nervos. Ele sînt determinate, în esenţă, de tulburări trofice generale.

1. Feighin M. : *Lexicon de simptome şi sindroame.* Edit. Medicală Buc., 1967.
2. Rook A., Wilkinson D. S., Ebling F. J. G. : *Textbook of Dermatology.* Blackwell, Oxford, 1968.
3. Touraine A. : *Ann. Derm. Syph.*, 1958, 3, 257.
4. Touraine A. : *L'hérédité en médecine.* Edit. Masson C-ie, 1955.

TOURAINE (sindromul lui) (1941) : **lentiginoza centrofacială neurodistrofică.**

Este o afecţiune dermatologică, care se întîlneşte mai frecvent în copilărie. Are caracter familial şi se transmite ereditar. Se incriminează de obicei, în declanşarea acestui sindrom, alcoolismul şi sifilisul părinţilor. Boala se manifestă clinic printr-un număr mai mare sau mai mic de pete lenticulare în porţiunea centrală a feţei (nasul şi regiunea învecinată a obrajilor), prin tulburări neuropsihice ce apar încă din copilărie (epilepsie, oligofrenie, hemiparalizii etc.) şi numeroase şi variate anomalii osoase (boltă palatină ogivală, fruntea olimpiană, înfundarea cuştii toracice, lipsa apendicelui xifoid, deformaţii ale coloanei vertebrale în porţiunea cervico-toracică, anomalii în conformaţia şeii turceşti şi a bazei craniului etc.). Nu are tratament. Prognostic relativ bun.

1. Lutz W. : *Lehrbuch der Haut und Geschlechtskrankheiten.* 1957.
2. Rook A., Wilkinson D. S., Ebling F. J. G. : *Textbook of dermatology.* Blackwell, Oxford, 1968.

Scanned with OKEN Scanner

3. Touraine A.: *Presse Méd.*, 1958, 72, 1611.
4. Touraine A.: *L'hérédité en médecine.* Paris, Masson, 1955.

TOURAINE (sindromul lui) (1943): **onycharthrosis.**

Este un sindrom clinic, caracterizat prin aplazia totală sau parțială a unghiilor și din anomalii osoase importante, cum ar fi, de exemplu, lipsa de dezvoltare a condilului femural extern, a condilului humerusului sau a rotulei etc. Boala este, de obicei, ereditară; se pot observa uneori însă și forme fruste.

1. Rook A., Wilkinson D. S., Ebling F. J. G.: *Textbook of dermatology.* Blackwell, Oxford, 1968.
2. Touraine A.: *L'hérédité en médecine.* Masson C-ie, Paris, 1955.
3. Touraine A.: *Progrès méd.*, 1943, 1, 7.

TOURAINE (sindromul lui) (1913): **polikeratoza congenitală.**

În acest sindrom sau, mai bine-zis, complex simptomatic, sînt incluse diferite tulburări congenitale diseminate sau de sistem, ale keratinizării. Se pot cita astfel, o serie de afecțiuni cum ar fi: keratoza palmo-plantară difuză Mantoux, sindromul Jadassohn-Lewandowski, keratozele foliculare epidemice (boala din Basel), eritrodermia ichtiosiformă congenitală, leucoplaziile mucoaselor sau ale limbii, pachyonychia etc.

1. Degos R., Lortat-Jacob E.: *La dermatologie.* Maloine édit. Paris, 1956.
2. Duperrat B.: *Précis de dermatologie.* Masson C-ie, 1959.
3. Sutton R. L. jr.: *Diseases of the skin.* ed. XI, Mosby, 1956.

TOURAINE (sindromul lui): **purpura maculoasă; purpura teleangiectades arciformă.**

Purpura maculoasă este o formă clinică a purpurei inelare teleangiectatice a lui Majocchi (1908). Se produce în urma lezionării vaselor cutanate mici (capilare, arteriole, venule). Face, ca și boala lui Majocchi, parte din grupa capilaritelor cronice. Se deosebește de aceasta din urmă numai printr-o evoluție mai rapidă, contururi arciforme ale elementelor eruptive, dimensiunile lor mai

Scanned with OKEN Scanner

mari, precum și prin faptul că se întîlnesc mai frecvent la femeie decît la bărbat. Evoluția bolii este cronică. Nu are tratament specific.

1. Kozlowski J., Lukasiak B.: *Przegl. Dermat. i Wener.*, 1957, 1, 27.
2. Sutton R. L. jr.: *Diseases of the skin.* Mosby, 1956.
3. Touraine A.: *L'hérédité en médecine.* Masson C-ie, 1955.

TOURAINE (boală) (1952): **epidermoliza buloasă, forma gravă.**

Spre deosebire de epidermoliza buloasă (boala lui Goldscheider, boala Köbner, distrofia buloasă, keratoliza buloasă), care este o afecțiune congenitală, caracterizată printr-o clivare a epidermului, sub influența celui mai neînsemnat traumatism, urmat de apariția de bule, evoluție îndelungată și fără alterarea stării generale, boala lui Touraine evoluează rapid și în peste 60% din cazuri, moartea survine intrauterin sau în primele zile după naștere. În unele cazuri, pe lîngă tulburările de mai sus se mai asociază și unele vicii de dezvoltare.

1. Andrews G. C., Domonkos A.: *Diseases of the skin.* W. B. Saunders, 1963.
2. Degos R., Lortat-Jacob E.: *La dermatologie.* Maloine, Paris, 1956.
3. Sutton R. L. jr.: *Diseases of the skin.* Mosby, 1956.

TOURAINE (boală) (1941): **triada lui Touraine; aftoza bucală și genitală, cu semne generale și manifestări viscerale; marea aftoză Touraine.**

Este o dermatoză cauzată de un virus necunoscut care, din punct de vedere clinic, se aseamănă foarte mult cu sindromul Stevens-Johnson, cu ectodermoza pluriorificială Rendu-Fiessinger sau cu sindromul lui Behçet. Marea aftoză a lui Touraine se compune din următoarea triadă simptomatică: leziuni ale mucoasei cavității bucale (aftele tipice), leziuni ulcerative genitale asemănătoare cu sindromul Lipschütz (ulcus vulvae acutum) și o serie de erupții cutanate polimorfe ca eritem nodos, foliculite, eriteme multiforme etc. Bolnavii mai pot prezenta tromboflebite și

unele tulburări ale sistemului nervos central (meningoencefalite). Se citează, de asemenea, diferite artrite. Boala are o evoluție cronică și recidivantă. Nu are tratament specific.

1. Andrews G. C., Domonkos A.: *Diseases of the skin.* W. B. Saunders, 1963.
2. Lutz W.: *Lehrbuch der Haut und Geschlechtskrankheiten.*, 1957.
3. Sutton R. L. Jr.: *Diseases of the skin.* Mosby, 1956.
4. Touraine A.: *Bull. Soc. Franc. Dermat-Syph.*, 1941, 48, 61.

TOURAINE (boala sau sindromul lui): **pahidermoperiostoza feței și a extremităților; sindromul osteodermopatic; boala lui Touraine-Solente-Golé (vezi).**

TOURAINE ROUEL (boală) (1945): **polifibromatoza ereditară.**

Este o afecțiune dermatologică distrofică și familială, care prezintă diverse asocieri de fibroame cutanate, keloide, boala lui Dupuytren și induratia corpilor cavernoși. Este de fapt o predispoziție constituțională în care infiltratele inflamatorii suferă o transformare fibroasă. În acest sens, în diferite regiuni ale corpului apar noduli și formațiuni tuberoase.

1. Degos R., Lortat-Jacob E.: *La dermatologie.* Maloine, Paris, 1956.
2. Pillsbury D. M., Shelley W. B., Kligman A. M.: *A manual of cutaneous medicine.* Saunders, 1961.
3. Touraine A., Rouel H.: *Ann. Dermat. Syph.*, 1945, 5, 1/2, 1.

TOURAINE-SOLENTE-GOLÉ (boala lui): **pachidermoperiostoza; pachidermie plicaturată, cu pachiperiostoza feței și a extremităților; sindromul osteo-dermopatic.**

Este o afecțiune osoasă, caracterizată prin existența unor canale perpendiculare pe axa osului, făcute pe socoteala osului haversian normal. Boala este asemănătoare cu osteoartropatia hipertrofiantă pneumică a lui Pierre-Marie. Clinic se caracterizează prin hipertrofia țesutului conjunctiv, a glandelor sudoripare și sebacee și în-

Scanned with OKEN Scanner

groşarea şi plicaturarea pielii la nivelul extremităţilor şi a capului.

1. Durant J., Vignon G., Maitrepierre J., Megard M., Calvel V.: *Rev. Lyonnaise Méd.*, 1960, 9, 671–684.
2. Lièvre J. A.: *Presse méd.*, 1954, 62, atlas rad. 764 bis.
3. Louyot P.: *Rev. Prat.* 1971, XXI, 23, 3401.
4. Touraine A., Solente S., Golé J.: *Bull. Soc. Franc. Dermat. Syph.*, 1935, 283.

TOURAINE-SOLENTE (sindromul lui) (1936): **nevii acromici; nevii albi; nevii pigmentari cronici, congenitali.**

Este o afecţiune dermatologică, cu caracter congenital, ce se manifestă clinic prin prezenţa unor formaţiuni cutanate acromice, cu dispoziţie metemerică, lineară sau unilaterală. Evoluţia este cronică. Prognostic bun. Nu are tratament.

1. Andrews G. C., Domonkos A.: *Diseases of the skin.* Saunders, 1963.
2. Degos R., Lortat-Jacob E.: *La dermatologie.* Maloine, 1956.
3. Rook A., Wilkinson D. S., Ebling F. J. G.: *Textbook of dermatology.* Blackwell, Oxford, 1968.
4. Touraine A., Solente F. S.: *Bull. Soc. Franc. Derm. Syph.*, 1936, 609.

TOURAINE-SOLENTE (boală) (1944): **neurofibromatoza miliară.**

Este o afecţiune dermatologică, caracterizată clinic prin existenţa unor fibroame multiple diseminate, foarte mici, de natură nevică, apărute în copilărie. Se prezintă ca nişte papule situate în profunzimea pielii, de aspect normal. Locul lor de elecţie este întregul tegument, cu excepţia palmelor şi plantelor. Evoluţie lentă. Prognostic bun. Nu are tratament.

1. Lutz W.: *Lehrbuch der Haut und Geschlechtskrankheiten.*, 1957.
2. Rook A., Wilkinson D. S., Ebling F. J. G.: *Textbook of dermatology.* Blackwell, Oxford, 1968.
3. Touraine A., Solente S.: *Bull. Soc. Franc. Derm. Syph.*, 1944, 85.

Scanned with OKEN Scanner

TROELL-JUNET (sindromul lui) : **hiperostoza craniană cu acromegalie și hipertiroidie.**

Este o formă clinică de acromegalie, afecțiune ce se caracterizează printr-o hipertrofie a extremităților superioare, inferioare și cefalice, cauzată de un exces de hormon de creștere. În sindromul Troell-Junet, pe lîngă acromegalie se mai asociază o hiperostoză frontală internă, hipertiroidism și diabet zaharat. Boala apare, de obicei, la femeile în vîrstă. Semnificația patogenică a acestei asocieri simptomatice este încă neclară.

1. Gershon-Cohen J., Schraer H., Blumberg N. : *Am. J. Roentgenol.*, 1955, 3, 396.
2. Milcu Șt. : *Endocrinologie clinică.* Edit. Medicală Buc. 1967.
3. Moore S. : *Acta Radiol.*, 1953, 39, 485.
4. Troell A. : *Svenska Läk. Tidn.*, 1938, 35, 763.

TREACHER-COLLINS (boala lui) : **disostoza mandibulo-facială ; boala lui Franceschetti-Zwahlen (vezi).**

TROISIER-HANOT-CHAUFFARD (sindromul lui) (1882) : **hemocromatoza ; diabetul bronzat ; sindromul Hanot-Chauffard.**

Hemocromatoza este o tulburare de metabolism, caracterizată printr-o absorbție intestinală a fierului în cantitate care întrece necesitățile și depozitarea lui în ficat și alte organe, unde produc o serie de perturbări morfo-funcționale importante. Este o afecțiune relativ rară, care se întîlnește aproape exclusiv la bărbat (95%), între 50—70 ani. Sindromul Troisier-Hanot-Chauffard se caracterizează clinic printr-o ciroză a ficatului, diabet și pigmentarea tegumentelor (depunere de hemosiderină și hemofuscină). Bolnavii sînt hiperpigmentați, căpătînd o colorație cenușie-albăstruie, asemănătoare cu cea din boala Addison. Se deosebește de aceasta din urmă deoarece lipsește pigmentarea caracteristică a mucoaselor. La examenul histopatologic, se observă că viscerele sînt infiltrate cu un pigment ocru-feruginos. Infiltrațiile de pigment se găsesc în splină, ficat, ganglionii limfatici și în toate glandele endocrine. În afară de pigmentația pielii, în 90% din cazuri, se observă o ciroză, în 10% un cancer de ficat secundar cirozei, în 75% din cazuri diabet, iar deseori o hipoplazie genitală și pierderea carac-

terelor sexuale secundare. Din punct de vedere cardiac, se poate observa o insuficiență cardiacă și adesea un bloc atrio-ventricular complet. Există porfirinurie și sideremie. Durata medie a vieții în ciroza pigmentară este de cîțiva ani după diagnostic. Moartea se produce din cauza diabetului sau a insuficienței hepatice. Tratamentul constă din administrarea chelatorilor de fier (deferioxamine B), sîngerări repetate și tratament simptomatic.

1. Brainerd H., Margen S., Chatton M.: *Current Diagnosis and Treatment.* Lange Medical Publ., 1967.
2. Finch S. C., Finch C. A.: *Medicine,* 1955, 34, 381.
3. MacDonald R. A., Mallory G. K.: *Arch. Int. Med.,* 1960, 105, 686.
4. Martini G.: *Aktuelle Probleme der Hepatologie.* G. Thieme, Stuttgart, 1962.
5. Popper H., Schaffner F.: *Progres in liver diseases.* Grune and Stratton, 1961.
6. Popper H., Schaffner F.: *Die Leber. Struktur und Function.* G. Thieme, 1961.
7. Schiff L.: *Bolile ficatului.* Edit. Medicală București, 1967.

TROTTER (sindromul lui) (1911): **triada neoplasmelor latero-faringiene: surditate, tulburări ale motilității vălului palatului și nevralgia perechii a V-a.**

În caz de neoplasme latero-faringiene, pot apare trei grupe de simptome, cunoscute sub denumirea de triada lui Trotter: o surditate unilaterală prin obstrucția trompei lui Eustache, dureri produse de compresiunea nervului maxilar inferior, și ca urmare infiltrației tumorale a mușchilor care ridică valul palatin, și invadarea de către tumoră a nasofaringelui, se produce o limitare accentuată a motilității acestuia. Prognosticul este foarte sever. Tratamentul este chirurgical, roentgenoterapic și antimitotic.

1. Boies L. R.: *Fundamentals of Otolaryngology.* 3rd ed. Saunders, 1959.
2. Coates G. M., Schenck H. P., Miller M.: *Otolaryngology.* Prior, 1960.

Scanned with OKEN Scanner

3. Jackson C., Jackson C. L.: *Diseases of the Nose, Throat and Ear.* 2nd. ed., W. B. Saunders, 1959.
4. Trotter V.: *Lancet*, 1911, 1, 1277.

TROUSSEAU (boala lui): **eritemul nodos.**

Este o boală caracterizată prin existența unor noduli eritematoși, sensibili, care apar de cele mai multe ori pe fețele de extensie ale gambelor. Durează de obicei 6 săptămîni; nodulii pot recidiva. Afecțiunea poate fi cauzată de diferite infecții (streptococi, tuberculoză primară, coccidiomicoză primară, sifilis, reumatism poliarticular acut) sau de diferite sensibilizări medicamentoase, mai ales sulfatiazol. Boala mai poate însoți sarcoidoza, leucemia și colita ulceroasă. Din punct de vedere histopatologic, se constată o atrofie a dermului și înlocuirea țesutului adipos cu edem, infiltrație de limfocite, fibrocite, polinucleare. Nu supurează. Prognosticul depinde în bună parte de afecțiunea primară. Tratamentul este cauzal și simptomatic.

1. Paulus H. E.: *Journal Lancet.*, 1965, 85, 145.
2. Pinski J. B., Stausifer P.: P. *Arch. Dermat.*, 1964, 89, 339.
3. Rook A., Wilkinson D. S., Ebling F. J. G.: *Textbook of Dermatology.* Blackwell, Oxford, 1968.

TROUSSEAU (boala lui) (1857): **limfadenia aleucemică; criptoleucoza.**

Limfadenia aleucemică sau boala lui Trousseau poate fi o fază în evoluția unei limfoleucoze sau o entitate nosologică independentă. Se caracterizează printr-o leucopenie, cu sau fără anemie normocitară sau macrocitară, adenopatii și splenomegalie, febră și un sindrom hemoragic. Astfel, cel mai adesea, bolnavii prezintă o anemie progresivă care rezistă la orice tratament, o leucopenie mai mult sau mai puțin netă în jurul cifrei de 4000 elemente pe mm³, cu forme imature și o trombopenie întovărășită de un sindrom hemoragic. Tratamentul este asemănător cu acela din leucozele acute.

1. Boggs D. R., Wintrobe M. M., Cartwright G.: *Medicine*, 1962, 41, 163.

2. Boggs D. R., Wintrobe M. M., Cartwright G.: *Amer. J. Med.* 1966, 40, 243.
3. Freireich E. J., Frei E.: *Recent advances in acute leukemia. Progress in Hematology*, IV, 187. Grune and Stratton, 1964.
4. Hougie C.: *Ann. Int. Med.*, 1956, 45, 39.

TROUSSEAU (boală): **nevralgia facială izolată.**

Nevralgia facială izolată se caracterizează prin dureri paroxistice în teritoriul unui nerv facial, adesea fără cauză organică aparentă. În unele cazuri, s-a putut stabili o legătură cu o infecție de focar, mai frecvent odontogenă, cu iritația ganglionului lui Gasser, sau cu un proces vascular. În circa 90% din cazuri, ea apare în urma compresiunii produse de vasele lezate ale fosei cerebrale posterioare asupra rădăcinii senzitive din regiunea unghiului ponto-cerebelos. Clinic, boala se manifestă printr-un tic dureros al feței, care provoacă o durere vie hemifacială, ce durează cîteva secunde și care se repetă la intervale diferite timp de cîteva săptămîni. Deseori crizele sînt produse de excitarea unor zone elective sau în timpul vorbirii și masticației. Nu se constată modificări obiective. Tratamentul este simptomatic și cauzal atunci cînd etiologia este precizată.

1. Baker A. B.: *Clinical Neurology*. 2nd. ed. Hoeber, 1962.
2. Brain R.: *Clinical Neurology*. 2nd ed. Oxford, 1964.
3. Escourolle R., Poirier J.: *Manuel élémentaire de neuropathologie*. Masson C-ie, Paris, 1971.
4. Hegglin R.: *Diagnosticul diferențial al bolilor interne*. Edit. Medicală București, 1969.

TSCHAMER-STRICKER-ESEERICK (boală) (1889): **eritemul infecțios; cea de a cincea boală; megaleritemul.**

Este o boală exantematică, ce se caracterizează printr-o erupție de pete roșii, ușor ridicate, de aspect pseudoerizipelatos, adenopatii și printr-o evoluție benignă de 7—14 zile. Boala apare în mici epidemii, mai ales la copii între 4—12 ani, fiind cauzată de un virus necunoscut, cu o perioadă de incubație de 1—2 săptămîni. Debutează

fără nici un fel de simptome prodromale, printr-un eritem la față și apoi la extremități. După o evoluție de 6—8 zile, acestea se micșorează după care dispar complet fără a produce descuamație. Eritemul inelar infecțios al lui Fönsen și Stricker, reprezintă o varietate a acestei boli, deosebindu-se prin aceea că eritemul are aici o formă net inelară. Prognosticul afecțiunii este favorabil. Tratamentul este preventiv și simptomatic.

1. Rivers T. M., Horsfall F. L.: *Viral and Reicketsial Infections of man.* 3rd ed. Lippincott, 1959.
2. Stimson P. M., Hodges H. L.: *A manual of common contagious Diseases.* ed. 5-a. Lea and Febiger, 1956.
3. Stricker S.: *Ztschr. Prakt. Ärzte,* 1899, 8, 358.

TSUTSUGAMUSHI (boală): **febra Tsutsugamushi.**

Boală tropicală care se transmite prin acarieni, febra tsutsugamushi este produsă de *rickettsia tsutsugamushi.* **Are o perioadă de incubație de 6—18 zile. Perioada prodromală este de 1—5 zile. Ea se manifestă prin indispoziție, frisoane, cefalee, dureri musculare dorso-lombare, grețuri, vărsături, dureri retro-orbitare, stare subfebrilă. Treptat, simptomele de mai sus se accentuează, febra crește, iar la poarta de intrare apare o escară neagră cu necroză centrală, înconjurată de un eritem. Escara se întovărășește de o adenopatie regională, apoi generalizată. În a 3—8-a zi de boală, apare, de obicei, o erupție maculoasă, mai ales pe trunchi, extremități și mai rar pe față. Erupția persistă 1—8 zile. Biologic, se constată o creștere a titrului reacției Weil-Felix după o săptămînă, iar anticorpii fixatori de complement după a doua săptămînă. Pot apare complicații: nevrite, miocardite, pneumonii etc. După 2 săptămîni, boala se vindecă în 80—90% din cazuri chiar fără tratament. Tratamentul specific constă din administrare de tetracicline.**

1. Dutz H., Kleinsorge H., Schultz F. H.: *Diagnose und Differentialdiagnose innerer Krankheiten.* G. Fischer, Jena, 1969.
2. Elsom K. A. și colab.: *Ann. Int. Med.,* 1961, 55, 784.

Scanned with OKEN Scanner

3. Jopling W. A. : *Differentialdiagnostik für Tropenärzte.* Staufen-Verlag, Kamp Linfort, 1960.
4. Wissemen C. L. și colab. : *J. Clin. Investig.*, 1954, 33, 264.

TURNER (sindrom) : **agenezie ovariană primitivă ; disgenezia gonadică ; sindromul Turner-Albright ; sindromul Ullrich-Turner ; sindromul XO.**

Este o afecțiune ce face parte din grupul disgeneziilor gonadice în care studiul cariotipului pune în evidență o formulă cromozomică anormală, haplo X sau mozaic, avînd un clon XO în formele atipice. Tabloul clinic se manifestă prin talie mică și dismorfii variate. În afară de semnele determinate de insuficiența ovariană congenitală, se mai observă o pilozitate pubiană și axilară redusă, gît scurt, torace scurt și în formă de scut, tulburări oculare, modificări cardio-vasculare, edeme și osteoporoză. Foarte frecvent mai pot fi observate, de asemenea, anomalii renale și ale căilor renale superioare (rinichiul în potcoavă, agenezie sau duplicare renală). Agenezia ovariană, ce caracterizează boala, poate fi determinată de o atingere embrionară sau de o anomalie cromozomică.

1. Conn H., Conn R. : *Current Diagnosis 2.* W. B. Saunders, Phil. 1969.
2. Jores A., Nowakovski H. : *Praktische Endocrinologie.* Stuttgart, 1960.
3. Polani P. E. : *Brit. Med. Bull.*, 1961, 17, 200–205.
4. Ponté C., Rémy J., Gasnault J. P., Ryckewaert Ph., Deconinck B. Q. : *Lille Méd.*, 1970, t. XV. nr. spéc., 67–72.
5. Sohval A. R. : *Am. J. Med.*, 1964, 36, 281.
6. Stewart A. J. S. : *Acta Endocrinol.*, 1960, 33, 89.

TURNER (sindromul lui) : **sindromul Turner masculin.**

Descris în 1943 de Flavell, acest sindrom asociază la un hipogonadism masculin anomalii somatice de tip turnerian. Boala este inclusă în cadrul disgeneziilor gonadice testiculare. Tabloul clinic se caracterizează prin nanism, gît palmat, cubitus valgus. Se mai poate observa, de asemenea, strabism, anomalii de formă și de sediu a rinichilor, brahidactilie, limfoedem a mîinelor și picioarelor, malformații cardio-aortice, debilitate mintală. Insuficiența dezvoltării genitale este ma-

Scanned with OKEN Scanner

nifestă : ginecomastie, penisul mic, testicolii reduşi la urme fibroase care comunică cu canalele deferente, ectopici şi mici. În toate cazurile, cromatina este negativă. În unele cazuri cariotipul poate avea caracter mozaicat variat : XO—XY, XO—XXY, XO—XY—XXY. Bolnavii reacţionează favorabil la tratamentul cu testosteron.

1. Conn H., Conn R. : *Current Diagnosis 2.* W. B. Saunders, Phil. 1969.
2. Fanconi G., Wallgren A. : *Manual de pediatrie.* Edit. Medicală, Buc. 1965.
3. Gilbert-Dreyfus, Schaison G. : *Rev. Prat.,* 1971, XXI, 2, 175–197.
4. Guinet P. : *Rev. Prat.,* 1971, 21, 2, 163–172.
5. Hausmann L. şi colab. : *Zbl. Gynäk.,* 1971, 93, 51, 1737.
6. Wershum L. P. : *The human testis.* Ch. Thomas, Springfield, 1962.

TURNER-ALBRIGHT (sindromul lui) : **sindrom Turner cu formula 44 A+X.**

Este un sindrom Turner (vezi) în care, cu tot aspectul feminin al bolnavului, există un sex genetic de formula 44 A+X. În acest sindrom hermafroditismul este foarte frecvent.

1. Klotz H. P. : *Les déséquilibres endocriniens.* Expans. Sci. fr. Paris, 1966.
2. Polani P. E. : *Brit. Med. Bull.,* 1961, 17, 200–206.
3. Ponté C., Rémy J., Gasnault J.-P., Ryckewaert Ph., Deconienck B. : *Lille Méd.,* 1970, t. XV, nr. spéc., 67–72.
4. Soffer L. : *Diseases of the endocrine glands.* Lea and Febiger, 1951.
5. Sohval A. R. : *Am. J. Med.* 1964, 36, 281.

TURNER-PARSONAGE (sindromul lui) (1948) : **amiotrofia nevralgică a umărului ; sindromul centurei scapulare.**

Este o afecţiune neurologică, ce se caracterizează printr-o atrofie neurogenă periferică a muşchilor inervaţi de plexul brahial. Debutează prin dureri violente şi continui, localizate la nivelul umărului. De multe ori aceste dureri se însoţesc de hipoestiezie cutanată şi de dureri provocate de presiunea exercitată asupra maselor musculare.

1. Baker A. B.: *Clinical Neurology.* 2nd ed. Hoeber 1962.
2. Brain R.: *Clinical Neurology.* 2nd ed. Oxford, 1964.
3. Escourolle R., Poirier J.: *Manuel élémentaire de neuropathologie.* Masson, Paris, 1971.
4. Merritt H. H.: *A textbook of neurology.* 3rd ed. Lea and Febiger, 1963.

TURPIN-COSTE (boala lui) (1941): **poliosteocondrita; sindromul Silfverskiöld; sindromul Clement** (vezi).

TÜRK (boală): **limfocitoza Türk; angina monocitară Schültz; reticulita monocitară Cazal; adenolimfoidita acută benignă; febra ganglionară; boala lui Pfeiffer** (vezi).

TYGSTRUPP-SUMMERSKIL-WALSHE (boala lui) (1959): **colestaza intrahepatică recurențială benignă.**

Această boală poate constitui o posibilitate evolutivă în toate formele de hepatite, indiferent de etiologie. De cele mai multe ori, ea apare după o hepatită virală acută. Tabloul clinic este asemănător cu acela din icterele prin obstrucție. Astfel, în prima fază a bolii, apar manifestări cutanate cu prurit și o hiperpigmentație cenușie-brună, mai ales în regiunile expuse la lumină. În aceste zone, pielea devine rugoasă și lipsită de elasticitate. În faza ulterioară apare o colorație icterică, însoțită de scaune decolorate, colurie și hepatosplenomegalie. În timp ce explorările funcționale ale hepatocitului arată o funcționalitate normală a acestuia, sindromul de colestază devine evident, traducîndu-se prin hiperbilirubinemie, creșterea fosfatazei alcaline, a colesterolului total și a fosfolipidelor. Uneori, se pot observa, de asemenea, o pozitivitate a testelor de labilitate serică și hipergamaglobulinemie. Din punct de vedere histopatologic, diagnosticul se pune pe baza absenței semnelor inflamatorii și de alterare a hepatocitului și mai ales pe existența fenomenelor obstructive și de dilatare a caniculelor biliare, cu trombi biliari și cu absența proliferării acestor canaliculi. Boala evoluează în puseuri și remisiuni, mai ales la început. Ulterior, tabloul clinic este asemănător cirozei hepatice. Întreaga evoluție a acestei afecțiuni se poate întinde pe o

Scanned with OKEN Scanner

perioadă de 2—10 ani. Tratamentul este asemănător cu acela din ciroza hepatică. Drenajele biliare și corticoterapia pot influența uneori favorabil evoluția bolii.

1. Fodor O.: *Tratat elementar de medicină internă.* Editura Dacia-Cluj, 1973.
2. Nicolaescu T.: *Hepatopatiile cronice.* Edit. Academiei R.S.R., Buc. 1969.
3. Popper H., Schaffner F.: *Progress in Liver Diseases.* Grune and Stratton N. Y., 1965.
4. Rouiller Ch.: *The liver. Academic Press.* N. Y.-London, 1964.

TZANCK-CIVATTE-SIDI (sindromul lui) (1942): **uleritemul de porțelan în picătură; sindromul cutaneo-intestinal mortal; papuloza malignă atrofiantă sau boala lui Degos** (vezi).

Scanned with OKEN Scanner

U

UEHLINGER (sindromul lui) : **pahidermoperiostoza ; hiperostoza generalizată cu pahidermie.**

Este o osteoscleroză ereditară, caracterizată printr-o hiperostoză generalizată cu osificarea ligamentelor interosoase şi pahidermie. Din punct de vedere radiologic, se remarcă neoformaţiuni osoase şi deformări osoase întinse.

1. Fanconi G. : *Helv. Pediatr. Acta*, 1947, 1, 45.
2. Fattorusso V., Ritter O. : *Vademecum Clinique*. Masson C-ie, 1963.
3. Fauré C. : *Maladies osseuses constitutionnelles*. Expans. Sci. Franc. Paris. 1966.
4. Ombredanne L. : *Précis de chirurgie infantile*. Masson C-ie, 1946.

UKRAINE (boală) (1943) : **febra de Ucraina.**

Febra de Ucraina descrisă în 1943, este o afecţiune asemănătoare cu febra de Wolhinia (febra de cinci zile, febra tibialgică). Este cauzată de o rickettiosă în care rezervorul de virus este omul. Are o perioadă de incubaţie de 2—4 săptămîni. Debutul este brutal cu febră, algii puternice, o erupţie maculoasă, papuloasă sau scarlatiniformă.

Pe lîngă aceste simptome, mai poate fi observată o splenomegalie, adenopatii și cefalee puternică. Durata bolii este de 7—10 zile (în febra de Wolhinia numai 5 zile), după care urmează o lungă convalescență și eventuale reșute. Biologic: albuminurie frecventă, reacția de fixare a complementului. Reacția Weil-Felix este negativă. Prognosticul este bun. Tratamentul constă din administrare de antibiotice polivalente.

1. Gal'Perin E. A.: *J. Microbiol. Epidemiol. and Immunology*, 1957, 28, 835.
2. Grist N. R.: *Diagnostic, Methods in Clinical Virology*. Davis, 1966.
3. Rivers T. M., Horsfall F. L.: *Viral and Rickettsial Infections of man.*

UHLENBRUCK (sindromul lui): **insuficiența ventriculară stîngă acută, din cursul tuberculozei pulmonare cronice.**

Este un sindrom clinic, întîlnit în cursul tuberculozei pulmonare cronice, cu o patogeneză neclară, ce se manifestă cu simptomatologia clasică a unei insuficiențe ventriculare stîngi acute. Tabloul clinic este dominat de o dispnee intensă, cianoză moderată, somnolență și hepatomegalie. Pulsul este accelerat, însă de volum redus. Nu se observă prezența edemelor, însă atunci cînd ele apar, sînt foarte discrete. În unele cazuri, se pot observa sufuziuni sanguine în regiunea cervicală. Prognosticul depinde de evoluția tuberculozei pulmonare. Tratamentul este simptomatic.

1. Feighin M.: *Lexicon de simptome și sindroame*. Edit. Medicală, 1967.
2. Friedberg Ch.: *Diseases of the heart*. 3rd ed. W. B. Saunders, 1966.
3. Lenègre J., Soulié P.: *Maladies de l'appareil cardio-vasculaire*. Edit. Médicales Flammarion, Paris, 1968.
4. White P. D.: *Heart Diseases*. McMillan Comp. N. Y., 1956.

ULLRICH-BONNEVIE (sindromul lui) (1935): **disgenezie gonadică cu multiple malformații congenitale.**

Este un sindrom clinic, determinat de o disgenezie gonadică, cu multiple malformații congenitale, care din punct de vedere simptomatic, se asea-

mână sindromului Turner. Se pare că, din punct de vedere etiologic, ar fi vorba de o aberație cromozomială, în care cariotipul este de tip XX cu cromatină sexuală pozitivă. Se manifestă clinic prin infantilism sexual constant, nanism, întîrziere mintală, pterigium colli, precum și alte malformații. Evoluția și prognosticul sînt favorabile. Tratamentul constă din administrare de hormoni androgeni.

1. Allaneau Cl.: *Méd. Infant.*, 1970, 5, 398.
2. Bonnevie K.: *Erbartz*, 1935, 2, 145.
3. Popescu O.: *Sindroame în pediatrie.* Edit. Medicală Buc., 1974.

ULLRICH-FEICHTIGER (sindromul lui) (1951): **discranio-pigo-falangia.**

Este un sindrom cu etiologie necunoscută, care se caracterizează prin malformații congenitale osoase și oculare. Tabloul clinic se manifestă prin malformații cranio-faciale multiple (acrobrahicefalie, nas scurt, micrognatie etc.), malformații oculare și malformații scheletice (spina bifida, sindactilie, etc.). Nu are tratament.

1. Popescu O.: *Sindroame în pediatrie.* Editura Medicală Buc., 1974.
2. Ravault P. M.: *Syndromes en ophtalmologie. Guide-Dictionnaire.* Edit. Doin-Doren, Paris, 1970.
3. Saraux H., Biais B.: *Précis d'ophtalmologie.* Edit. Masson C-ie, 1969.
4. Ullrich O.: *Erg. Inn. Med.* N. F., 1951, 2, 412.

ULLRICH-TURNER (sindromul lui): **disgenezia gonadică; sindromul Turner-Albright; sindromul Sereșevski-Turner; sindromul Morgagni-Turner-Albright; infantilismul pterigo-gonadal; agenezia ovariană; sindromul X—O; agenezia gonadică; hipoplazia ovariană congenitală; sindromul Turner (vezi).**

UNNA (boală): **fibromul simplu: fibromul nodular subepidermic al lui Michelson (vezi).**

UNNA (boală) · **naevus flammeus; angiomul median al cefei; angiomul pal median.**

Angiomul pal median, sau boala lui Unna, este o dermatoză care se întîlnește la circa 50% din

nou-născuți. Se manifestă, din punct de vedere clinic, sub forma unei pete de culoare roz-pal, care este localizată, de obicei, la nivelul frunții, a cefei, a pleoapei superioare, aripei nasului sau regiunii sacrate. Această pată, de cele mai multe ori, dispare în decurs de cîteva luni fără a lăsa vreun semn. Dacă nu dispare în decurs de un an, angiomul este definitiv. Acest fapt se produce mai ales în angioamele localizate în regiunea cefei. Afecțiunea de mai sus se poate însoți de unele sindroame malformative, cum ar fi maladia cutanată a lui Recklinghausen (polifibromatoza neuro-cutanată pigmentară sau neurogliomatoza) sau în sindromul lui Rubinstein-Taybi (anomalii digitale, cranio-faciale, întîrzierea dezvoltării pondero-statural ă și deficit intelectual). În general, evoluția acestor bolnavi este bună, mai ales în cazurile în care nu se întovărășesc, după cum s-a arătat, și de alte sindroame malformative. Afecțiunea nu are nici un fel de tratament.

1. Duperrat B.: *Précis de dermatologie*. Masson C-ie, Paris, 1959.
2. Lelong M., Alagille D.: *Arch. Franc. de Pédiatrie*, 1966, XXIII, 6, 703.
3. Moysson F., Godart S.: *Acta Ped. Belgica*, 1966, 5, 313–331.
4. Neumark S.: *Acta Dermat. Vener.*, 1938, 19, 2, 316.

UNNA (boala lui) (1892): **acantomul adenoidian chistic; boala lui Brooke (vezi); trihoepiteliomul papulos multiplu; nevii epiteliomatoși chistici ai lui Winkler.**

UNNA (sindromul lui): **plicatura pielii capului; pahidermia brăzdată a pielii capului a lui Audry.**

Este o afecțiune dermatologică, cu etiologie necunoscută, care prezintă două forme principale: forma congenitală și forma dobîndită. În forma congenitală, boala îmbracă aspectul nevilor congenitali, în cea dobîndită, leziunile sînt secundare unui proces local sau unor tulburări endocrine, îndeosebi acromegalia. Se manifestă clinic sub forma unor plicaturi adînci și îngroșări cutanate, asemănătoare cu circumvoluțiile cerebrale. Inițial apar în regiunea occipitală, apoi se extind și la restul pielii capului. Nu are tratament.

1. Degos R., Lortat-Jacob E.: *La dermatologie.* Maloine, 1956.
2. Merenlender J.: *Arch. Derm.*, 1958, 6, 669.
3. Pillsbury D. M., Shelley W. B., Kligman A. M.: *A manual of cutaneous medicine.* W. B. Saunders, 1961.
4. Rook A., Wilkinson D. S., Ebling F. J. G.: *Textbook of dermatology.* Blackwell, Oxford, 1968.

UNNA (sindromul lui) (1925): **hipotrihosisul congenital ereditar.**

Este o afecțiune dermatologică congenitală și ereditară, încadrată în grupul displaziei ectodermice. Se caracterizează printr-o pilozitate redusă, chiar de la naștere, întîrzierea creșterii perilor voluminoși de la nivelul pielii capului, căderea sprîncenelor și a genelor și uneori, căderea perilor pînă la alopecie totală. Nu are tratament.

1. Andrews G. C., Domonkos A.: *Diseases of the skin.* ed. V-a, Saunders, 1963.
2. Feighin M.: *Lexicon de simptome și sindroame.* Editura Medicală, 1967.
3. Lutz W.: *Lehrbuch der Haut und Geschlechtskrankheiten.* 1957.
4. Sutton R. Jr.: *Diseases of the skin.* Mosby, 1956.
5. Unna M.: *Dermat. Wochenschr.*, 1925, 81, 1167.

UNNA (sindromul lui): **keratoza pilară roșie atrofiantă a feței: ulerythem ophryogenes; foliculita roșie a lui Wilson.**

Este o dermatoză, cu etiologie necunoscută, care apare, de obicei, în perioada vîrstei preșcolare, mai ales la sexul feminin. Leziunea este reprezentată de o zonă eritematoasă în care predomină ostium foliculilor piloși din care firele de păr au căzut. Există o tendință de atrofie. Localizarea acestor lezionări începe la marginea externă a sprîncenelor și se extinde apoi la buza superioară și obraji. Nu are tratament.

1. Degos R., Lortat-Jacob E.: *La dermatologie.* Maloine, 1956.
2. Feighin M.: *Lexicon de simptome și sindroame.* Edit. Medicală Buc., 1967.
3. Kleine-Natrop H., Liedeka J.: *Zschr. Haut und Geschlechtskrankheiten*, 1948, 5, 7, 284.

Scanned with OKEN Scanner

4. Pillsbury D. M., Shelley W. B., Kligman A. M.: *A manual of cutaneous medicine.* W. B. Saunders, 1968.

UNNA (boală): **eritemul bulos vegetant; pemfigusul vegetant; condilomatoza pemfigoidă malignă Tomasoli; pemfigusul vegetant sau boala lui Neumann (vezi).**

UNNA (boală): **exfolierea limbii; limba geografică sau boala lui Bargeron (vezi).**

UNNA (boală): **parakeratoza în scuturi.**

Este o afecțiune dermatologică, cu etiologie necunoscută, care apare la nivelul pielii capului și la față, unde, pe un fond eritematos cu nuanță albăstruie, apar tije cornoase gălbui sau albicioase, care se pot transforma în plăci keratozice.

1. Andrews G. C., Domonkos Ā.: *Diseases of the skin.* Saunders, 1963.
2. Degos R., Lortat-Jacob E.: *La dermatologie.* Maloine, 1956.
3. Lutz W.: *Lehrbuch der Haut und Geschlechtskrankheiten.* 1957.
4. Rook A., Wilkinson D. S., Ebling F. J. G.: *Textbook of Dermatology.* Blackwell, Oxford, 1968.

UNNA (boala lui): **ulerythema centrifugum sycosiformis; acneea pilară cicatricială depilantă Besnier; dermatita sicosiformă atrofică a lui Ducrey-Stangiel; sicoza cicatricială; sicoza stafilococică; sicosisul lupoid al lui Brocq (vezi boala lui).**

UNNA-POLITZER-SANTIĒ (boală): **parakeratoza în rețea; lichenul în rețea Crocker (vezi); parapsoriazisul lichenoid al lui Brocq (vezi).**

UNVERRICHT (sindromul lui) (1891): **epilepsia mioclonică eredo-degenerativă familială Unverricht; mioclonia epileptică progresivă.**

Este o boală degenerativă, rară a sistemului nervos, cu trăsături familiale și ereditare. Se datorește unor leziuni difuze sau insulare ale celulelor nervoase, urmate de proliferarea fibrogliei, incluziuni intracelulare și așa-zișii corpusculi mioclonici ai lui Lafaure-Gluck. Se caracterizează prin accese convulsive, mioclonii și tulburări psihice

Scanned with OKEN Scanner

de tip demențial. Există o formă familială de tip recesiv și o formă simptomatică, observată în idiotia amaurotică și în unele hemiplegii traumatice. Boala începe între 6—16 ani, de obicei în jurul vîrstei de 10 ani, cu accese convulsive generalizate, care, la început, sînt nocturne. Ulterior, apar mioclonii care au caracter de descărcare electrică, interesînd mușchii simetrici din ambele părți ale corpului. Mioclonii apar la umăr, torace, față și membrul superior, sînt destul de intense, producînd deplasarea segmentelor. Mioclonii se accentuează prin emoții și efort și dispar în somn. Stadiul terminal se caracterizează printr-o stare demențială și un sindrom extrapiramidal. Leziunile se găsesc în scoarța cerebrală, cerebel, corpii striați și, mai rar, în măduva spinării. Există o atrofie a celulelor piramidale și o degenerare a fibrelor tangențiale. Prognosticul este infaust; boala are evoluție lent progresivă. Tratamentul este simptomatic și paliativ: anticonvulsivante.

1. Baird H. W.: *P. Clin. North America*, 1963, 10, 705–722.
2. Costeff H.: *New England J. Med.*, 1965, 273, 14010.
3. Escourolle R., Poirier J.: *Manuel élémentaire de neuropathologie*. Masson C-ie, Paris, 1971.
4. Fanconi G., Wallgren A.: *Manual de pediatrie*. Edit. Medicală Buc., 1965.
5. Keiths H. M.: *Mayo Clin. Proc.*, 1964, 39, 895–907.
6. Merritt H. H.: *A textbook of neurology*. 3rd ed. Lea and Febiger, 1963.

UNVERRICHT-WAGNER (sindromul lui): **dermatomiozita; polimiozita.**

Dermatomiozita este un sindrom plurietiologic care interesează prevalent și constant mucoasa striată și care se întovărășește frecvent de manifestări la nivelul pielii, cîteodată a mucoasei. Se caracterizează clinic printr-un edem dur a țesuturilor superficiale, cu inflamație edematoasă, dureri și modificări funcționale ale musculaturii scheletice. Ca și în alte boli ale colagenului, precizarea unei etiologii sigure a rămas infructuoasă. Dermatomiozita apare la toate vîrstele și în toate circumstanțele etiologice. Se susține astăzi, de majoritatea autorilor, originea alergică a sindromului.

Scanned with OKEN Scanner

Simptomele incipiente constau în oboseală, slăbiciune, subfebrilitate, scădere în greutate și mialgii. Se mai poate observa un eritem difuz al feței și cefei și un edem purpuriu periorbitar. Boala are de obicei o evoluție moderat-progresivă cu perioade de exacerbare și de atenuare, timp de mai mulți ani; uneori poate avea un mers fulgerător. Tratamentul este simptomatic și de susținere. Corticosteroizii aduc ameliorări importante.

1. Everett M. A., Curtis A. C.: *Arch. Int. Med.*, 1957, 100, 70.
2. Furtado D.: *La polimiosite.* Symposium Ciba, 1961, 9, 267.
3. Klemperer P., Pollack A., Baehr G.: *J. Amer. Med. Ass.*, 1942, 119, 331.
4. Laxenaire M.: *Presse méd.*, 1963, 71, 1921.
5. Malaguzzi-Valeri C.: *La malattie del colageno. Il pensiero scient.* Roma, 1955.
6. Nevin S.: *Rev. Prat.*, 1964, 14, 513.
7. Pearson C. M.: *Ann. Int. Med.*, 1964, 59, 827.

URBACH-OPPENHEIM (boală): **dermatita atrofiantă maculoasă diabetică; granulomul necrozant lipoidic; necrobioza lipoidică a diabeticilor; dislipoidoza lui Urbach-Oppenheim.**

Dislipoidoza lui Urbach-Oppenheim face parte din marele grup al dislipoidozelor, afecțiuni caracterizate prin acumulare în diferite părți ale organismului de mari celule spumoase, care conțin substanțe lipoide și sînt, în majoritatea cazurilor, de origine reticulo-endotelială. Dislipoidoza lui Urbach-Oppenheim este un proces de necrozare progresivă a unor porțiuni de tegument, ce se întîlnește mai ales la diabeticii rău-echilibrați, în urma infiltrării cu colesterol a endocardului și calcificarea peretelui unei arteriole care irigă teritoriul respectiv. Evoluția bolii este în direct raport cu cea a diabetului.

1. Duncan G. G. (editor): *Diseases of metabolism.* W. B. Saunders, 1964.
2. Davidson Sir Stanley, Passmore R.: *Human Nutrition and Dietetics.* 2nd ed. Williams and Wilkins., 1963.
3. Stanbury J. B., Wyngaarden J. B., Friederickson D. S.: *The metabolic basis of inherited disease.* McGraw-Hill, N. Y., 1960.

Scanned with OKEN Scanner

URBACH-WIETHE (boala lui) (1924) : **hialinoza cutaneo-mucoasă ; lipidoproteinoza lui Urbach-Wiethe.**

În general, sub termenul de hialinoză, se înțelege o degenerescență hialină a vaselor, în general, și a celor de la nivelul sinusurilor limfo-ganglionare, în special. Acest fenomen determină o scădere a rezistenței vaselor și în consecință, producere de hemoragii. Boala lui Urbach-Wiethe se manifestă clinic prin apariția unor mici plăci discoide de culoare albă-gălbuie pe mucoase și prin diferite leziuni polimorfe, de aspect papulos, globulos sau hiperkeratozic, la nivelul tegumentelor. Aceste lezionări sînt determinate de infiltrația pielei și a mucoaselor cu o substanță de natură lipoido-proteinozică. Este o afecțiune rară, cu caracter congenital și familial.

1. Conn H., Conn R. : *Current Diagnosis 2.* W. B. Saunders, 1969.
2. Hombourger P. : *Nomenclature des maladies et opérations à noms propres.* Ed. Delalande-Courbevoie, 1963.
3. Thannhauser S. J. : *Lipidoses : Diseases of the cellular lipid metabolism.* Grune and Stratton, 1958.

USHER (sindromul lui) : **triada lui Usher.**

Este o afecțiune familială, care comportă trei grupe de tulburări : o surditate de percepție, o cataractă bilaterală și o retinită pigmentară. Sindromul lui Usher este o anomalie ereditară și familială transmisă după modul recesiv autosomal. Tabloul clinic al afecțiunii este dominat de o degenerescență retiniană cu fotofobie, hemeraloptie și diminuarea acuității vizuale, cataractă și surditate fără mutitate. Evoluția și prognosticul sindromului sînt foarte severe. Bolnavii nu beneficiază de nici un fel de tratament eficient.

1. Durham R. : *Encyclopedia of medical syndromes.* N. Y., 1960.
2. Fanconi G., Wallgren A. : *Manual de pediatrie.* Editura Medicală, 1965.
3. Hsia D. Y.-Y., Inouye T. : *Inborn errors of metabolism.* Year Book., 1966.
4. Michel M., Cotton B. J., Picaud J. J., Lamit J., Destine F., Freycon F. : *Pédiat.* (Lyon), 1968, 8, 948.

Scanned with OKEN Scanner

5. Usher C. H.: *Roy. Lond. Ophtalm. Hosp. Rep.*, 1914, 19, 130.

UYEMURA (sindromul lui) (1928): **hipovitaminoza A.**

Este un sindrom clinic, determinat de o avitaminoză A, produsă în urma unei alimentații iraționale. Se manifestă prin tulburări oculare (pete Bitot retiniene și puncte alb-gălbuie pe cornee) și diferite tulburări cutanate, cu apariția de pete albicioase înconjurate de hiperpigmentație și de atrofia pielii. Prognosticul este bun. Tratamentul eficace constă din administrarea de vitamină A.

1. Popescu O.: *Sindroame în oftalmologie.* Edit. Medicală București, 1974.
2. Ravault P. M.: *Syndromes en ophtalmologie. Guide-Dictionnaire.* Edit. Doin-Doren, Paris, 1970.
3. Saraux H., Biais B.: *Précis d'ophtalmologie.* Edit. Masson C-ie, 1969.
4. * * *: Symposium on vitamin A metabolism in honor of Professor P. Karrer: *Vitamins and Hormones.*, 1960, vol. 18.

Scanned with OKEN Scanner

V

VAIL (sindromul lui): **nevralgia paroxistică Vail.** Este un sindrom clinic, caracterizat printr-o nevralgie cu caracter paroxistic și apariție, de obicei, nocturnă. Se localizează cel mai frecvent la nivelul orbitei, nasului, urechii și regiunii inferioare, a feței. Afecțiunea este determinată de leziuni inflamatorii, compresive sau degenerative, de-a lungul nervului vidian. Evoluție relativ benignă și în raport direct cu gradul lezionării nervoase și cu etiologia ei. Tratamentul este destul de dificil. În afară de antalgice, vitaminoterapie din grupa B, infiltrații novocainice etc., rezultate bune s-au obținut prin administrare de tegretol.

1. Baker A. B.: *Clinical Neurology*. 2nd ed. Hoeber, 1962.
2. Brain R.: *Clinical Neurology*. 2nd ed. Oxford, 1964.
3. Escourolle R., Poirier J.: *Manuel élémentaire de neuropathologie*. Masson C-ie, Paris. 1971.
4. Merritt H. H.: *A textbook of neurology*. 3rd. ed. Lea and Febiger, 1963.

Scanned with OKEN Scanner

VALENTIN (boala lui) : **condrodistrofia gravă.**

Este o afecțiune osteo-articulară, caracterizată printr-o condrodistrofie gravă, ce se manifestă clinic prin deformații osoase, hipotonii musculare, laxitate ligamentară și nanism accentuat. Afecțiunea are caracter congenital. Are evoluție relativ bună ; nu are tratament.

1. Fauré C. : *Maladies osseuses constitutionnelles.* Expans. Sci. franc. Paris, 1966.
2. Fevre M. : *Chirurgie infantile et orthopédie* Flammarion, Paris, 1967.
3. Leiber B., Olbrich G. : *Die Klinischen Syndrome.* Urban-Schwartzenberg. München-Berlin-Wien, 1966.
4. Touraine A. : *L'hérédité en médecine.* Masson C-ie, Paris, 1955.

VALLEIX (boala lui) (1841) : **nevralgia cervico-brahială.**

Boala lui Valleix, sau nevralgia cervico-brahială, se caracterizează prin dureri paroxistice sau surde în teritoriul senzitiv inervat de rădăcinile ultimelor 4 perechi de nervi rahidieni din regiunea cervicală și prima dorsală. Crizele dureroase sînt de obicei unilaterale, fiind declanșate prin excitarea unor zone elective. Durerea este localizată electiv la partea inferioară a gîtului, în umăr și în toată regiunea membrului superior respectiv. De obicei, nevralgia cervico-brahială este unilaterală. La examenul obiectiv neurologic nu se găsește nimic anormal. De cele mai multe ori nu se găsește vreo cauză organică aparentă care să explice apariția bolii. Tratamentul constă din administrare de antalgice, antiinflamatorii, fizioterapie etc.

1. Baker A. B. : *Clinical Neurology.* 2nd ed. Hoeber, 1962.
2. Escourolle R., Poirier J. : *Manuel élémentaire de neuropathologie.* Edit. Masson C-ie, Paris, 1963.
3. Fattorusso V., Ritter O. : *Vademecum clinique.* Masson C-ie, 1963, Paris.

VALLERY-RADOT-ALAJOUANINE-HORTON (sindromul lui) : **sindrom neuro-vegetativ complex.**

Scanned with OKEN Scanner

Este un sindrom neuro-endocrino-vegetativ, ce se caracterizează printr-o hemicefalalgie, cu coloraţia feţei, concomitent cu senzaţia de pulsaţii, lăcrimare şi hiperestezie la nivelul arterelor temporală şi facială. Nu se cunoaşte cauza acestui sindrom. Evoluţia este destul de lentă şi tratamentul foarte dificil. Întrucît acest sindrom este mai frecvent întîlnit la indivizii cu diferite manifestări nevrotice, baza terapeuticii constă în administrarea de medicamente cu efect tranchilizant.

1. Brain R.: *Clinical Neurology.* 2nd ed. Oxford, 1964.
2. Escourolle R., Poirier J.: *Manuel élémentaire de neuropathologie.* Masson C-ie, 1971. Paris.
3. Feighin M.: *Lexicon de simptome şi sindroame.* Edit. Medicală Buc. 1967.

VALSUANI (sindromul lui): anemia pernicioasă progresivă din cursul sarcinei sau alăptării.

Sindromul lui Valsuani face parte din grupul anemiilor megaloblastice macrocitare secundare (anemiile parabiermeriene). Acest grup de maladii se aseamănă cu boala lui Biermer numai din punct de vedere hematologic, deoarece atît sindromul neurologic cît şi cel achlorhidric lipsesc, iar anemia este susceptibilă de vindecare spontană cînd dispare cauza. Afecţiunele încadrate în acest grup se datoresc unei carenţe de acid folic (sau pteroyl-glutamic), asociată cu o carenţă de vitamina B_{12} şi fier. Sindromul Valsuani este de o sută de ori mai rar decît anemia feriprivă. Se manifestă mai ales în ultimele luni ale sarcinii şi în postpartum. Probabil că carenţa factorului de maturare a eritrocitelor este direct legată de o creştere exagerată a nevoilor organismului. Această tulburare nu are nici o contraindicaţie pentru sarcinele ulterioare. În sînge se observă o diminuare pînă la 2 milioane a hematiilor, indicele de culoare este supranumerar şi prezenţa de megaloblaşti în punctul sternal. Prognosticul este favorabil. Tratamentul constă din administrare de acid folic şi eventual de vitamina B_{12}.

1. Begemann H., Hartwerth H. G.: *Praktische Hämatologie.* 2 Aufl. G. Thieme, Stuttgart, 1961.
2. Bessis M., Bernard J.: *Hématologie clinique.* Masson C-ie, 1958.

Scanned with OKEN Scanner

3. Hegglin R.: *Diagnosticul diferențial al bolilor interne.* Editura Medicală București, 1969.
4. Heinrich H. C.: *Metabolic basis of the diagnostic and therapy in Vit. B_{12} deficiency.* Seminars in Hematology. Grune and Stratton, 1964.
5. Herbert V.: *The megaloblastic anemias.* Grune and Stratton. 1959.
6. Herbert V.: *M. Clin. North America,* 1962, 46, 1365.
7. Herbert V.: *New England J. Med.,* 1963, 268, 368.

VANOTTI (boală): **mioporfiria; boala lui Waldenström-Vahlquist (vezi).**

VAN DER HOEVE (boala lui): **osteopsatiroză asociată cu otoscleroză și malformații.**

Boala lui van der Hoeve sau boala lui Apert sau „omul de sticlă" este o formă clinică de osteopsatiroză, în care în afară de un defect congenital de osificare periostală a oaselor lungi (caractere speciale pentru osteopsatiroză), se mai întîlnește o surditate prin osteoscleroză și diferite malformații, cum ar fi arachnodactilie, sindactilie sau displazie dentară. Tabloul clinic este dominat în afară de malformațiile de mai sus, de apariția unor fracturi imediat după naștere, scleroticele sînt colorate în albastru. Examenul radiologic poate pune în evidență în afară de fracturi, o micșorare a diafizelor, spre deosebire de epifize, care sînt normal dezvoltate. Evoluția bolii este îndelungată; prognostic relativ bun. Tratamentul constă din calciterapie, hormonoterapie, imobilizare etc.

1. Dechaume M.: *Précis de stomatologie.* Masson C-ie, 1966. Paris.
2. Fanconi G., Wallgren A.: *Manual de pediatrie.* Edit. Medicală Buc., 1965.
3. Fauré C.: *Maladies osseuses constitutionnelles.* Expan. Scient. Franc. Paris, 1966.
4. Fevre M.: *Chirurgie infantile et orthopédie.* Flammarion, Paris, 1967.

VAN BOGAERT-DIVRY (sindromul lui): **angiomatoza difuză cortico-meningee.**

Este una dintre formele clinice din grupul displaziilor neuro-ectodermice (facomatoze), malfor-

maţii congenitale care interesează îndeosebi pielea şi sistemul nervos. De cele mai multe ori, aceste afecţiuni sînt ereditare. Sindromul lui van Bogaert-Divry se caracterizează prin poikilodermie cu telangiectazii, oligofrenie, hemianopsie, epilepsie, tulburări piramidale şi extrapiramidale. Prognostic sever. Nu are tratament.

1. Baker A. B.: *Clinical Neurology.* 2nd ed. Hoeber, 1962.
2. Escourolle R., Poirier J.: *Manuel élémentaire de neuropathologie.* Masson C-ie, Paris, 1971.
3. Fattorusso V., Ritter O.: *Vademecum clinique.* Masson C-ie, 1963.
4. Leiber B., Olbrich G.: *Die klinischen Syndrome.* Urban-Schwartzenberg. München, 1966.

VAN CREFELD (boala lui) (1928): **glicogenoza hepatică; boala lui von Gierke.**

Este o boală metabolică rară, congenitală, caracterizată printr-o hepatomegalie secundară unei depuneri excesive de glicogen în ficat şi rinichi, ca urmare a unui deficit de glucoză-6-fosfatază, care în mod normal transformă glicogenul în glucoză. Această dereglare metabolică devine manifestă la copilul mic sau în prima copilărie, traducîndu-se clinic prin fatigabilitate uşoară, hepatomegalie (prin depunere de glicogen), hipoglicemie şi cetoză (datorită incapacităţii de a utiliza glucoza), care duc la şoc şi convulsii. Dacă moartea nu survine în primele luni sau primii ani de viaţă, simptomele se atenuează de obicei cu timpul şi copilul înaintează în vîrstă. Tratamentul constă din ameliorarea nutriţiei şi corectarea hipoglicemiei prin administrare de mese frecvente. Se mai administrează de asemenea şi corticosteroizi.

1. Leading article: *Diseases of glycogen storage.* Lancet, 1961, 1, 206.
2. Dent C. E. (editor): *Symposium on inborn errors of metabolism.* Am. J. Med. 1957, 22, 671.
3. Duncan G. G. (editor): *Diseases of metabolism.* ed. W. B. Saunders, 1964.
4. Stanbury J. B., Wyngaarden J. B., Friedrickson D. S.: *The metabolic basis of inherited disease.* McGraw-Hill. N. Y., 1960.

Scanned with OKEN Scanner

VAN NECK-OVELBERG (boala lui) : **epifizita ischio-pubiană.**

Este un proces osteocondritic, care interesează epifizele ischio-pubiene. Apare îndeosebi la persoanele tinere, indiferent de sex. Se manifestă clinic prin dureri spontane şi provocate la nivelul articulaţiei ischio-pubiene. Tratamentul este antalgic.

1. Chabot J. : *Les consultations journalières en rhumatologie.* Masson C-ie, 1965.
2. Engelman E. : *Arthritis and allied rheumatic disorders.* Lange Medical Publications, 1969.
3. Nestor R. : *Diagnosticul bolilor reumatismale.* Edit. Medicală Buc., 1972.
4. Priboianu M., Anastasescu Gh., Ionescu Th. : *Artropatiile în practica medicală.* Editura Medicală Buc., 1967.

VAQUEZ (boală) (1892) : **policitemia vera ; policitemia rubra vera ; poliglobulia primitivă ; policitemia Osler-Vaquez ; eritremia ; policitemia splenomegalică.**

Este o boală cronică, cu evoluţie lent progresivă, caracterizată printr-o eritroză, mărirea absolută a numărului de globule roşii şi a cantităţii de hemoglobină, o creştere a masei sanguine şi a vîscozităţii sîngelui, splenomegalie şi tendinţă de tromboză. Boala nu este net familială ; apare de obicei după vîrsta de 40 ani, mai frecvent la bărbat decît la femeie. Cauza bolii este incertă. Se crede c-ar fi vorba de o anoxie cronică a măduvii osoase, o neoplazie sau un exces de factor intrinsec. Tabloul clinic se manifestă prin cefalee, vertije, dureri abdominale, nevritice şi epifizare. Pielea este foarte colorată (eritroză), cu cianoză facială mai ales la frig. Se remarcă de asemenea deseori o splenomegalie netedă şi dură, numeroase tromboze, mai ales cerebrale, tranzitorii, hemoragii gastro-intestinale, eritromelalgie, sindrom Ménière şi hepatomegalie de stază. Boala se poate asocia cu o pielonefrită cronică, tumori sau chisturi renale sau cu sindromul Pickwick. Hematologic se caracterizează prin poliglobulie 8—10 milioane, leucocitoză 15—20 000, hiperplaketoză (1 milion) creşterea hematocritului şi a masei sanguine, viteza de sedimentare întîrziată, creşterea vîscozităţii sanguine. În măduva osoasă : hiperactivitate eri-

Scanned with OKEN Scanner

tropoietică, hiperplazie leucocitară. Evoluția bolii este lent progresivă în 10—20 ani. Bolnavii mor de obicei prin tromboză cerebrală sau coronariană. Tratamentul constă din administrare de fosfor radioactiv, radioterapie, sîngerări repetate.

1. Dreyfus B., Debray J., Duhamel G., Bousser J., Ardaillou G., Galinski R., Soulier J.-P., Vallé G., Boivin P. : *Vie méd.*, 1965, 46, 1317.
2. Fattorusso V., Ritter O. : *Vademecum clinique.* Edit. Masson C-ie, 1963.
3. Hegglin R. : *Differentialdiagnose innerer Krankheiten.* G. Thieme, 1969.
4. Vallé G., Boivin P., Dormont J., Soulier J.-P. : *Presse méd.*, 1969, 77, 517.
5. Wintrobe M. M. : *Clinical Hematology.* Lea and Febiger. 1961.

VAQUEZ (sindromul lui) : **tulburările subiective din aritmia extrasistolică.**

Este un sindrom clinic, caracterizat prin apariția de tulburări subiective în aritmia extrasistolică. Bolnavul percepe extrasistolele sub forma unor lovituri scurte, cu senzația deosebită de anxietate, o ameteală condiționată de pauza compensatorie postextrasistolică și o durere precordială difuză, transmisă prin intermediul plexului cardiac.

1. Bellet S. : *Clinical disorders of the heart beat.* 2nd ed. Lea and Febiger, 1963.
2. Friedberg C. K. : *Progr. Cardiovasc. dis.*, 1960, 2, 319.
3. Friedberg C. K. : *Diseases of the heart.* 3rd ed. Saunders, 1966.
4. *Symposium on cardiac arrhytmias.* Am. J. Med., 1964, 37, 665.
5. Teodorescu B. : *Cardiologia.* Edit. Medicală București, 1964.
6. Wood P. : *Diseases of the heart and circulation.* 2nd ed. Lippincott, 1956.

VAQUEZ-AUBERTIN (sindromul lui) (1927) : **anemia splenică mieloidă.**

Acest sindrom face parte din grupul anemiilor hemolitice din splenomegalii, afecțiuni determinate de o hiperfuncție a sistemului reticulo-endotelial. Sindromul este foarte rar întîlnit. De multe ori, această hemopatie poate apărea în cursul leuce-

Scanned with OKEN Scanner

micei, limfogranulomatozei maligne, boala lui Gaucher, splenomegalia idiopatică, cirozei hepatice splenomegalice etc. Simptomatologia clinică şi hematologică este foarte asemănătoare unei leucoze mieloide, însoţite de hipersplenism şi sindrom hemolitic. Prognostic sever. Nu are tratament specific.

1. Begemann H., Harwerth H. G.: *Praktische Hämatologie*. 2 Aufl. G. Thieme Stuttgart, 1961.
2. Bernard J., Bessis M.: *Hématologie clinique*. Masson C-ie, 1958.
3. Hegglin R.: *Diagnosticul diferenţial al bolilor interne*. Edit. Medicală Bucureşti, 1969.

VAQUEZ-LECOMTE (boala lui): **tromboflebita subacută.**

Este o boală caracterizată clinic printr-o tromboflebită cu evoluţie trenantă, în puseuri, care apare după infecţii şi care poate lăsa sechele importante. Se poate prezenta uneori ca o septicemie venoasă subacută, complicată cu embolii pulmonare. Semnele clinice cele mai importante ale bolii sînt durerea la nivelul extremităţii afectate, edemul şi dilataţia venoasă superficială, febră şi tahicardie. Tratamentul constă din administrare de anticoagulante, antibiotice, ligatură venoasă etc. Prognosticul este rezervat.

1. Byrne J. J.: *J.A.M.A.*, 1960, 174, 113.
2. Estes J. E.: *Thrombophlebitis*. Thomas, 1964.
3. Hegglin R.: *Diagnosticul diferenţial al bolilor interne*. Edit. Medicală Buc., 1969.
4. Mozes M. şi colab.: *Surgery*, 1964, 55, 621.
5. Spittel J. A. Jr.: *Circulation*, 1963, 27, 976.
6. Thomas A. B., Scallen R. W., Savage I. R.: *Circulation*, 1960, 21, 354.

VAQUEZ-ESMEIN (sindromul lui): **epistaxisul meningian.**

Sindromul lui Vaquez-Esmein, sau epistaxisul meningian, este o formă de hemoragie subarahnoidiană, care se manifestă clinic prin diferite parestezii în segmentele distale ale extremităţilor, migrenă violentă cu diplopie, dureri radiculare şi de-a lungul nervului sciatic uni- sau bilateral. Prognosticul sever. Tratamentul este acela al hemoragiilor subarahnoidiene.

Scanned with OKEN Scanner

1. Baker A. B. : *Clinical Neurology.* 2nd ed. Hoeber, 1962.
2. Brain R. : *Clinical Neurology.* 2nd ed. Oxford, 1964.
3. Escourolle R., Poirier J. : *Manuel élémentaire de neuropathologie.* Masson C-ie, Paris, 1971.
4. Kreindler A. : *Neurologia* vol. II. Edit. Medicală Buc., 1957.

VARENDAL (boala lui) (1615) : **cloroza ; anemia hipocromă microcitară ; anemia hipocromă a tinerelor fete ; anemia lui Varandeus (1692).**

Este o formă clinică de anemie feriprivă (anemie cronică, caracterizată prin hematii mici şi palide, determinată de o tulburare a hematopoiezei din cauza lipsei de fier), descrisă încă de Hippocrate şi cunoscută apoi sub denumirea de cloroza de la Varandeus (Varendal) încoace. Boala apare la pubertate, mai ales la fetele cu constituţie longilină şi cu tulburări endocrino-genitale (oligo- sau hipermenoree, hipogonadism etc.). Se crede că apariţia bolii s-ar datori unei carenţe alimentare în fier, asociată cu o insuficienţă a depozitelor de fier de la naştere (carenţa alimentară a mamei în timpul sarcinii). De obicei, afecţiunea se declanşează de la primele pierderi menstruale. Denumirea de cloroză se datoreşte culorii galbenă-verde a tegumentelor observată la bolnave. Această formă de anemie feriprivă este mai rar întîlnită astăzi din cauza alimentaţiei raţionale. Simptomatologia clinică este comună cu cea din restul anemiilor feriprive. Trebuie de remarcat că secreţia gastrică la aceste bolnave este normală. Prognosticul este foarte bun. Tratamentul substitutiv cu fier dă rezultate bune şi în medie, în circa 2—3 săptămîni, toate tulburările cauzate de carenţa fierului dispar complet.

1. Crosby W. H. : *Iron and anemia.* Disease — A Month — Janv., 1966.
2. Finch D. A. : *Nutrition Abstr. and Rev.,* 1965, 23, 129.
3. Fodor O. : *Tratat elementar de medicină internă.* Edit. Dacia-Cluj, 1973.
4. Jacobs A., Miles P. M. : *Brit. Med. Journ.,* 1969, 778, 196.
5. Kasper C. K., Whissel D. Y. E., Wallerstein R. O. : *J.A.M.A.,* 1965, 191, 359.

Scanned with OKEN Scanner

6. Popescu E. R.: *Hematologie clinică.* Edit. Medicală Buc., 1966.

VARIOT-PIRONNEAU (boala lui): **infantilismul: senilismul lui Gilford; progeria Harting; nanismul suprarenal; boala lui Hutchinson și Gilford; boala lui Gilford (vezi).**

VASILIEV-WEIL (boala lui): **spirochetoza ictero-hemoragică; icterul infecțios cu recrudescență febrilă; icterul infecțios cu spirochete; boala lui Weil (vezi).**

VELPEAU (boala lui) (1816): **Cheloidul cicatricial; boala lui Alibert (vezi).**

VELU-SPEDER (boala lui): **intoxicația cronică prin fluor; boala lui Darmons.**

Fluorul produce intoxicații prin următorii compuși; fluorura alcalină, fluorosilicații, fluorura dublă de aluminiu și de sodiu și acidul fluorhidric. În afară de intoxicația acută, care se manifestă violent prin gastro-enterită severă, cu ulcerații hemoragice ale mucoasei digestive, hipocalcemie și hiperglicemie, fluorul poate determina și intoxicații cronice, cunoscute sub denumirea de sindromul sau boala lui Velu-Speder sau fluoroza. De obicei, intoxicațiile cronice sînt determinate de inhalarea prafului de criolit, vapori de acid fluorhidric și chiar ingestia de apă contaminată, cum ar fi cea din regiunea Gafsa (Tunisia). Numai rareori s-au înregistrat intoxicații cronice după fluorurarea apei în scopul combaterii cariilor dentare. Simptomatologia clinică se manifestă după mulți ani de latență. Tabloul clinic este dominat de anorexie importantă, cașexie și osteoporoză generalizată. Prognosticul sever. Bolnavii pot profita de tratamentul prin extracte paratiroidiene.

1. Fattorusso V., Ritter O.: *Vademecum clinique.* Masson C-ie, 1963.
2. Symposium: *The physiologic and hygenic aspects of the absorption of inorganic fluorides.* Arch. Industr. H., 1960, 21, 303–3052.
3. Waldbott G. L.: *Acta Med. Scand.*, 1963, 174 suppl. 400, 1–44.

Scanned with OKEN Scanner

VERNER (sindromul lui) : **sclerodermia, asociată cu cataractă.**

Sclerodermia, boală de colagen caracterizată printr-o îngroşare generalizată sau localizată a pielii şi a ţesutului subcutanat, în afară de complicaţiile viscerale (aparat digestiv, pulmoni, inimă) şi endocriniene, se mai poate însoţi şi de tulburări oculare. Cea mai frecventă complicaţie oculară a sclerodermiei este cataracta. Asocierea unei sclerodermii cu o cataractă poartă denumirea de sindromul lui Verner. Tabloul clinic se manifestă prin simptomatologia acestor două afecţiuni. Prognosticul rezervat, iar tratamentul nu dă decît ameliorări temporare.

1. Durham R. : *Encyclopedia of medical syndromes.* New York, 1960.
2. Fattorusso V., Ritter O. : *Vademecum clinique.* Masson C-ie, 1963.
3. Hombourger P. : *Nomenclature des maladies et opérations à noms propres.* Edit. Lab. Delalande-Courbevoie, 1963.
4. Saraux H., Biais B. : *Précis d'ophtalmologie.* Masson C-ie, 1969, Paris.

VERNER-MORRISON (sindromul lui) : **sindromul diaree-aclorhidrie-hipokaliemie ; sindromul WDHA (water, diarrhee, hypokaliemia, aclorhydria) ; sindromul lui Marks.**

Este o entitate clinică care asociază o diaree hidrică cu o hipokaliemie severă, datorită unei tumori insulare pancreatice cu celule nebeta +, ce se diferenţiază de sindromul Zollinger-Ellison prin absenţa hiperclorhidriei şi a ulceraţiei digestive. S-a crezut că la originea acestui sindrom ar fi secretina endogenă ; în ultimul timp, Rambaud şi colaboratorii cred că sediul principal al perturbărilor hidroelectrolitice ar fi colonul. S-a putut observa o hipercalcemie, o hipofosforemie şi o diminuare a toleranţei glucidice. Arteriografia selectivă permite vizualizarea tumorii pancreatice. Unii autori separă sindromul Verner-Morrison de sindromul WDHA (sindromul Marks sau holera pancreatică). Acesta din urmă ar prezenta un tablou clinic mai sever, în care simptomele principale sînt diareea apoasă cu hipokaliemie şi aclorhidrie. În ambele sindroame, arteriografia selectivă permite vizualizarea tumorii pancrea-

tice. Evoluția este favorabilă numai atunci cînd se efectuează chirurgical ablația tumorii în totalitate.

1. Classen M. și colab.: *Deutsch. Med. Wschr.*, 1972, 97, 8, 277.
2. Dupuy R.: *Rev. Prat.*, 1971, 21, 15, 2529.
3. Fodor O.: *Tratat elementar de medicină internă*. Edit. Dacia-Cluj, 1973.
4. Potet F., Duclert N.: *Le monde médical*, 1970, 1057, 1697.
5. Rambaud J., Bernier J. J.: *Rev. Med. Franc.*, 1970, 45, 261–269.

VERBRYCKE (sindromul lui): **sindromul flexurii hepatice.**

VERGER-DÉJERINE (sindromul lui): **sindromul senzitiv cortical.**

Este un sindrom clinic neurologic senzitiv, determinat de leziuni ale lobului parietal, caracterizat simptomatologic prin tulburări de sensibilitate heterolaterale, ce cuprind întreg hemicorpul sau se limitează numai la un membru, în raport direct cu întinderea leziunii corticale. De obicei, în procesul patologic sînt interesate sensibilitatea profundă mioartrokinetică, tactilă, discriminativă și stereognozică, în timp ce sensibilitatea termoalgică, tactilă elementară și osoasă sînt conservate.

1. Baker A. B.: *Clinical Neurology*. 2nd ed. Hoeber, 1962.
2. Brain R.: *Clinical Neurology*. 2nd ed. Oxford, 1964.
3. Escourolle R., Poirier J.: *Manuel élémentaire de neuropathologie*. Masson C-ie, 1971.

VERNET (sindromul lui) (1916): **sindromul lui Vernet cu paralizia jumătății limbii; sindromul de condilogaură posterioară al lui Collet-Sicard-Vernet (vezi).**

VERNER (sindromul lui): **sindromul bulbar; paralizia labio-gloso-faringiană.**

Este o afecțiune foare rară, întîlnită mai ades la vîrstele înaintate, caracterizată prin semnele

lezionării neuronului motor inferior, cu paralizii ale mușchilor masticației, fonației și deglutiției și atrofia limbii și a buzelor. Din punct de vedere histopatologic, este vorba de o degenerescență a nucleilor inferiori (neuronul motor periferic) a nervilor cranieni VII, IX, X și XII. Tabloul clinic este reprezentat prin disartrie, paralizia și atrofia mușchilor masticației și a limbii, cu fibrilația acestor mușchi. Cînd apare degenerescența completă a nucleilor motori, atunci dispare și fibrilația. Concomitent cu aceste tulburări mai poate fi observată și o atrofie a mușchilor de la față și buze. Sensibilitatea este intactă și nu apare nici un fel de tulburare intelectuală; deseori se observă o labilitate afectivă manifestată prin rîs și plîns spasmodic. Boala este foarte greu suportată, durata ei poate fi de la cîteva luni la cîțiva ani. Bolnavul moare de obicei printr-o pneumonie datorită aspirațiilor alimentare. Boala nu are tratament.

1. Brain R.: *Clinical Neurology.* 2nd ed. Oxford, 1964.
2. Escourolle R., Poirier J.: *Manuel élémentaire de neuropathologie.* Masson C-ie, Paris, 1971.
3. Merritt H. H.: *A textbook of neurology.* 3rd ed. Lea and Febiger, 1963.

VEROCAY (boală): **neurinomul tunicii perechii a VIII-a de nervi.**

Neurinomul tunicii perechii a VIII-a de nervi cranieni se dezvoltă din tunica nervului vestibular, mai frecvent în zona ponto-cerebeloasă. Aceste lezionări determină o serie de tulburări din partea perechilor de nervi a VIII-a, a VII-a și cîteodată, a VI-a. Tabloul clinic se manifestă chiar de la început printr-o senzație de vîjîială unilaterală, amețeli sub formă de crize și nistagmus de partea opusă a focarului.

1. Baker A. B.: *Clinical Neurology.* 2nd ed. Oxford, 1964.
2. Escourolle R., Poirier J.: *Manuel élémentaire de neuropathologie.* Masson C-ie, Paris, 1971.
3. Feighin M.: *Lexicon de simptome și sindroame.* Editura Medicală Buc.
4. Wilson S. A. K.: *Neurology.* 2nd ed. Williams and Wilkins. 1955.

Scanned with OKEN Scanner

VEROCAY (boală) : neuromatoza ; boala lui Recklinghausen (vezi).

VIDAL (boală) : lichenul cronic simplu ; pruritul circumscris cu lichenificare ; pruritul localizat ; neurodermita Brocq (vezi).

VIDAL-BROCQ (sindromul lui) : varietate de micosis fungoid ; micoza cu tumori de la început.

Este o formă clinică de micozis fungoid, care începe cu formarea de noduli fără o perioadă prodromală. După apariția tumorilor, pot fi observate de asemenea erupție polimorfă sau eritrodermie. Infiltrația ganglionilor limfatici și ale altor organe se produce secundar, iar tumorile se formează lent, întreg complexul clinic evoluînd spre generalizare. Boala apare cu aceeași frecvență atît la bărbați cît și la femei, de obicei între 35 și 70 ani, putînd afecta orice parte a corpului. Biopsia leziunilor pune în evidență o proliferare a celulelor reticulo-endoteliale și a limfoblaștilor. Tratamentul este asemănător cu acela din boala lui Hodgkin (radioterapie locală, administrare de azotiperită, cloambucil, ciclofosfamidă).

1. Degos R., Lortat-Jacob E. : *La dermatologie.* Maloine, Paris, 1956.
2. Block J. B. și colab. : *Am. J. Med.* 1963, 34, 228.
3. Feighin M. : *Lexicon de simptome și sindroame.* Edit. Medicală Buc., 1967.
4. Pautrier L., Chorazak T., Woringer F. : *Pol. Gaz. Lek.*, 1935, 967.
5. Sutton R. L. Jr. : *Diseases of the skin.* Mosby, 1956.

VIDAL-JACQUET (sindromul lui) : reumatism blenoragic, asociat cu keratoză palmară și plantară.

Sindromul lui Vidal-Jacquet este o asociere între reumatismul blenoragic și o keratoză palmară și plantară. Reumatismul blenoragic este complicația metastazică cea mai frecventă (1%). Manifestările articulare apar în medie după 1—3 săptămîni de la debutul unei uretrite acute. Uneori, perioada este și mai mare (1—2 ani). Se manifestă clinic prin artralgii simple, cu dureri fugace și mobile, mai ales nocturne. Ele pot dispare

fără sechele sau să preceadă o poliartrită acută a articulațiilor mici, o monoartrită hidroartrozică sau pioartrozică, sau o artrită cronică plastică ankilozantă. La aceste simptome se adaugă și o keratoză palmară și plantară.

1. Christian C. L. Q.: *Arthritis and Rheumatism.*, 1966, 9, 93.
2. Françon M. M. F.: *Consultations de rhumatologie.* Varia, Paris, 1959.
3. Hollander J. L. (editor): *Arthritis and allied consitions.* Lea and Febiger, 1960.
4. Kellgren J. H.: *Ann. Rheumati.* Dis., 1964, 23, 109.
5. Rosenberg E. F.: *M. Clin. North America*, 1965, 49, 1–300.

VIEUSSENS (boala lui): **ateromatoza aortică.**

Ateromatoza aortică este o afecțiune destul de frecvent întîlnită, mai ales la bătrîni și la sexul masculin, care este determinată de prezența la nivelul aortei a unor plăci ateromatoase calcifiate sau ulcerate. Din cauza acestor plăci ateromatoase, aorta este dilatată, rigidă și întortochiată. De cele mai multe ori, afecțiunea evoluează asimptomatic, depistarea ei făcîndu-se întîmplător la un examen radiologic sau la necropsie. Examenul clinic poate decela o hipertensiune arterială sistolică, în timp ce presiunea diastolică este nemodificată sau chiar scăzută. La ascultație se percepe un clangor în focarul aortei și adesea un suflu sistolic. Examenul radiologic pune în evidență o aortă opacefiată, derulată, sinuoasă, iar în OAS se pot observa plăci ateromatoase calcificate. Ateromatoza aortică se poate complica cu următoarele afecțiuni: insuficiență aortică de tip Hodgson, anevrism și tromboză arterială.

1. Fodor O.: *Tratat elementar de medicină internă.* Edit. Dacia-Cluj, 1973.
2. Friedberg Ch.: *Diseases of the heart.* Saunders, 1966.
3. Lenègre J., Soulié P.: *Maladies de l'appareil cardio-vasculaire.* Edit. Médicales Flammarion, 1968.
4. Teodorescu B.: *Cardiologia.* Edit. Medicală București, 1964.

Scanned with OKEN Scanner

VIEUSSEUX-WALLENBERG (sindromul lui) (1895): paralizia unilaterală a vălului palatului, a faringelui, laringelui și sindromul lui Claude Bernard-Horner; sindromul lui Wallenberg-Foix; sindromul lui Wallenberg (vezi).

VILLARET (sindromul lui) (1917): sindromul retroparotidian posterior.

Este un sindrom neurologic, determinat de existența unor inflamații, procese tumorale sau traumatisme, care interesează perechile de nervi cranieni a IX-a, a X-a, a XI-a și a XII-a și lanțul simpatic cervical. Se manifestă clinic printr-o paralizie a palatului moale, a faringelui, a limbii, mușchiului trapez și sterno-cleido-mastoidian și printr-un sindrom Claude Bernard-Horner (exoftalmie, miosis, ptoză palpebrală).

1. Baker A. B.: *Clinical Neurology.* 2nd ed. Hoeber, 1962.
2. Brain R.: *Clinical Neurology.* Oxford, 1964.
3. Escourolle R., Poirier J.: *Manuel élémentaire de neuropathologie.* Masson C-ie, Paris, 1971.
4. Villaret L., Fawo-Beaulieu J.: *Presse Méd.*, 1918, 591.

VILLARET-DESOILL (sindromul lui) (1932): hipoplazia familială primară a maxilarului superior.

Este o afecțiune congenitală, ce se caracterizează printr-o hipoplazie a maxilarului superior. Datorită acestei hipoplazii, fața pare condensată, în special la nivelul bărbiei și a buzelor, vasele nasului sînt de dimensiuni mici, existînd un prognatism mai mult sau mai puțin accentuat. Se mai remarcă, de asemenea, și absența unor dinți. Examenul radiografic arată o atrofie osoasă moderată a maxilarului superior și uneori și a bărbiei. Șaua turcească are de multe ori o formă anormală, comprimînd hipofiza și producînd astfel tulburări secundare ale tuturor glandelor endocrine. Prognostic quo ad vitam bun. Nu are tratament.

1. Dechaume M.: *Précis de stomatologie.* Masson C-ie, Paris, 1969.
2. Fanconi G., Wallgren A.: *Manual de pediatrie.* Edit. Medicală Buc., 1965.

Scanned with OKEN Scanner

3. Gorlin R. J., Pindborg J. J.: *Syndromes of the head and neck.* McGraw-Hill. N. Y., 1967.
4. Heig A.: *Thèse,* Paris, 1945, 110.

VILLARET-JUSTIN-BESANÇON-DELARUE-KLOTZ (sindromul lui): **sindromul endocrinian cu polinevrită.**

1. Hombourger P.: *Nomenclature des maladies et opérations à noms propres.* Edit. Lab. Delalande-Courbevoie, 1963.

VILLARET-JUSTIN-BESANÇON-RUBENS-DUVAL (sindromul lui): **reumatismul cronic amiloid, cu evoluție progresivă.**

Amiloidoza este o tulburare a metabolismului proteinelor și, de obicei, apare după boli supurative cronice. Uneori, această afecțiune se poate produce și în lipsa oricărui proces supurativ, constituind așa-zisa amiloidoză primară. Debutul bolii este insidios, iar manifestările clinice variază în funcție de țesuturile și organele care sînt implicate în procesul morbid de depozitarea substanței amiloide. În afară de rinichi, ficat, intestine, substanța amiloidică poate fi depozitată și la nivelul articulațiilor, determinînd o afecțiune cunoscută încă de multă vreme sub denumirea de sindromul lui Villaret-Justin-Besançon-Rubens-Duval, sau reumatismul cronic amiloid, cu evoluție progresivă. În afară de dureri, articulațiile interesate în procesul morbid mai prezintă tumefieri și deformații, determinate de infiltrarea cu amiloid a părților moi articulare. Afecțiunea evoluează cronic și progresiv ca și tulburarea metabolică ce a determinat-o. Diagnosticul se pune pe baza anamnezei și a probei cu roșu de Congo (Bennhold-Pauntz) sau prin biopsie articulară. Nu are tratament specific.

1. Briggs G. W.: *Amyloidosis.* Ann. Int. Med., 1961, 55, 943–957.
2. Briggs G. W.: *Geriatrics,* 1964, 19, 290–294.
3. Hombourger P.: *Nomenclature des maladies et opérations à noms propres.* Lab. Delalande-Courbevoie, 1963.

VINCENT (boală): **angina ulcero-membranoasă (asociere fuso-spirilară); angina Plaut-Vincent.**

Scanned with OKEN Scanner

Angina ulcero-membranoasă se datorește unei infecții cu fuso-spirili. Este de obicei o angină unilaterală. Leziunea se caracterizează printr-o ulcerație superficială, acoperită de o falsă membrană cenușie, care sângerează ușor la orice contact. Angina nu influențează decît puțin starea generală. Ea se întovărășește de o febră moderată, disfagie, halenă fetidă și adesea o stomatită ulcero-membranoasă. Boala durează în medie 7—10 zile, însă ea poate avea o evoluție mai rea dacă nu este tratată. Nu se observă în cursul bolii leziuni ale pielii, ochilor sau a organelor genitale. În pseudomembranele din jurul leziunelor se pot pune în evidență spirochete gram-negative *(borelia vincentii)* și numeroși bacili fusiformi. Dacă boala nu este tratată pot apărea ulcerații locale severe. Boala nu este contagioasă. Tratamentul constă din administrare de antibiotice și igienă buco-dentară.

1. Boies L. R.: *Fundamentals of otolaryngology.* W. B. Saunders, 1959.
2. Conn H., Conn R.: *Current Diagnosis 2.* W. B. Saunders, 1969.
3. Fattorusso V., Ritter O.: *Vademecum clinique.* Masson C-ie, 1963.
4. De Weese D. D., Saunders W. H.: *Textbook of otolaryngology.* 2nd ed. Mosby, 1964.

VINCENT-ALAJOUANINE (sindromul lui): **asocierea simptomelor Argyll-Robertson și Parinaud.**

Este un sindrom neurologic, determinat de lezionarea tuberculilor cvadrigemeni și ai comisurei posterioare. Simptomatologia clinică asociază complexul simptomatic al lui Argyll-Robertson cu cel a lui Parinaud. Se manifestă clinic printr-o imobilitate a pupilei dilatate la lumină, cu conservarea reacției la convergență și cu acuitate vizuală bună. La aceste simptome se adaugă o ptoză parțială bilaterală a pleoapelor superioare de tipul simpatic, frecvent cu pupile strîmte, rigide și absența mișcărilor globilor oculari în sus; mai rar în jos.

1. Brain R.: *Clinical Neurology.* 2nd ed. Oxford, 1964.

Scanned with OKEN Scanner

2. Escourolle R., Poirier J.: *Manuel élémentaire de neuropathologie.* Masson C-ie, Paris, 1971.
3. Wechsler I. S.: *A textbook of clinical neurology.* W. B. Saunders, 1963.

VIRCHOW (boală): **nevul telangiectatic; angiomul fisurat; hemangiomul plan; nevul hiperemic Mieschez (vezi).**

VIRCHOW (boală) (1863): **neuroblastomul.**

Neuroblastomul este o tumoră ce se dezvoltă plecînd de la nivelul ţesutului simpatic embrionar. În cadrul neuroblastomului se deosebeşte o formă congenitală, cunoscută sub denumirea de sindromul lui Pepper (1901), care are o evoluţie rapid mortală şi sindromul lui Kaplan-Grumbach-Vesin (1953), care este un neuroblastom congenital, cu diseminare metastatică masivă în ţesutul celular. Şi această formă clinică este foarte gravă, totdeauna sfîrşindu-se letal.

1. Conn H., Conn R.: *Current diagnosis 2.* W. B. Saunders, 1969.
2. Durham R.: *Encyclopedia of medical syndromes.* N. Y., 1960.
3. Hombourger P.: *Nomenclature des maladies et opérations à noms propres.* Edit. Lab. Delalande-Courbevoie, 1963.
4. Leiber B., Olbrich G.: *Die klinischen Syndrome.* Urban-Schwartzenberg, München, 1966.

VIRCHOW (sindromul lui) (1853): **tumoarea nespecifică a cecului.**

Sindromul lui Virchow este o tumoră inflamatorie, cantonată electiv la nivelul cecului, care nu are o etiologie specifică (tuberculoză, cancer etc.). Se manifestă clinic prin tulburări digestive (balonări, anorexie, greţuri), dureri abdominale difuze sau rău localizate. Există o alternare diaree-constipaţie, precum şi o anemie moderată. Bolnavii mai pot prezenta febră şi hemoragii rectale. Evoluţia este bună. Tratamentul constă din administrare de medicaţie antiinflamatorie, antibiotice şi eventual, intervenţie chirurgicală.

1. Avery Jones, Gummer J. W. P., Lenard J., Jones J. E.: *Clinical gastroenterology.* Blackwell, Oxford, 1968.

Scanned with OKEN Scanner

2. Bockus H. L.: *Gastroenterology*. Vol. II, W. B. Saunders, 1963–1965.
3. Badenoch J., Brooke B. N.: *Recent advances in gastroenterology*. Vol. II, W. B. Saunders, 1963–1965.
4. Fodor O.: *Tratat elementar de medicină internă*. Edit. Dacia-Cluj, 1973.

VIRCHOW (boala lui) (1845): **leucemia.**

Pentru prima dată în lume, Virchow a descris în 1845 leucemia. Mai tîrziu, Ehrlich a împărțit această boală în forma limfogenă și mielogenă, iar Epstein în 1882, a descris amănunțit leucemia acută. Sub termenul de leucemie se înțelege astăzi un grup de afecțiuni generalizate, acute, subacute sau cronice, care interesează primitiv organele hematopoietice. Ele se caracterizează printr-o proliferare exuberantă a leucocitelor și a celulelor de origine, care adesea invadează sîngele periferic. De obicei, evoluția bolii este infaustă, mai mult sau mai puțin tîrziu. Cauza leucemiilor este necunoscută ca și a cancerului, în general. Într-un număr de cazuri a putut fi făcută o legătură cauzală între această boală și expunerea la raze X, la substanțe radioactive și la unele substanțe chimice (benzen, gudron etc.). Leucemiile evoluează ca tumorile maligne. Termenul de boala lui Virchow nu se mai întrebuințează astăzi, el are numai o semnificație istorică.

1. Bernard J., Bessis M.: *Hématologie clinique*. Masson C-ie, 1958.
2. Boggs D. R., Wintrobe M. M., Cartwright G.: *Medicine*, 1962, 41, 163.
3. Diamond H. D., Miller D. G.: *M. Clin. North America*, 1961, 45, 601.
4. Haut A., Wintrobe M. M., Cartwright G. E.: *Am. J. Med.* 1960, 28, 777.
5. Zuelzer W. W.: *Blood*, 1964, 24, 477.

VIRCHOW (boala lui) (1857): **hernia discală; sindromul lui Alajouanine-Petit-Dutaillis (1930).**

Hernia discală este cauza cea mai frecventă a sciaticei, sindrom caracterizat prin dureri iradiate de-a lungul nervului sciatic. Hernia discală apare cînd nucleul gelatinos dintr-un disc intervertebral iese printr-o ruptură a inelului fibros și face

Scanned with OKEN Scanner

irupție sub ligamentul posterior. Hernia poate fi mobilă, cînd nucleul gelatinos reintră spontan prin ruptura pe unde a ieșit, sau fixă. Hernia discală se poate manifesta printr-o simplă proeminență a discului intervertebral în canalul vertebral. Discul cel mai frecvent interesat este cel de la nivelul vertebrei a 5-a lombare; la nivelul celei de a 4-a și a 3-a, aceste hernieri sînt cu totul excepționale. Boala se manifestă clinic prin dureri la nivelul regiunii lombosacrate și de-a lungul nervului sciatic. Durerile sînt spontane și provocate de diferite manevre de elongație sau presiune. Se mai remarcă de asemenea tulburări ale sensibilității și modificări ale reflexelor osteotendinoase. Prognosticul este relativ bun. Tratamentul constă din repaos, antiinflamatorii, fizioterapie și uneori, intervenție chirurgicală.

1. Arseni C., Stanciu M.: *Viața Medicală*, 1968, XV, 5, 317.
2. Arseni C., Stanciu M.: *Discopatiile vertebrale.*
3. Chabot J.: *Les consultations journalières en rhumatologie.* Masson C-ie.
4. Nestor R.: *Diagnosticul bolilor reumatismale.* Edit. Medicală Buc., 1972.
5. Sèze S., de: *Bréviaire de rhumatologie à l'usage du praticien.* Expans. Sciant. Franc. Paris, 1958.

VIRCHOW (boala lui): **limfadenectazia.**

Este o boală destul de rar întîlnită, ce se caracterizează prin existența unor tumori axilare sau inguinale, formate prin dilatarea și proliferarea vaselor din ganglionul limfatic. Evoluție benignă. Nu au tratament specific.

1. Aymes A.: *Maladies et syndromes rares ou peu connus.* Paris, 1950.
2. Conn H., Conn R.: *Current Diagnosis* 2. W. B. Saunders. 1969.
3. Brainerd H., Sheldon Margen, Chatton M.: *Current Diagnosis and Treatment.* Lange Medical Publications, 1967.

VOERNER (boală): **angiomul palid; nevul anemic; aluniță.**

Este o boală dermatologică, asemănătoare cu nevii acromici (incolori), care se caracterizează

printr-o diminuare focală a cantității de vase sanguine, produse în urma unor tulburări vasomotorii. Nevul anemic reprezintă o acumulare de pete albe cu margini neregulate, care devin mai vizibile după frecare. Nu degenerează. Nu are tratament.

1. Bruner E.: *Przegl. Derm.*, 1949, 1, 13.
2. Degos R., Lortat-Jacob E.: *La dermatologie.* Maloine, 1956.
3. Feighin M.: *Lexicon de simptome și sindroame.* Edit. Medicală Buc., 1967.
4. Rook A., Wilkinson D. S., Ebling F. J. G.: *Textbook of dermatology.* Blackwell, Oxford, 1968.

VOGT (boala lui), (1930): **osteoza toxică condensantă de plumb.**

În afară de complicațiile digestive, nervoase, hematologice, cardio-vasculare și generale, intoxicațiile cronice cu plumb pot determina și modificări la nivelul oaselor, determinînd un sindrom de osteoză condensantă toxică, cunoscut sub denumirea de boala lui Vogt. Această afecțiune face parte din marele grup al osteozelor condensante dobîndite. Este destul de rar întîlnită. Se caracterizează prin prezența, la nivelul oaselor lungi, a unor benzi opace care se localizează pe metafize și inelele epifizare. Afecțiunea nu se manifestă clinic; diagnosticarea se face la examenul radiografic.

1. Durant J., Vignon G., Maitrepierre J., Megard M., Calvel V.: *Rev. Lyonnaise Méd.* 1960, 9, 671–684.
2. Faure C.: *Rev. Rhumatisme.*, 1965, 32, 683–692.
3. Louyot P.: *Rev. Prat.* 1971, XXI, 23, 3401.

VOGT (boală) (1921): **cataracta centrală pulverulentă; cataracta discoidă; Priestley Smith; cataracta zonulară pulverulentă Poos; cataracta Coppock (vezi).**

VOGT (boala lui) (1911): **starea marmorată; boala lui Shaw (1873); boala lui Déjérine-Sotas-Sollier (1888).**

Este o afecțiune neurologică, determinată de hipermielinizarea striatului, produsă cu probabilitate de un traumatism postnatal sau în perioada

Scanned with OKEN Scanner

de sugar a copilului. Se manifestă, clinic, mai ales în al 2-lea și al 3-lea an de viață, prin mișcări atetozice bilaterale. La aceste tulburări, se adaugă de asemenea și o întîrziere în dezvoltarea psihică și intelectuală. Evoluția este lent progresivă. Nu are tratament.

1. Baker A. B.: *Clinical Neurology.* 2nd ed. Hoeber, 1962.
2. Brain R.: *Clinical Neurology.* 2nd ed. Oxford, 1964.
3. Escourolle R., Poirier J.: *Manuel élémentaire de neuropathologie.* Masson C-ie, Paris, 1971.
4. Kreindler A.: *Neurologia* vol. II. Edit. Medicală București, 1957.

VOGT (sindromul lui): **distrofia în mozaic a corneei.** Este o distrofie epitelială a corneei, care interesează îndeosebi stratul lui Bowmann. Se prezintă clinic sub forma unei opacități poligonale cenușii, care dau stratului lui Bowmann un aspect de piele de crocodil. Transmisia bolii se face în mod dominant.

1. Caminschi R., Haye C.: *Bull. Soc. Ophtalm. France,* 1962, nr. 4 bis.
2. David M.: Chiriceanu M.: *Oftalmologia în practica medicală.* Editura Medicală București, 1964.
3. Nataf R., Lépine P., Bonamour G.: *Oeil et virus.* Masson C-ie, 1959.
4. Saraux H., Biais B.: *Précis d'ophtalmologie.* Masson C-ie, 1969.

VOGT-CECILIA (sindromul lui) (1911): **varietate de paralizie pseudo-bulbară și infantilism, cu stare de spasticitate musculară.**

Sindromul lui Cecilia și Oskar Vogt este determinat de o lezionare a putamenului și a nucleului caudat. Se manifestă clinic prin diferite tulburări motorii care apar din primele zile de viață, de tipul atetozei feței și a extremităților superioare. În același timp, se poate observa la nivelul extremităților inferioare o creștere a tonusului muscular. Copiii cu această boală nu prezintă nici un fel de tulburări mintale. După cîțiva ani de evoluție, boala regresează complet și spontan.

Scanned with OKEN Scanner

1. Escourolle R., Poirier J.: *Manuel élémentaire de neuropathologie.* Masson C-ie, Paris, 1971.
2. Kreindler A.: *Neurologia* vol. I şi Vol. II. Edit. Medicală Buc. 1957.
3. Wilson S. A. K.: *Neurology.* 2nd ed. Williams and Wilkins, 1955.

VOGT-KOYANAGI (boală) (1906—1929): **uveita lui Vogt-Koyanagi; uveo-meningita.**

Este o afecţiune oculară, ce survine la adultul tînăr. Este o uveită bilaterală cu irido-ciclită exsudativă. În această boală există totdeauna şi o atingere posterioară care poate duce la decolarea retinei. Cu toată evoluţia gravă a bolii, totuşi în circa 33% din cazuri se produce o cicatrizare cu conservarea funcţiei. În afară de simptomatologia oculară, se mai întîlnesc plăci de alopecie, vitiligo, polioză (decolarea cililor), sindrom meningean, vertije şi surditate. Afecţiunea se aseamănă cu boala lui Harada. Etiologia este probabil virală sau alergică. Tratamentul este simptomatic şi prin administrare de corticosteroizi.

1. Aronson A. şi colab.: *Clinical methods in uveitis.* Mosby, 1968.
2. David M., Chiriceanu M.: *Oftalmologia în practica medicală.* Editura Medicală Bucureşti, 1964.
3. Hogan M., Kimura S., Thygeson P.: *Am. J. Ophtalm.*, 1959, 47, 155.
4. Pawelec M.: *Pol. Tygodn. lek.*, 1954, 9, 1292.
5. Ravault P. M.: *Syndromes en ophtalmologie.* Ed. Doin-Doren, Paris, 1970.
6. Saraux H., Biais B.: *Précis d'ophtalmologie.* Masson C-ie, 1969.

VOGT-SPIELMEYER (boala lui): **idioţia amaurotică familială; forma juvenilă a demenţei cu amauroză: boala lui Spielmeyer-Stock; boala Stock-Spielmeyer-Vogt; boala lui Batten-Mayou; boala Oatman.**

Boala lui Vogt-Spielmeyer este forma juvenilă a bolii lui Tay-Sachs (idioţia familială amaurotică). Ea apare la vîrsta de 8—10 ani, ducînd rapid la demenţă, amauroză (ambliopie crepusculară şi cromatică), paralizii şi moarte în decurs de 2—3 ani; în unele cazuri, aceasta survine mai tardiv. Boala face parte din grupul dislipoidozelor, afecţiuni caracterizate prin acumu-

larea în diferite părți ale organismului de mari celule spumoase, care conțin substanțe lipoide și care sînt, de obicei, de origine reticulo-endotelială. Etiologia bolii nu este cunoscută. La examenul fundului de ochi, pe lîngă vasele filiforme și atrofia nervilor optici, se observă un tablou similar degenerescenței retiniene pigmentare. Regiunea maculară apare de culoare brună-cărămizie, spre deosebire de culoarea vișinie din boala lui Tay-Sachs. Aici se observă o degenerescență a celulelor ganglionare și distrugerea epiteliului pigmentar al retinei. Prognostic grav. Nu are tratament.

1. Dent C. E. (editor) : *Am. J. Med.* 1957, 22, 671.
2. Duncan G. G. (editor) : *Diseases of metabolism.* W. B. Saunders, 1964.
3. Fanconi G., Wallgren A. : *Manual de pediatrie.* Edit. Medicală Buc. 1965.
4. Hoffmann J. : *Amer. J. Ophtalm.*, 1956, 42, 15.
5. Hegglin R. : *Diagnosticul diferențial al bolilor interne.* Edit. Medicală Buc., 1969.

VOLKMANN (boală) : **fractura celor două oase ale antebrațului.**

Este una dintre cele mai grave și mai greu de tratat dintre fracturile diafizare ale antebrațului. Acest gen de fractură se întîlnește mai frecvent la copii și la adolescenți ; la adult, același mecanism traumatic poate produce numai fractura izolată a radiusului. Afecțiunea se produce atît după traumatisme directe (căderi pe regiunea antebrahială, lovituri, răniri etc.), sau indirecte (căderi pe mînă). În fracturile directe, sediul lipsei de substanță osoasă este la locul loviturii, unde ambele oase sînt rupte la același nivel. În cele indirecte, locul de elecție este treimea medie sau inferioară, unde cele două oase sînt fracturate la nivele diferite. La copil, fracturile pot fi incomplete (fractură în lemn verde). Tabloul clinic se manifestă prin tumefacție locală, durere spontană sau provocată, impotență funcțională moderată și o angulație a focarului de fractură. Fracturile incomplete sau complete, bine reduse și bine imobilizate, au o evoluție bună, consolidarea efectuîndu-se în 25—30 zile.

1. Cosăcescu A.: *Afecțiuni osoase.* Edit. Welther, Sibiu, 1948.
2. Fevre M.: *Chirurgie infantile et orthopédie.* Flammarion, Paris, 1967.
3. Forgue E.: *Précis de pathologie externe.* Masson C-ie, 1938.
4. Maurer P.: *Rev. Prat.*, 1972, XXII, 1701.

VOLKMANN (boala lui) (1870): **keilita glandulară; keilita glandulară profundă.**

Este o inflamație a buzelor, care se observă cel mai frecvent la bărbați, unde ea reprezintă o complicație piococică a cheilitei glandulare. Din punct de vedere clinic, boala se manifestă cu aceeași simptomatologie ca furunculul buzei inferioare. Se observă, deseori, așa-zisul semn al „picăturilor de rouă". Boala este favorizată de paradentoză, dinți cariați, infecții stomatologice etc. Tratamentul este antiinfecțios.

1. Dechaume M.: *Précis de stomatologie.* Masson C-ie, 1969.
2. Degos R., Lortat-Jacob E.: *La dermatologie.* Maloine, 1956.
3. Duperrat B.: *Précis de dermatologie.* Masson C-ie, 1959.
4. Sutton R. L. Jr.: *Diseases of the skin.* ed. XI-a, Mosby, 1956.

VOLKMANN I (boala lui) (1881): **retracția musculară ischemică.**

Este un sindrom neuro-vascular complex, determinat de obicei de leziuni ischemice posttraumatice, caracterizat prin paralizii însoțite de contractură, retracții tendinoase, tulburări vasomotorii și tulburări trofice ale segmentului respectiv. Este o boală a copilăriei, în care un rol important îl joacă o anemie a mușchilor și nervilor, pe fondul unei predispoziții spre spasme ale organismului. Ca urmare a tulburărilor circulatorii, apar leziuni ireversibile ale mușchilor flexori ai mîinii, cu degenerescență progresivă cicatricială și conjunctivă. Se manifestă clinic prin cianoză, durere, edem al mîinii și degetelor, tulburări de sensibilitate superficială și profundă, cu puls imperceptibil și slab. Ulterior, aceste simptome se completează cu o contractură accentuată „în gheară" a degetelor, aplatizarea

mușchilor antebrațului și tulburări trofice. Evoluția este lent progresivă. Nu are tratament specific.

1. Cosăcescu A.: *Afecțiuni osoase.* Edit. Welther, Sibiu, 1948.
2. Fevre M.: *Chirurgie infantile et orthopédie.* Flammarion Paris, 1967.
3. Forgue E.: *Précis de pathologie externe.* Masson C-ie, 1938.
4. Koszla M. M.: *Postepy Chir.*, 1958, 5, 187.
5. Quervain F. De.: *Spezielle chirurgische Diagnostik.* Berlin, 1931.

VOLKMANN II (sindromul lui) (1837): **luxația congenitală tibio-tarsiană.**

Sindromul Volkmann II este o luxație congenitală tibio-tarsiană, însoțită de deformații ale oaselor gambei. Afecțiunea constă dintr-o luxație plantară bilaterală, cauzată de subluxația superoexternă a astragalului. La aceste tulburări se mai adaugă și o atrofie importantă a gambei, precum și picioare strîmbe și în unele cazuri, absența peroneului. Tratamentul este chirurgical și ortopedic.

1. Cosăcescu A.: *Afecțiuni osoase.* Edit. Welther Sibiu, 1948.
2. Fevre M.: *Chirurgie infantile et orthopédie.* Flammarion, Paris, 1967.
3. Forgue E.: *Précis de pathologie externe.* Masson C-ie, 1938.
4. Rădulescu A.: *Ortopedia chirurgicală.* București, 1939.

VOORHOEVE (boala lui): **osteopatia striată.**

Este o afecțiune ce face parte din grupul osteozelor condensante genetice, descrisă de Voorhoeve în 1924. Se caracterizează prin prezența unor benzi închise, aliniate paralel de-a lungul axului mare al oaselor, la nivelul epifizelor și metafizelor, care pot să se extindă și în diafize și să dea osului atins aspectul striat. În bazin, dispoziția se face divergent, radiar, plecînd de la strîmtoarea superioară spre crestele iliace. Craniul și oasele feței sînt indemne. La nivelul coloanei vertebrale se observă noduli denși. Transmisia se face autosomic, dominant.

Scanned with OKEN Scanner

1. Hubault A. : *Rev. Prat.* 1971, XXI, 23, 3481.
2. Ledoux-Lebard G., Roussy J. : *Presse méd.*, 1961, 69, 235–238.
3. Louyot P. : *Rev. Prat.*, 1971, XXI, 23, 3401.
4. Serre H., Simon L., Barjon M. C., Sany J., Rivat J. M. : *Rhum.* 1968, 6, 41.

VORME-GOUGEON (boală) : **condrodistrofia splondilo-epifizară ; sindromul lui Clement (vezi).**

VROLIK (boala lui) (1826) : **osteogeneza imperfectă congenitală ; boala lui Lobstein ; osteopsatiroza congenitală.**

Este o afecțiune, determinată de tulburarea activității osteoblastice. Boala apare la nou născut. Există controverse în ceea ce privește faptul dacă boala este ereditară de tip recesiv sau este o afecțiune congenitală. Datorită multiplelor fracturi ale oaselor diafizare lungi, se constată o micromelie. Pe lîngă această malformație, se mai observă și un craniotabes (cap de cauciuc) foarte pronunțat, care permite chiar de la început să se diferențieze această afecțiune de condrodistrofie. Scleroticele sînt de obicei albastre. Examenul radiologic pune în evidență subțierea diafizelor, care dealtfel, sînt normal calcifiate. Regiunile epifizare au o dezvoltare normală. Tratamentul constă din administrare de estrogeni de sinteză, androgeni, imobilizare în caz de fracturi osoase și regim bogat în proteine.

1. Fanconi G., Wallgren A. : *Manual de pediatrie.* Edit. Medicală Buc., 1965.
2. Fattorusso V., Ritter O. : *Vademecum clinique.* Edit. Masson C-ie, 1963.
3. Fauré C. : *Maladies osseuses constitutionnelles.* Expans. Sci. Franc. 1966, Paris.
4. Shands A. R. : *Orthoped. Surg.*, 1948, 68.
5. Touraine A. : *L'hérédité en médecine.* Masson C-ie, Paris, 1955.

VROLIK-LOBSTEIN (boala lui) : **osteogeneza imperfectă congenitală ; boala lui Lobstein ; boala lui Vrolik (vezi).**

VRIES DE (sindromul lui) (1951) : **deficiența congenitală familială a factorului labil, cu sindactilism.**

Scanned with OKEN Scanner

Sindromul reprezintă o parahemofilie familială, determinată de absența factorului V de coagulare. La simptomatologia specifică hemofiliei se adaugă în acest sindrom și un defect de dezvoltare al mîinilor (sindactilie).

1. Frank E., Bilhan N., Ekren H.: *Acta haemat.* (Basel), 3, 1950.
2. Jürgens R.: *Schweiz. med. Wschr.*, 1949, 79, 817.
3. Lewis J. H.: *J. Amer. Med. Ass.*, 1961, 178, 1014.
4. Touraine A.: *L'hérédité en médecine.* Paris, Masson C-ie, 1955.

VOSSINS (boală) (1903): **cataracta inelară.**

Este o boală oftalmologică, care apare în urma unui traumatism al ochiului. Se caracterizează prin existența unui inel brun, foarte delicat, la nivelul pungii anterioare a cristalinului. Acest inel reprezintă amprenta exactă a papilei în ceea ce privește forma și dimensiunea ei. În compoziția inelului intră pigmentul care s-a imprimat în celulele epiteliale la nivelul conturului pupilei. În unele cazuri, pe lîngă aceste tulburări, mai pot apare și alte fenomene morbide, printre care și opacifierea discretă a cristalinului.

1. Barraquer J.: *Tr. Am. Acad. Ophtalm.*, 1962, 66, 146.
2. David M., Chiriceanu M.: *Oftalmologia în practica medicală.* Edit. Medicală București, 1964.
3. Saraux H., Biais B.: *Précis d'ophtalmologie.* Masson C-ie, 1969, Paris.
4. Vossins C.: *XV Internat. Med. Congres.* Lisabona, 1903.
5. Winter C.: *Arch. Ophtalmol.*, 1966, 75, 713.

VULPIAN-BERNARD (boala lui): **atrofia lui Vulpian-Bernard; boala lui Vulpian.**

Este un tip de distrofie musculară progresivă, cu debut proximal, la nivelul musculaturii centurii scapulare. Se datorește, ca și în paralizia radiculară inferioară de tip Aran-Duchenne, unei lezionări a perechilor C_8 și D_1 de nervi rahidieni. Se manifestă clinic prin paralizia mușchilor mîinii (tenari, hipotenari și interosoși).

1. Baker A. B.: *Clinical Neurology.* 2nd. ed. Hoeber, 1962.

Scanned with OKEN Scanner

2. Brain R.: *Clinical Neurology.* 2nd ed. Oxford, 1964.
3. Escourolle R., Poirier J.: *Manuel élémentaire de neuropathologie.* Masson C-ie, Paris, 1971.
4. Flamm F.: in *„Myopathien" herausgegeben von R. Beckmann,* G. Thieme-Verlag, Stuttgart, 1965.
5. Walton J. N.: *Disorders of voluntary muscle.* London: Churchill Ldt. 1964.



Scanned with OKEN Scanner

W

WAARDENBURG (sindromul lui) (1951) : sindrom genotipic care asociază o surdi-mutitate, o heterocromie a irisului, anomalii morfologice ale pleoapelor, genelor, rădăcinii nasului ; sindromul lui Van der Hoewe-Halbersman-Waardenburg ; sindromul Waardenburg-Klein.

Este un sindrom genotipic, care se caracterizează prin apariția ereditară a unor defecte de dezvoltare, care, în ordinea frecvenței lor sînt : dislocarea în direcția tîmplelor a unghiurilor interne ale pleoapelor (în special pînă la marginea corneei, simulînd un strabism convergent) și a punctelor lacrimale (în special cele inferioare). Urmează apoi o lărgire a rădăcinii nasului, cu hipertrofia segmentelor medii ale arcadelor sprîncenare, leucodermie limitată frontală și o coloratie variată sau bicoloră a irisului. Se mai observă, de asemenea, în multe cazuri, vicii de refracție, strabism, nistagmus, epicantus etc. La unii indivizi se observă surditate sau surdi-mutitate. Boala are o etiologie necunoscută. Nu are tratament.

1. Dechaume M. : *Précis de stomatologie.* Masson C-ie, 1966, Paris.
2. Fregonese B. : *Minerva Pediat.*, 1969, 21, 1513.
3. Gorlin R. J. : *Some facial syndromes. Birth defects.* Original Articles Series, 1969, 5, 2, 65–76.
4. McDonald R., Harrison C. : *Clin. Pediat.*, 1965, 4, 739.
5. Ravault P. M. : *Syndromes en ophtalmologie.* Doin-Doren, 1970, Paris.
6. Saraux H., Biais B. : *Précis d'ophtalmologie.* Masson C-ie, 1969, Paris.

WAARDENBURG-KLEIN (sindromul lui) (1947) : **sindromul genotipic, care asociază o surdi-mutitate, o heterocromie a irisului, anomalii morfologice ale pleoapelor, genelor şi rădăcinii nasului ; sindromul lui Van der Hoewe-Halbersmann-Waardenburg ; sindromul lui Waardenburg** (vezi).

WAGNER-UNVERRICHT (sindromul lui) : **dermatomiozita, formă acută ; neuromiozita acută ; polimiozita.**

Este o boală de colagen, caracterizată printr-o atingere progresivă a muşchilor şi a pielii, care se observă în mod egal la ambele sexe, între vîrsta de 20—40 ani. Etiologia bolii este necunoscută. Din punct de vedere histopatologic, se descriu la nivelul pielii infiltraţii limfo-histiocitare pericapilare şi o degenerescenţă a fibrelor colagene, iar la nivelul muşchilor o dispariţie a striaţiilor şi o infiltraţie celulară între fibrele musculare. Boala se manifestă la început prin dureri musculare vagi, edeme localizate, subfebrilitate şi sindromul Raynaud. În perioada de stare, manifestările cutanate sînt reprezentate de erupţii eritematosquamoase, veziculare sau purpurice. Interesarea musculară poate fi difuză sau localizată. Muşchii lezionaţi sînt dureroşi la palpare, iar forţa lor este foarte scăzută. În această formă clinică, evoluţia bolii este rapid fatală, prin insuficienţă respiratorie. Tratamentul constă din administrare de corticosteroizi.

1. Everett M. A., Curtis A. C. : *Arch. Int. Med.*, 1957, 100, 70.
2. Pearson C. M. : *Ann. Int. Med.*, 1964, 59, 827.
3. Sicard D. : *Vie médicale*, 1973, 25, 3105.

Scanned with OKEN Scanner

4. Vignos P. J. Jr.: Bowling G. F.,Watkins M. P.: *Arch. Int. Med.*, 1964, 114, 263.
5. Walton J. N., Adams R. D.: *Polyomiositis*. Williams and Wilkins, 1958.

WAITZ (boala lui): **mieloscleroza cronică cu formă limfoidă.**

Este o afecțiune ce face parte din grupul reticulozelor maligne, ce se caracterizează din punct de vedere clinic, printr-un aspect asemănător leucemiei limfoide cronice, din cauza alurei hematologice subleucemice și din cauza absenței reticulozei și histiocitozei. Prognosticul este variat: există forme precoce, cu evoluție fatală și unele cu evoluție mai lentă. Nu are tratament specific.

1. Albahary C., Ripault J., Guillaume J., Legland P.,Maruin S.: *Presse méd.*, 1970, 78, 35, 1531.
2. Bernard J., Bessis M.: *Hématologie Clinique*. Masson C-ie, 1958, Paris.
3. Waitz R., Mayer S., Bigel P., Fitzenkam-Saito A.: *Myelosclérоses chroniques à forme lymphoide*. Nouv. Rev. Hématol., 1963, 3, 490–496.

WALDENSTRÖM (boala lui) (1944): **macroglobulinemia lui Waldenström.**

Izolată în 1944, boala lui Waldenström se caracterizează prin proliferarea malignă a liniei limfocitare și prin prezența în ser a unei valori ridicate de IgM, de tip monoclonal. Boala constituie o entitate nosologică, diferită de lupusul eritematos diseminat, mielomul multiplu și alte disglobulinemii maligne. Boala este rară și este caracteristică omului în vîrstă (peste 50 ani). Este o boală cu evoluție cronică, evoluție progresivă, care se întinde pe mai mulți ani. Simptomatologia bolii, care numai rareori este completă, se manifestă printr-o hiperplazie limfoidă (adenopatii superficiale discrete, infiltrate limfoide mai rare, pleuro-pulmonare, cutanate, digestive, osoase, glandulare), splenomegalie și hepatomegalie. Se mai remarcă tulburări oculare și cocleo-vestibulare și diferite semne neurologice (neuropatii periferice, coma etc.), semne hemoragice prin tulburări ale hemostazei primare, semne renale etc. Biologic, boala se caracterizează printr-o ușoară anemie, hipervolemie, o ușoară limfocitoză în

punctatul medular. Biopsia osoasă arată o infiltrare limfocitară nodulară sau difuză, cu fibroză moderată și inconstantă. Biopsia ganglionară arată o dispariție a arhitecturii ganglionare cu infiltrare mai mult sau mai puțin omogenă, de celule limfo-plasmocitare. Electroforeza arată o ascensiune în zona beta-globulinelor ; imunoelectroforeza o creștere a IgM, iar imunofluorescența prezintă gama M în plasmocite, și mai puțin în limfocite. Viteza de sedimentare a eritrocitelor este accelerată ; protidemia crescută. Evoluția este subacută sau cronică pînă la moarte. Orice tratament este ineficace. Chimioterapia antimitotică și cortizonică nu aduce decît moderate și scurte ameliorări.

1. Bauters F. : *Lille Méd.*, 1972, t. XVII, numéro spéc.
2. Dechaume M. : *Précis de stomatologie.* Masson C-ie, 1966.
3. Goudemand M. : *Lille Méd.*, 1972, XVII, 7, 1040.
4. Lebon P. : *Conc. Méd.*, 1971, 93, 4703.
5. Solignac H. și colab. : *Presse méd.*, 1972, 1, 11, 729.
6. Vermess M. și colab. : *Radiology*, Syracuse. 1972, 102, 3, 497.
7. Waldenström J. : *Schweiz. med. Wschr.*, 1948, 76, 927.

WALDENSTRÖM-VAHLQUIST (boala lui) (1944) : **porfinuria cutanată, acută sau tardivă.**

Este o boală determinată de o tulburare congenitală a metabolismului porfirinelor, caracterizată prin eliminarea în urină de uroporfirină, care, atunci cînd este abundentă, dă o culoare roșie, ca și vinul de Burgundia. În această formă clinică de porfirie, debutul este tardiv (în jurul vîrstei de 40 ani). Caracterele principale ale bolii sînt fotosensibilitatea, pigmentația cutanată și tulburările funcționale hepatice. Se manifestă clinic, mai ales în forma acută, cu simptome abdominale (meteorism, colici, vărsături), tulburări neurologice (convulsii, polinevrite etc.), musculare (dureri, reacții degenerative, atrofii etc.), mioporfiria Vanotti, psihice (tulburări psihice, stări depresive nevrotice) și bineînțeles, cutanate (erup-

ție buloasă, veziculară). Leziunile cutanate apar pe suprafețele expuse și se pigmentează intens. În urină se găsește uroporfirină și nu porfobilinogen. În această formă acută, mortalitatea este de 80% după primii cinci ani de la apariția tulburărilor neurologice. Tratamentul este numai simptomatic; protecția pielii față de lumina puternică și abstinența la alcool constituie mijloace profilactice importante.

1. Martin W. J., Heck F. J.: *Am. J. Med.*, 1956, 20, 239.
2. Tschudy D. P.: *J.A.M.A.*, 1965, 191, 718.
3. Watson C. J.: *Advances Int. Med.*, 1954, 6, 235.
4. Watson C. J.: *New England J. Med.*, 1960, 263, 1205.
5. Weremowicz J.: *P.A.U.W.*, XXV, 1955, 799.

WALDENSTRÖM (boală) (1948): **purpura hiperglobulinemică.**

Neacceptată de unii ca entitate nosologică aparte, purpura hiperglobulinemică se pare a fi o formă clinică de purpură alergică Schoenlein-Henoch. Se caracterizează printr-o creștere importantă a gamaglobulinelor, o viteză de sedimentare foarte accentuată și cu testele de floculare alterate. Boala evoluează în puseuri, fiind produsă de leziuni alergice ale vaselor sanguine, în legătură cu o disproteinemie sau paraproteinemie (hiperglobulinemie cu creșterea gamaglobulinelor). Se manifestă clinic sub formă de pete mici, în special pe extremitățile inferioare. După dispariția erupției, rămîne o pigmentație cutanată tenace. În serul sanguin, în afară de hipergamaglobulinemie, se remarcă o accelerare a vitezei de sedimentare a hematiilor. Timpul de sîngerare și plachetele sanguine sînt în limite normale. Semnul garoului este pozitiv.

1. Cohen R., Bohanon R. A., Wallerstein R. O.: *Amer. J. Med.*, 1966, 41, 274.
2. Jürgens R.: *Schweiz. Med. Wschr.*, 1949, 79, 817.
3. Hegglin R.: *Diagnosticul diferențial al bolilor interne*. Edit. Medicală București, 1969.
4. Ritzman S. E. și colab.: *Arch. Int. Med.* 1960, 105, 939.

Scanned with OKEN Scanner

5. Rosen F. S.: *New England J. Med.*, 1962, 267, 491.
6. Waldenström J.: *Schweiz. Med. Wschr.*, 1948, 78, 927.

WALDFORD-KAPLAN-SCADDING (boala lui): **fibroza interstițială difuză; fibroza interstițială Hamman-Rich.**

Este o formă clinică subacută sau cronică a fibrozei interstițiale de tip Hamman-Rich. Este o afecțiune extrem de rar întîlnită, deoarece diagnosticul ei este foarte dificil. Se manifestă clinic prin dispnee, tuse, expectorație, cianoză și hemoptizii. De multe ori există o discrepanță importantă între datele obiective și gravitatea bolii. Evoluția afecțiunii poate dura de la cîteva luni la cîțiva ani. Diagnosticul de precizie se pune numai pe baza examenului histopatologic. Din punct de vedere radiologic, boala se manifestă sub forma unor opacități miliare sau pete mari diseminate în ambii pulmoni, precum și focare infiltrative difuze. Diagnosticul diferențial se face cu forma acută de tip Hamman-Rich, cu sarcoidoza (boala lui Besnier-Boeck-Schaumann) și cu plămînul în fagure. Prognosticul este infaust. Nu are tratament specific.

1. Brouet G., Liot F., Pariente E.: *Poumon*, 1965, 21, 515.
2. Israel-Asselani R., Chebot J., Uzzan D., Lechien J.: *Poumon*, 1965, 21, 639.
3. Hegglin R.: *Diagnosticul diferențial al bolilor interne*. Editura Medicală București, 1969.
4. Walford R., Kaplan L.: *Arch. Path.*, 1957, 63, 75.

WALLENBERG (sindromul lui): **sindromul obstrucției arterei cerebeloase postero-inferioare; sindromul lui Wallenberg-Foix-Vieusseux (1895); sindromul lui Wallenberg-Babinski-Nageotte; sindromul retroolivar.**

Sindromul Wallenberg este o afecțiune neurologică, produsă de o leziune situată în teritoriul vascular al arterei cerebeloase posterioare. Apare de obicei la persoanele în vîrstă; uneori, în mod paradoxal, afecțiunea poate fi întîlnită și la indivizi tineri, fără semne evidente de scleroză vas-

Scanned with OKEN Scanner

culară. Se caracterizează printr-o paralizie unilaterală a vălului palatului, a faringelui, laringelui și sindromul lui Claude Bernard-Horner, cu hemianestezie alternă. Din punct de vedere clinic, se manifestă prin tulburări simetrice, consecutive leziunii corpului restiform și cerebelului, hipoestezie alternantă și disociată la față de partea focarului, iar la nivelul corpului, de partea opusă. Se mai observă, de asemenea, o hemipareză tranzitorie de partea opusă, o paralizie simpatică Horner, angioectazii și slăbirea reflexului pilomotor de partea focarului. În afară de paralizia palatului moale, a faringelui și a corzilor vocale, se remarcă, deseori, prezența de amețeli, vărsături și nistagmus. Prognosticul este favorabil după un tratament de mai multe săptămîni cu heparină.

1. Bärtschi W.: *Neurologische Diagnostik.* Reinhardt, Basel, 1952.
2. Escourolle R., Poirier J.: *Manuel elémentaire de neuropathologie.* Masson C-ie, 1971, Paris.
3. Kimura J., Lyon L. W.: *J. of Neurol. Neurosurg. Psych.*, 1972, 35, 2, 228.
4. Rich R., Unger G.: *Mschr. Kinderheilk.*, 1966, 114, 8, 442.
5. Wallenberg A.: *Arch. Psychatr. Nervenkr.*, 1895, 27.
6. Wallenberg A.: *Neurol. Zb.*, 1915, 34.

WALLGREN (boala lui) (1926): **meningita aseptică; meningita limfocitară acută benignă; coriomeningita limfocitară Armstrong (1934) (vezi).**

WALLGREN-ARMSTRONG (boala lui): **meningita aseptică; meningita limfocitară benignă; boala lui Armstrong (vezi).**

WALLGREN (boala lui) (1940): **granulomul reticuloendotelial eosinofilic al osului: boala lui Lichtestein-Jaffé; granulomul histiocitar al lui Schajowicz și Polack; granulomul solitar al osului; histiociomul eosinofilic Lanyany-Askanazy.**

Granulomul eosinofilic al oaselor face parte din grupul dislipoidozelor, afecțiuni caracterizate prin acumularea în diferite părți ale organismului de celule mari spumoase, care conțin substanțe lipoide și sînt în majoritatea cazurilor, de origine

Scanned with OKEN Scanner

reticulo-endotelială. Reprezintă o boală a individului tînăr (2—10 ani), localizată cel mai adesea la craniu, la coaste, maxilarul inferior, oasele lungi, bazin și claviculă. La început, granulomul este constituit din elemente limfo-plasmocitare și eosinofile, iar mai apoi, din celule spumoase, caracteristice dislipoidozelor. Boala este, de obicei, asimptomatică. În unele cazuri se manifestă prin dureri osoase și tumori moi, renitente, nefluctuente și acoperite de o piele roșie. Examenul radiologic pune în evidență o imagine clară, bine delimitată, apoi o imagine chistică neomogenă. Granulomul poate fi unic sau multiplu. Boala evoluează favorabil în 1—3 ani. Poate recidiva. Tratamentul constă din administrare de radioterapie.

1. Dent C. E. (editor) : *Symposium on inborn errors of metabolism.* Am. J. Med. 1957, 22, 671.
2. Duncan G. G. (editor) : *Diseases of metabolism.* ed. V-a Saunders, 1964.
3. Fanconi G., Wallgren A. : *Manual de pediatrie.* Edit. Medicală Buc., 1965.
4. Koszla M. M. : *Pediatr. Pol.*, 1950, 7.
5. Hegglin R. : *Diagnosticul diferențial al bolilor interne.* Edit. Medicală București, 1969.

WALKER (sindromul lui) (1971) : **hipocondrodisplazie.**

Hipocondrodisplazia lui Walker este o displazie osoasă, mai puțin accentuată decît condrodistrofia. În această afecțiune lipsesc tulburările craniene. De asemenea, nu există hipertrofia boselor frontale și parietale, iar nasul are formă normală. Humerusul nu este anormal de scurt și mîna nu are o formă tipică de trident. Și în această boală, ca și în acondroplazie, există un nanism accentuat. Inteligența este păstrată și uneori este chiar excepțională.

1. Hegglin R. : *Diagnosticul diferențial al bolilor interne.* Editura Medicală București, 1969.
2. Walker W. și colab. : *Amer. J. Dis. Child.*, 1971, 122, 95.

WALTER-BOHMANN (sindromul lui) : **sindromul postcolecistectomie.**

Scanned with OKEN Scanner

Este un sindrom clinic, ce apare aproape în 20% din cazurile în care s-a efectuat o intervenție pe vezicula biliară (colecistectomie sau colecisto-duodenostomie). Tabloul clinic se manifestă prin tahicardie, paloare, hipotermie, polipnee și transpirații reci. Se pare că acest sindrom ar fi determinat de un epanșament sanguin sau o acumulare de bilă, cu compresiunea concomitentă a venei cave inferioare. Pentru diagnosticul precis al acestui sindrom, trebuie excluse afecțiunile pancreasului cu ajutorul examenului radiologic și al angiografiei, precum și existența în continuare a cauzelor care au determinat intervenția pe colecist (calcul, papilită stenozantă, neoplasm, compresiuni etc.).

1. Colcock B. P., McManus J. E.: *Surg. Gynec. Obst.*, 1955, 101, 161.
2. Hegglin R.: *Diagnosticul diferențial al bolilor interne*. Editura Medicală București, 1969.
3. Hombourger P.: *Nomenclature des maladies et opérations à noms propres*. Edit. Lab. Delalande-Courbevoie, 1963.
4. Howard F. M. și colab.: *Arch. Int. Med.*, 1959, 103, 565.

WALTON (sindromul lui): **hipotonia musculară congenitală benignă.**

Este o afecțiune neuro-musculară, ce face parte din grupul hipotoniilor congenitale, ce se întîlnește mai frecvent la copii, manifestîndu-se clinic printr-o hipotonie musculară, localizată sau generalizată. În afară de o hipotonie și slăbiciune accentuată a grupelor musculare interesate, bolnavii cu această afecțiune prezintă o hiporeflexivitate musculo-tendinoasă evidentă. Boala are caracter benign.

1. Baker A. B.: *Clinical Neurology*. 2nd ed. Hoeber, 1962.
2. Brain R.: *Clinical Neurology*. 2nd ed. Oxford, 1964.
3. Engel W. K.: *Neurology*, 1962, 12, 778.
4. Walton J. N.: *Diseases of the muscle*. Abstr. World Med., 1966, 40, 1–12.

WARING-BLENDOR (sindromul lui): **anemia hemolitică dobîndită, extracorpusculară.**

Scanned with OKEN Scanner

Este o anemie hemolitică dobîndită, de origine extracorpusculară, care ocupă din punct de vedere patogenetic, o poziție intermediară între anemia hemolitică cronică și cea dobîndită. Ea apare, de obicei, după intervențiile chirurgicale pe cord. Se crede, după Sigler și colaboratorii, că hematiile în contact cu unele materiale sintetice, utilizate pentru corectarea defectelor septale, suferă o serie de lezionări mecanice în așa mod încît durata lor de viață este cu mult scurtată. În urma acestui fapt, se produce o anemie hemolitică dobîndită, care îmbracă aspectul clinic al celorlalte anemii din acest mare grup. Acest sindrom trebuie diferențiat de anemia hemolitică macrocitară dobîndită, cu rezistență osmotică redusă de tip Dyke-Young (vezi) și de anemia Loutit.

1. Dacie J. V.: *The Haemolytic Anemias.* 2nd ed. Grune and Stratton, 1960.
2. Dameshek W.: *Amer. J. Med.*, 1955, 18, 315.
3. Hegglin R., Maier C.: *Ergebn. inn. Med. Kinderheilk*, 1943, 63, 153.
4. Wintrobe M. M.: *Clinical Hematology.* Lea and Febiger, 1961.

WATERHOUSE-FRIDERICHSEN (sindromul lui) (1916—1918): **meningococcemia fulminantă; sindromul Marchand-Waterhouse-Friderichsen; sindromul Friderichsen-Waterhouse-Bamatter; apoplexia suprarenală.**

Este forma cea mai gravă de septicemie supraacută cu hemoragii suprarenale. Boala a fost descrisă de Little în 1911. Tabloul clinic este foarte grav. În general, această boală se observă cel mai frecvent la copii. Aceștia se îmbolnăvesc brusc, în plină sănătate, cu prostrație care se accentuează rapid, paloare, tulburarea cunoștinței și febră mare. În cîteva ore de la debut, pe corp apar peteșii și sufuziuni sanguine, iar în părțile declive, pielea ia aspectul petelor cadaverice. Lichidul cefalo-rahidian este normal. Decesul survine după 16—20 ore de la debutul bolii. În frotiul sanguin se pot pune în evidență meningococi intra- și extracelulari, iar la autopsie, suprarenalele prezintă numeroase zone de infarct. Boala este foarte gravă, chiar și după introducerea în terapeutică a medicației moderne

Scanned with OKEN Scanner

(penicilină, cortizon, noradrenalină, streptokinază, etc.). Moartea se produce printr-o insuficiență funcțională acută a suprarenalei.

1. Baumann D. : *Kinderheilk*, 1931, 51, 276.
2. Fanconi G., Wallgren A. : *Manual de pediatrie*. Edit. Medicală București, 1965.
3. Fattorusso V., Ritter O. : *Vademecum clinique*. Masson C-ie, 1963.
4. Harper J. R., Ginn W. M. Jr., Taylor W. J. : *Amer. J. Med.*, 1962, 32, 984.
5. Künzer W. și colab. : *Dtsche Med. Wschr.*, 1972, 97, 8, 270.
6. Thorn G. W., Goldfein A., Nelson D. : *Med. Clin. North America*, 1956, 1361.
7. Waterhouse R. : *Lancet*, 1911, 2, 577.

WARDROP (boala lui) : **onixul malign al copilăriei și al adolescenței.**

1. Hombourger P. : *Nomenclature des maladies et opérations à noms propres*. Edit. Lab. Delalande-Courbevoie, 1963.

WATSON (boala lui) : **porfiria acută intermitentă ; porfiria hepatică.**

Boala lui Watson, sau porfiria acută intermitentă, este cu mult mai frecventă decît porfiria congenitală fotosensibilă a lui Günther. Este o boală ereditară cu transmisie dominantă. Se produce în urma unui exces de porfirine în sînge. Se întîlnește la adultul tînăr. Factorul declanșator poate fi un medicament, alcoolul sau o maladie infecțioasă. Se caracterizează clinic prin simptome gastro-intestinale acute (vărsături, constipație, dureri abdominale colicative), tulburări ale sistemului nervos central (nevrite periferice, paralizie flască, convulsii și tulburări psihice), tahicardie sinusală. Nu există fotosensibilitate. Urina care conține porfobilinogen este deseori necolorată cînd este proaspătă, dar poate să se închidă la culoare după ce a stat mai mult timp sau dacă este expusă la razele ultraviolete. Testul Watson-Schwartz este pozitiv. În această boală, mortalitatea este de 80% după 5 ani de la apariția tulburărilor neurologice. Ameliorări pasagere pot fi obținute prin administrare de substanțe fenotiazinice.

Scanned with OKEN Scanner

1. Fodor O.: *Tratat elementar de medicină internă.* Edit. Dacia-Cluj, 1973.
2. Martin W. J., Heck F. J.: *Am J. Med.*, 1956, 29, 239.
3. Tschudy D. P.: *J.A.M.A.*, 1965, 191, 718.
4. Vannotti A.: *Handbuch der inneren Medizin.* vol. II/2, Springer-Verlag, Berlin, 1955.
5. Waldenstrom S., Haeger-Aronsen B.: *Progr. med. genet.*, 1967, 5, 58.
6. Watson C. J.: *New England J. Med.*, 1960, 263, 1205.
7. Watson C. J.: *Advances Int. Med.*, 1954, 6, 235.

WEBER (sindromul lui) (1863): **sindromul piciorului pedunculului; hemiplegia alternantă oculo-motorie.**

Este o afecțiune neurologică, caracterizată clinic printr-o hemiplegie controlaterală completă (față și membre) și o paralizie homolaterală a perechii a III-a: căderea pleoapei superioare și deviația ochiului în afară și puțin în sus, cu strabism și diplopie, din cauza perechilor IV și VI, care sînt indemne. Este o hemiplegie pedunculară. Sindromul Weber asociază unei leziuni a perechii a III-a și o hemiplegie încrucișată, prin atingerea fascicolului piramidal deasupra încrucișării sale.

1. Baker A. B.: *Clinical Neurology.* 2nd ed. Hoeber, 1962.
2. Brain R.: *Clinical Neurology.* 2nd ed. Oxford, 1964.
3. Escourolle R., Poirier J.: *Manuel élémentaire de neuropathologie.* Masson C-ie, Paris, 1971.
4. Merritt H. H.: *A textbook of Neurology.* 3rd. ed. Lea and Febiger, 1963.

WEBER (sindromul lui): **angiomatoza cutaneo-mucoasă cu glaucom congenital; angiomatoza encefalo-trigeminată; angiomatoza neuro-angiomatoasă encefalo-facială; sindromul Sturge-Weber-Krabbe (vezi).**

WEBER-CHRISTIAN (boala lui) (1925): **paniculita nodulară recidivantă febrilă.**

Este o dermatoză infiltrativă, caracterizată prin pusee uni- sau multipodulare, cu febră și deseori cu atingeri viscerale. Cînd nodulii dispar, lasă

Scanned with OKEN Scanner

în locul lor o depresiune cutanată definitivă prin hipotrofie hipodermică. Boala nu are un tablou clinic prea individualizat, şi în afară de leziunile descrise mai sus, mai pot fi observate mialgii, temperatură de tip neregulat, frisoane, splenomegalie moderată, anemie şi leucopenie. Viteza de sedimentare a hematiilor este accelerată. Evoluţia bolii este recidivantă: perioade de acalmie alternează cu perioade evolutive. Diagnosticul se pune pe baza examenului histopatologic, pe fragmente prelevate prin biopsie.

1. Auquier L.: *Sem. Hôp.* Paris, 1953, 63.
2. Degos R., Lortat-Jacob E.: *La dermatologie.* Maloine, Paris, 1956.
3. Duperrat B.: *Rev. Prat.*, 1965, 15, 1121.
4. Hallahan J. D., Klein T.: *Ann. Int. Med.*, 1951, 34, 1179.
5. Shuman C. R.: *Arch. Int. Med.*, 1961, 87, 669.
6. Weber F. P.: *Brit. J. Dermat. Syph.* 1925, 37, 301.

WEBER-COCKAYNE (sindromul lui): **erupţia estivală de la nivelul picioarelor; epidermoliza buloasă tardivă Lutz; epidermoliza buloasă estivală a picioarelor şi mîinilor a lui Wesener.**

Este o formă latentă a epidermolizei buloase ereditare, care se manifestă clinic prin apariţia periodică, la nivelul mîinilor şi picioarelor, mai ales în timpul verii, a unor vezicule de dimensiuni diferite. Vindecarea bolii se face fără cicatrice şi fără pigmentaţii.

1. Degos R., Lortat-Jacob E.: *La dermatologie.* Maloine, Paris, 1956.
2. Lutz W.: *Lehrbuch der Haut und Geschlechtskrankheiten.* 1957.
3. Sutton R. L. Jr.: *Diseases of the skin.* Mosby, 1956.
4. Wesener G.: *Dermat. Wschr.*, 1957, 136, 1133.

WEGENER (boala lui) (1936): **granulomatoza sau angeita lui Wegener.**

Afecţiune rară, descrisă complet în 1936 de Wegener, granulomatoza sau angeita Wegener, este o atingere inflamatorie şi necrozantă a căilor aeriene superioare (sinuzită, rinită), asociată cu o angeită granulomatoasă a pulmonilor,

Scanned with OKEN Scanner

rinichiului şi ale altor organe. Patogenia bolii este necunoscută şi se pare că locul ei este în cadrul colagenozelor. Histopatologic, leziunile renale corespund unei angeite necrozante sau granulomatoase cu participare glomerulară, care, discretă la început, sfîrşeşte prin antrenarea unei insuficienţe renale cu uremie. Boala începe cu simptome de rinită şi sinuzită sau pulmonare, tuse, expectoraţie, hemoptizie, etc. La acestea se mai adaugă febră, astenie şi pierdere în greutate. În afară de lezionările renale, într-un stadiu mai avansat se produce distrugerea cartilajului nazal, papilită, chemosis, mioartralgii etc. Moartea, prin insuficienţă renală, survine după cîteva luni de evoluţie. Trebuie de subliniat că interesarea pulmonară este deosebit de particulară şi variată în expresie radiologică. Se poate prezenta ca un infiltrat asemănător celui bacilar, sub forma de noduli infiltrativi cu focare nodulare dense, focare de condensare dense şi imagini buloase, înconjurate de o condensare pulmonară periferică. Boala nu are tratament specific.

1. Aubin A., Duperrat R., Debain J. J.: *Presse méd.*, 1958, 713.
2. Aach R., Kissane J.: *Am. J. Med.*, 1970, 48, 496.
3. Otto H., Breining H.: *Prax. Pneumol.*, 1966, 20, 10, 593.
4. Pecqueur G., Carpentier J., Wallaert C., Leduc M., Delepoulle E., Rivet E., Grignet J. P.: *Lille méd.*, 1972, XVII, 7, 1018–1025.
5. Reubi F.: *Néphrologie clinique.* Masson C-ie, 1961.
6. Wegener F.: *Verh. Deutsch. Ges. Path.*, 1936, 29, 202.

WEEKS (boală): **conjunctivita cu bacilul Weeks.**

Este o afecţiune oculară foarte frecventă, mai ales în ţările din jurul Mării Mediteraneene, unde ea evoluează în epidemii explozive. Se prezintă clinic ca o conjunctivită hemoragică datorită unei vasodilataţii importante. Poate prezenta o serie de complicaţii uşoare, cum ar fi infiltratele periferice tranzitorii şi flictenele, sau, din contra, grave, cum ar fi ulceraţiile. Diagnosticul se pune pe baza frotiurilor care pun în evidenţă bacilul Weeks.

Scanned with OKEN Scanner

1. David M., Chiriceanu M.: *Oftalmologia în practica medicală.* Editura Medicală București, 1964.
2. Lebas R.: *Bull. Soc. Belge. Opht.*, 1959, 124, fasc. I.
3. Saraux H., Biais B.: *Précis d'ophtalmologie.* Masson C-ie, 1969.
4. Thygeson P.: *Bull World Health Organ.*, 1957, 16, 995.

WEGNER (boala lui): **osteita sifilitică a nou-născutului; pseudoparalizia lui Parrot** (vezi).

WEGNER (boala lui): **osteoza condensantă fosforică.** **Descrisă încă din anul 1874, osteoza condensantă fosforică face parte din grupul osteozelor condensante dobîndite, determinată de intoxicația cronică prin fosfor. Tabloul clinic este șters și necaracteristic. La examenul radiologic, se pune în evidență prezența unor benzi opace la nivelul metafizelor și a unor opacități inelare epifizare.**

1. Fauré C.: *Rev. Rhumat.*, 1965, 32, 683.
2. Fauré C.: *Maladies osseuses constitutionnelles.* Expans. Scient. Franc. Paris, 1966.
3. Lièvre J.-A.: *Presse méd.*, 1954, 62, atlas rad. 764 bis.
4. Louyot P.: *Rev. Prat.*, 1971, XXI, 23, 3401.

WEIDENFELD (boală): **pemfigus isteric sau nevrotic; sindromul lui Matznenauer-Polland** (vezi).

WEIJERS-PRADER (boala lui) (1960—1961): **intoleranța ereditară la zaharoză și izomaltoză.**

Este o boală ce face parte din grupul tulburărilor metabolismului digestiv al zaharurilor. Weijers a descris intoleranța la zaharoză, iar Prader și colaboratorii intoleranța la izomaltoză. De fapt este una și aceeași boală: formele fruste interesează cu deosebire hidroliza zaharozei, formele mijlocii zaharoza și izomaltoza, iar în formele complete, totalitatea alfaglicozizilor (zaharoza, izomaltoza și maltoza). S-a demonstrat, în 1964 de Launiala, că afecțiunea are caracter mendelian recesiv autosomic. Astfel, activitatea maltazică, izomaltazică și zaharazică sînt diminuate

Scanned with OKEN Scanner

foarte mult la heterozigoți. Valorile observate sînt intermediare între acelea ale bolnavilor și a indivizilor normali.

1. Cornblath M., Schwartz R.: *Disorders of carbohydrate metabolism in infancy.* W. B. Saunders, 1966.
2. Fontaine G.: *Actualités métaboliques en pédiatrie.* 3-e série. Doin Edit. Paris, 1969.
3. Gajdos E., Lestradet H.: *Enzymopathies.* Fasc. III. Masson, 1971, Paris.
4. Lestradet H.: *Vie médicale,* 1973, 1, 51.

WEIL (boala lui): **leptospiroza ictero-hemoragică; boala lui Landouzy; boala lui Mathieu; boala lui Fiedler; boala Weil-Vasiliev.**

Boala lui Weil este o leptospiroză, determinată de *leptospira ictero-hemorrhagiae* **sau de** *leptospira canicola.* **Din grupul leptospirozelor mai fac parte: febra pretibială, meningita, nefrita, artrita, iridociclita și boala gripală moderată. Se întîlnește mai frecvent la lucrătorii de la construcția de străzi, canale, salubritate. Perioada de incubație este de 1—2 săptămîni. Debutul se manifestă prin febră, cefalee, fotofobie, dureri intense musculare în regiunea lombară, grețuri, vărsături, diaree, congestie conjunctivală, herpes și splenomegalie. În ziua a 5-a de boală, în 50—60% din cazuri, apare un icter însoțit de conjunctivită, iridociclită și nefrită hemoragică. În 10% din cazuri poate apărea și o reacție meningeală cu semnele lui Kernig și Brudzinski pozitive. Alte simptome includ leziuni peteșiale și purpurice, iridociclită și nevrită optică. În primele săptămîni se pot pune în evidență prin culturi la animale, leptospirele în sînge și în lichidul cefalo-rahidian. Diagnosticul se pune pe baza depistării în sînge a leptospirelor în a 5—7-a zi de boală, inoculări la animale, prezența aglutininelor în a doua săptămînă de boală, leucocitoză și biopsie musculară. Pe lîngă terapia simptomatică, care este asemănătoare cu cea din hepatita epidemică, se mai poate utiliza în stadiul precoce al bolii, serul specific de convalescent. Aureociclina și streptomicina par, de asemenea, a avea un rol favorabil.**

1. Besson P. B., Hankey D. D.: *Leptospiral meningitis.* Arch. Int. Med., 1952, 89, 575.

Scanned with OKEN Scanner

2. Dutz H., Kleinsorge H., Schultz F. H.: *Diagnose und Differentialdiagnose innerer Krankheiten.* VEB, G. Fischer, Jena, 1969.
3. Fanconi G., Wallgren A.: *Manual de pediatrie.* Editura Medicală Buc., 1965.
4. Gsell O.: *Leptospirosen.* Mediz. Verlag H. Huber, Bern, 1952.
5. Sutliff W. D., Shepard R., Dunham W. B.: *Ann. Int. Med.*, 1953, 39, 134.

WEILL-MARCHESANI (sindromul lui): **microsferofachia cu brahimorfie.**

Este un sindrom clinic, care asociază o microsferofachie cu o brahimorfie. Tabloul clinic se caracterizează prin prezența în ochi a unui cristalin sferic însă mic. Acesta ocupă o poziție centrală, nu este ectopic și este menținut la locul său printr-o zonulă foarte laxă. Bolnavii prezintă o miopie forte. Afecțiunea este ereditară, cu transmisie adesea recesivă. Este lung timp bine suportată. Singurul tratament eficace este supresiunea chirurgicală a cristalinului prin disciziune.

1. David M., Chiriceanu M.: *Oftalmologia în practica medicală.* Editura Medicală București, 1964.
2. François J.: *Les cataractes congenitales.* Masson C-ie, 1959.
3. Nordmann J.: *Biologie du cristallin.* Masson, 1954.
4. Ravault P. M.: *Syndromes en ophtalmologie.* Ed. Doin-Doren, Paris, 1970.
5. Saraux H., Biais B.: *Précis d'ophtalmologie.* Masson C-ie, 1969.

WEIJERS-VAN DE KAMER-DICKE-IJSSELING (boală) (1969): **intoleranța la zaharoase.**

Este o boală, determinată de absența unei enzime, care hidrolizează dizaharidele. Boala este congenitală, manifestîndu-se din primele săptămîni de viață printr-o diaree cronică, foarte rebelă la orice tratament și care alterează foarte mult starea generală a bolnavului. Suprimarea din alimentație a zaharozei duce la vindecarea bolii.

Scanned with OKEN Scanner

1. Dent C. E. (editor) : *Symposium on inborn errors of metabolism.* Am. J. Med., 1957, 22, 671.
2. Duncan G. G. (editor) : *Diseases of metabolism.* W. B. Saunders, 1964.
3. Garrod A. E. : *(with supplement by H. Harris) : Garrod's inborn errors of metabolism.* Oxford, 1963.
4. Hsia D. Y.-Y. : *Inborn errors of metabolism.* Year Book, 1966.

WEIL (boala lui) : **poliosteocondrita ; osteocondrodisplazia congenitală şi familială (disostoza epimetafizară a lui Morquio-Brailsford (1929) ; boala lui Morquio (vezi).**

WEILL (sindromul lui) : **hemiparestezia neuro-musculară de partea omoloagă a leziunilor de tuberculoză pulmonară.**

Este un sindrom clinic, care se întîlneşte de obicei la indivizii cu tuberculoză pulmonară, mai ales apicală. Se aseamănă din punct de vedere a simptomatologiei clinice cu sindromul lui Adie, la care se adaugă o hemiparestezie neuro-musculară, de partea afectată.

1. Fattorusso V., Ritter O. : *Vademecum clinique.* Masson C-ie, 1963.
2. Hombourger P. : *Nomenclature des maladies et opérations à noms propres.* Edit. Lab. Delalande-Courbevoie, 1963.

WEIL (sindromul lui P. Emil) (1920) : **hemogenia ; sindromul lui Weil-Chalier.**

Sindromul lui Weil este o discrazie hemoragică cronică endotelioplasmatică. În acest sindrom sînt reunite cele patru caractere principale ale sindromului hemogenetic : raritatea hemoblaştilor, timpul de sîngerare prelungit, cheagul iretractil şi semnul lacet-ului pozitiv. Afecţiunea se manifestă prin apariţia unui sindrom purpuric, caracterizat prin prezenţa de pete cutanate roşii, care nu se şterg la vitropresiune. Trebuie de remarcat că probele de coagulare sînt normale, în afară, bineînţeles, de circumstanţe deosebite.

1. Biggs R., MacFarlane R. G. : *Human Blood Coagulation and its Disorders.* Blackwell, 1962.

Scanned with OKEN Scanner

2. De Gruchy G. C. : *Clinical Hematology in medical practice.* Blackwell, 1964.
3. Perlick E. : *Lehrbuch der Hematologie* Grunke. W. VEB, G. Fischer-Verlag, Jena, 1962.
4. Wintrobe M. M. : *Clinical Hematology.* Lea and Febiger, 1962.

WEIL-CHALIER (sindromul lui) : **hemogenia ; sindromul lui E. P. Weil** (vezi).

WEIL-CLERC (boală) : **eritroblastoza adultului.**

Eritroblastoza cronică a adultului se întîlnește mai frecvent la indivizii de vîrstă mijlocie. Face parte din grupul anemiilor eritroblastice, în care sînt incluse acele anemii care se întovărășesc de un număr mare de hematii nucleate (eritroblaști). Boala se instalează insidios, tegumentele sînt palide și cu nuanță icterică. Mai tîrziu, apare febrilitate moderată și hemoragii cutanate. Splina este mărită, dură, netedă, nedureroasă. Hepatomegalie. În sîngele periferic apar numeroși eritroblaști și megaloblaști. Hematiile conțin inele Cabot și corpi Jolly. În măduva oaselor se observă, mai ales în cazurile avansate, semnele unei hipermetaplazii eritroblastice. Se pare că în etiologia bolii ar juca un rol important tuberculoza sau alergia. Prognosticul este nefavorabil. Evoluția este lentă. Nu are tratament.

1. Begemann H., Hartwerth H. G. : *Praktische Hämatologie.* Tieme, Stuttgart, 1961.
2. Fattorusso V., Ritter O. : *Vademecum clinique.* Masson C-ie, 1963.
3. Hegglin R. : *Diagnosticul diferențial al bolilor interne.* Editura Medicală București, 1969.
4. Wintrobe M. M. : *Clinical Hematology.* Lea and Febiger, 1961.

WEIL-PERLES (boala lui) (1938) : **anemia eritroblastică cu hepato-splenomegalie.**

Boala lui Weil-Perles reprezintă forma cronică a maladiei lui Di Guglielmo (eritremia acută sau mieloza eritremică acută). Această formă cronică, ce apare mai frecvent la indivizii trecuți de vîrsta de 40 ani, se caracterizează printr-o hepato-splenomegalie, o anemie gravă cu febră intermitentă și o diateză hemoragică. În sîn-

Scanned with OKEN Scanner

ge se observă o eritroblastoză considerabilă. Din punct de vedere histopatologic, se remarcă o hiperplazie a țesutului eritropoietic în măduvă, ficat și splină. Spre deosebire de boala lui Di Guglielmo, în boala lui Weil-Perles, evoluția clinică este mai îndelungată. Prognosticul este infaust. Tratamentul constă din administrare de transfuzii abundente.

1. Bernard J., Bessis M. : *Hématologie clinique.* Masson C-ie, 1958.
2. Eastman P. M. și colab. : *Blood,* 1972, 40, 3, 487.
3. Hegglin R. : *Diagnosticul diferențial al bolilor interne.* Editura Medicală București, 1969.
4. Whitby L. E., Britoon C. J. : *Disorders of the blood : Diagnosis, Pathology, Treatment and Technique.* Grune and Stratton, 1963.

WEIL-REYS-ADIE (sindromul lui) (1926) : **sindromul pseudotabetic ; sindromul lui Weil ; sindromul Adie.**

Este un sindrom neurologic cu o patogenie insuficient elucidată. Un rol important în declanșarea lui îl joacă hipovitaminoza B_1 cronică, dezechilibrele neuro-vegetative și sifilisul. Se manifestă printr-o pupilotonie primară. Pupila este dilatată și nu reacționează la lumină, în timp ce la convergență ea se contractă foarte lent și rămîne mult timp în miozis. În afară de acest semn se mai observă o abolire a reflexelor rotuliene. Pupila este hipersensibilă la agenții colinergici și instilarea unui produs de acest gen provoacă miozis, fapt ce nu apare în semnul Argyll-Robertson. Se mai remarcă, de asemenea și o slăbire musculară. Afecțiunea este mai frecventă la femei.

1. Brain R. : *Clinical Neurology.* 2nd ed. Hoeber, 1962.
2. Escourolle R., Poirier J. : *Manuel élémentaire de neuropathologie.* Masson C-ie, Paris, 1971.

WEIL-SÉER (boala lui) (1932) **boala Isch-Wall ; forma atipică a mieloleucozei.**

Boala lui Weil-Séer este o formă atipică de mieloleucoză, care se caracterizează printr-o leucoci-

Scanned with OKEN Scanner

toză relativ moderată (circa 40.000 : mm³), din care 80—90% sînt neutrofile mature, iar restul mielocite neutrofile și eosinofile. În punctatul medular se observă o predominanță a granulocitelor, iar numărul neutrofilelor mature normal. Sistemul eritroblastic este nemodificat. Există de asemenea o hepato- și splenomegalie datorită unei metaplazii mieloide tipice. Prognosticul este infaust. Tratamentul este ineficace.

1. Bernard J., Bessis M.: *Hématologie clinique.* Masson C-ie, 1958.
2. Dameshek W., Guntz F.: *Leukemia.* New York, 1958.
3. Haut A., Wintrobe M. M., Cartwright G. E.: *Am. J. Med.*, 1960, 28, 777.
4. Wintrobe M. M.: *Clinical hematology.* Lea and Febiger, 1961.

WEIL-SICHÈRE (sindromul lui): **spondilita reumatismală, cu evoluție lentă și cu apariție tardivă.** Este o boală cronică inflamatorie a articulațiilor scheletului axial, manifestată clinic prin durere și rigiditate progresivă a coloanei vertebrale. Leziunea anatomo-patologică caracteristică spondilitei ankilozante reumatismale este sinovita. Pe lîngă aceasta, se produc lezionări ale fibrocartilajului intervertebral: inelul fibros se osifică treptat, fapt ce determină în final fuzionarea corpilor vertebrali. Spre deosebire de boala lui Marie-Strümpell, această afecțiune debutează la o vîrstă ceva mai avansată și are o evoluție lentă. Boala debutează în crize intermitente de dureri lombare, iradiate uneori inferior, spre coapse. Pe măsură ce boala progresează, mișcările coloanei devin limitate cu ștergerea lordozei lombare și accentuarea cifozei toraceale. În stadiile avansate, întreaga coloană devine fuzionată, nemaipermițînd mișcarea în nici o direcție. Concomitent cu aceste tulburări pot apare: uveita negranulomatoasă și diferite afecțiuni ale inimii. Radiologic, boala prezintă inițial eroziunea și scleroza articulației sacro-iliace, cu afectarea articulațiilor apofizare ale coloanei; apoi, calcefierea ligamentelor vertebrale și, în fine, aspectul de „coloană de bambus". Biologic, viteza de sedimentare a hematiilor este accelerată, anemie moderată și leucocitoză. Tratamentul constă din gimnastică medicală, fiziote-

Scanned with OKEN Scanner

rapie și medicație antiinflamatorie.

1. Boni A., Magnas M. : *La spondylarthrite ankylosante-étude clinique.* Acta rheum. Geigy, 2, 1960.
2. Calabro J. J., Amante C. M. : *Arthr. and Rheum.*, 1968, 11/1, 56.
3. Dimitriu C. Gh. : *Reumatologie clinică.* Edit. Medicală București, 1960.
4. Nestor R. : *Diagnosticul bolilor reumatismale.* Edit. Medicală Buc., 1972.

WEINBERG-HIMMELFARB (boala lui) (1943) : **mioendocardita cronică cu fibroelastoză și scleroză consecutivă ; fibroelastoza miocardului ; endomiocardita necrozantă africană.**

Este o afecțiune determinată de o scleroză de etiologie necunoscută, care determină o insuficiență cardiacă. Boala este extrem de rară și se întîlnește mai frecvent la sugar ; excepțional, la adultul tînăr. Din punct de vedere histo-patologic, se caracterizează printr-o scleroză a endocardului, limitată îndeosebi la cordul stîng. Adesea sînt interesate în procesul patologic și valvulele. Din punct de vedere clinic, boala se manifestă printr-o insuficiență cardiacă, adesea acută, deseori cronică. Umbra cordului este mărită, iar electrocardiograma arată semne de hipertrofie ventriculară stîngă. Prognosticul este infaust, iar tratamentul simptomatic.

1. Brigden W. : *Lancet*, 1957, 2, 1179.
2. Brigden W. : *Lancet*, 1957, 2, 1243.
3. Fanconi G. : Wallgren A. : *Manual de pediatrie.* Edit. Medicală Buc., 1965.
4. Fowler N. O., Gueron M., Rowlands D. T. Jr. : *Circulation*, 1961, 23, 498.
5. Harvey W. P., Segal J. P., Gurel T. : *Progr. Cardiovasc. Dis.*, 1964, 7, 17.
6. Nadas A. S. : *Pediatric cardiology.* W. B. Saunders, 1963.

WEINGARTEN (sindromul lui) (1943) : **eosinofilia tropicală ; astmul eosinofilic tropical ; plămînul eosinofilic ; eosinofilia pulmonară subtropicală ; sindromul Frimodt-Moller-Baron (1940).**

Scanned with OKEN Scanner

Este o boală pulmonară, ce se întîlnește mai frecvent în țările tropicale, ce apare la ambele sexe și la orice vîrstă și care se însoțește de o eosinofilie importantă. Boala aceasta simulează perfect tuberculoza pulmonară. Are un debut insidios, manifestîndu-se cu oboseală, aneroxie, temperatură ridicată, tuse uscată sub formă de crize nocturne, ca și în boala astmatică. Limfo-ganglionii și splina sînt mărite. În sînge se găsește o hiperleucocitoză, eosinofilie accentuată, un titru crescut al aglutininelor la rece, iar reacția B. Wassermann pozitivă. Examenul radiologic arată mărirea hilurilor pulmonare și numeroase infiltrate micronodulare care simulează perfect o tuberculoză miliară. Prognosticul relativ bun. Tratamentul constă din administrare de antihistaminice și corticosteroizi.

1. Bourgeois P.: *Maladies de l'appareil respiratoire.* Flammarion, 1965.
2. Bruckner I., Anastasatu C.: *Pneumologia.* Editura Medicală Buc., 1965.
3. Davies R.: *Brit. Med. J.*, 1956, 5007, 1470.
4. Divertie M. B., Olsen A. M.: *Dis. Chest.*, 1960, 37, 340.
5. Hinshaw H. C., Garland L. H.: *Diseases of the chest.* W. B. Saunders, 1963.

WEINSTEIN (sindromul lui): **hipogonadismul primar familial, cu caractere sexuale secundare normale, cecitate, surditate și anomalii metabolice.**

Este o endocrinopatie, recent descrisă, care face parte din grupul hipogonadismului primar familial. Se caracterizează prin testiculi mici și gonadotrofine urinare crescute; toate caracterele sexuale secundare normale. Afecțiunea asociază o cecitate, surditate și anomalii metabolice, dintre care, o hiperuricemie și o hipertrigliceridemie, cu prezența prebetalipoproteinelor. Boala pare determinată de o tulburare în ceea ce privește sinteza testosteronului.

1. Gilbert-Dreyfus, Schaison G.: *Rev. Prat.*, 1971, XXI, 2, 175–197.
2. Weinstein R. L., Kliman B., Scully R. E.: *New England J. Med.*, 1969, 281, 969.

Scanned with OKEN Scanner

WEIR-MITCHELL (sindromul lui) (1864) : **cauzalgia.**

Este un sindrom posttraumatic caracterizat prin paroxisme de dureri intolerabile, sub formă de arsură, localizate cel mai adesea la mîini şi la picioare. Boala este cauzată de o lezionare a unui nerv periferic. De obicei, sînt interesaţi nervul median şi sciatic. Sindromul este mai frecvent întîlnit în timpul războaielor din cauza plăgilor nervoase. Nu se cunoaşte cu precizie mecanismul producerii durerii ; se crede că s-ar datori unor tulburări vaso-motorii. Tabloul clinic se manifestă printr-o senzaţie de căldură şi de arsură, pe care bolnavul o resimte în teritoriul nervului lezionat. Mai tîrziu, pielea devine hiperalgică şi orice atingere a ei declanşează o durere intolerabilă. Emoţiile pot agrava aceste tulburări. După o perioadă oarecare, pot surveni, de asemenea, leziuni trofice şi pielea devine roşie şi netedă. Tratamentul este mai mult simptomatic : el constă din aplicarea de comprese umede, simpaticotomie şi chiar cordotomie.

1. Abramson D. I. : *Diagnosis and treatment of peripheral vascular disorders.* Hoeber, 1956.
2. Barrett A. J., Frazer J. R. E. : *Peripheral vascular disease.* Melbourne Univ. Press. 1955.
3. DeBakey M. E. : *S. Clin. North America,* 1966, 46, 823.
4. Julian O. C. (editor) : *S. Clin. North America,* 1960, 40, 1–240.

WEIR-MITCHELL (boala lui) (1872) : **eritromelalgia lui Weir-Mitchell ; eritromelalgia lui Smith-Allen.**

Este o boală rară, care se caracterizează clinic prin accese paroxistice dureroase de vasodilataţia extremităţilor. Se întîlneşte mai frecvent la bărbatul adult şi se datoreşte patogenic unei vasodilataţii active a capilarelor. Tabloul clinic se manifestă prin accese foarte dureroase a extremităţilor, mai ales cele inferioare, cu roşeaţă vie sau violacee, hipertermie locală şi turgescenţa venelor. Aceste accese sînt determinate mai ales de căldură şi se exagerează în poziţia declivă ; ele durează una sau mai multe ore. Tratamentul logic este adrenalina ; crizele dureroase mai pot fi de asemenea atenuate prin frig (gheaţă, băi reci).

1. Abramson D. J. : *Diagnosis and treatment of peripheral disease.* McGraw-Hill, 1962.

Scanned with OKEN Scanner

2. Allen E. V., Barker N. W., Hines E. A.: *Peripheral vascular disease*. McGraw-Hill, 1962.
3. Babb R. R. și colab.: *Circulation*, 1964, 29, 136.
4. Estes J. E.: Mod. *Concepts cardiovasc. Dis.*, 1956, 25, 355.
5. Ghițescu T.: *Vasculopatii periferice*. Editura medicală București, 1968.

WEISSMANN-NETTER-STUHL (boala lui): **toxopachiosteoza diafizară tibio-peronieră; dismorfia gambieră.**

Este o boală încadrată în grupul osteozelor condensante genetice, care se caracterizează printr-o deformație în crosă antero-externă a tibiei sau peroneului, cu îngroșarea corticalei și mărirea de volum a peroneului (tibializare), coxa vara și invaginarea coloanei lombo-sacrate. Are caracter ereditar autosomic dominant. Nu are tratament.

1. Fauré C.: *Maladies osseuses constitutionnelles*. Expans. Scient. Franç. Paris, 1966, p. 75–85.
2. Hubault A.: *Rev. Prat.*, 1971, XXI, 23, 3481.
3. Maroteaux P.: *Méd. Infant.*, 1962, 69, 365–370.

WEISS-MÜLLER (boală): **osteocondrita tarsului: osteocondrita tarsiană a adultului.**

Osteocondrita tarsului este o afecțiune cu etiopatogenie necunoscută. Afecțiunea se caracterizează printr-o necroză aseptică a tarsului. Boala este de obicei bilaterală. La examenul radiologic, se observă osteoporoză și osteoscleroza oaselor calcaneului.

1. Cosăcescu A.: *Afecțiuni osoase*. Edit. Welther. Sibiu, 1948.
2. Feighin M.: *Lexicon de simptome și sindroame*. Edit. Medicală Buc., 1967.
3. Fevre M.: *Chirurgie infantile et orthopédie*. Flammarion, Paris, 1967.
4. Ombredanne L.: *Précis de chirurgie infantile*. Masson C-ie, 1949.

WELANDER (sindromul lui): **miopatia distală tardivă ereditară.**

Ca și celelalte afecțiuni din grupul atrofiilor musculare progresive și sindromul Welander este o afecțiune determinată de lezionarea nucleară a

Scanned with OKEN Scanner

neuronului motor periferic prin leziuni extensive. Etiologia acestei afecțiuni este necunoscută. Boala apare între 40—60 ani și atrofia musculară interesează mușchii extensori ai degetelor mîinii și picioarelor. După o oarecare perioadă, sînt interesați, de asemenea, și flexorii segmentelor distale ale extremităților. În ultima fază, atrofia musculară se poate extinde și la mușchii proximali. Evoluția este foarte lentă. Numai rareori, bolnavii ajung la pierderea completă a mișcărilor. Nu are tratament.

1. Adams G. M., Eaton L. M., Shy G. M. (editor) : *Neuromuscular disorders. Res. Publ. A. Nerv. and Neurol. Dis.* Vol. 38, 1960. Williams and Wilkins.
2. Barrows H. S. : *Neuromuscular disease.* G. P., 1964, 29, 146.
3. Engel W. K. : *Neurology*, 1962, 12, 778.
4. Escourolle R., Poirier J. : *Manuel élémentaire de neuropathologie.* Masson C-ie, Paris, 1971.
5. Walton J. N. : *Abstr. World Med.*, 1966, 40, 1–12.
6. Zundel W. S., Tyler F. H. : *New England J. Med.*, 1965, 273, 537.

WENCKEBACH (sindromul lui) : **blocul atrio-ventricular incomplet ; perioadele lui Wenckebach ; alungirea progresivă a intervalului P—R.**

Este un sindrom caracterizat printr-un bloc atrio-ventricular incomplet, care se manifestă printr-o alungire a intervalului P—R, progresiv, pînă la un punct în care revoluția cardiacă rămîne incompletă. Excitația auriculară rămîne fără răspuns ventricular, determinînd intermitența pulsului și a zgomotelor cordului. Fenomenul acesta este periodic și se repetă la infinit. După ce unda P nu este urmată de o contracție ventriculară, intervalul P—R revine la normal pentru a se prelungi din nou progresiv în cursul revoluțiilor cardiace următoare. Etiologia este cea a blocurilor atrio-ventriculare ; digitala are un rol foarte important. Nu se prezintă clinic decît sub forma unor palpitații și aritmie. Excitația vagală mărește gradul de bloc. Diagnosticul se pune numai electrocardiografic.

Scanned with OKEN Scanner

1. Alexandrow D., Vysznacka W.: *Diagnostika Elektrokardiograficzna.* Warszawa, 1952.
2. Brest A. N., Moyer J. H.: *Cardiovascular disorders.* F. A. David, 1968.
3. Bruschke G., Schultz F. H.: *Innere Medizin.* VEB, G, Fischer, Jena, 1970.
4. Fattorusso V., Ritter O.: *Atlas d'eléctrocardiographie.* Masson C-ie, 1966.
5. Rowe J. C., White P. D.: *Ann. Int. Med.*, 1958, 49, 260.
6. Teodorescu B.: *Cardiologia*, vol. I–II. Edit. Medicală București, 1964.
7. Wolff L.: *Circulation*, 1954, 10, 282.

WENDE (sindromul lui): **epidermoliza buloasă ereditară distrofică; sindromul Danbolt-Closs** (vezi).

1. Piper L.: *Arch. Dermat.*, 1957, 76, p. 221.

WEISENBURG (sindromul lui) (1910): **nevralgia gloso-faringianului și a trigemenului, secundară unei tumori a unghiului ponto-cerebelos.**

Nevralgia gloso-faringiană și a trigemenului poate fi secundară unei tumori a unghiului ponto-cerebelos. Se manifestă clinic prin simptomele nevralgiei de trigemen (durere acută în teritoriul unei ramuri, ticuri dureroase, puncte dureroase la presiunea emergenței nervilor) și cele determinate de lezionarea nervului gloso-faringian (dureri la nivelul fosei amigdaliene, a faringelui și a părții posterioare a limbii). Amigdala poate fi un punct de unde este posibilă declanșarea unui acces dureros în momentul deglutiției. Tratamentul eficace este numai chirurgical.

1. Baker A. B.: *Clinical Neurology.* 2nd ed. Hoeber, 1962.
2. Brain R.: *Clinical Neurology.* 2nd ed. Oxford, 1964.
3. Coates G. M., Schenck H. P., Miller M.: *Otolaryngology*, Prior, 1960.
4. Escourolle R., Poirier J.: *Manuel élémentaire de neuropathologie.* Masson C-ie, 1971, Paris.

WEISSENBACH-FRANCON (boala lui) (1929): **lipoartroza seacă și simetrică a genunchilor.**

Această formă de atroză este mai ales frecventă la femeile obeze, în perioada menopauzei. De obi-

Scanned with OKEN Scanner

cei, afecțiunea este bilaterală. Se manifestă printr-o tumefiere dureroasă a articulației genunchiului (mai ales cînd urcă sau coboară scările resimte o durere vie), o împăstare grăsoasă a fundurilor de sac, o celulită cutanată, o limitare a extensiei, diminuarea mișcărilor de lateralitate a rotulei și cracmente articulare în cursul mișcărilor. Examenul radiologic arată o interesare a rotulei, o pensare a interliniului articular, o reacție osteosclerotică, imediat sub suprafața articulară lezată, osteoporoză și osteofitoză periferică. Tratamentul constă din repaos în cursul crizelor dureroase, cura obezității, antalgice, fenilbutazonă, indometacin fizioterapie etc.

1. Hartung E. F.: *Arthritis and Rheumatism*, 1963, 6389.
2. Heuleu J. N.: *Approche du diagnostic et de la therapeutique en rhumatologie*. Diméo, 1969.
3. Nestor R.: *Diagnosticul bolilor reumatismale*. Editura Medicală București, 1972.
4. Willkens R. F., Healey L. A., Decker J. L.: *Arch. Int. Med.*, 1961, 106, 354.

WEISSENBACH-FRANCON (sindromul lui) (1932): **poliartroza (poliartrita seacă progresivă); reumatismul artrozic; reumatismul cronic degenerativ; degenerescența articulară.**

Poliartroza este un proces degenerativ al articulațiilor, localizat mai întîi la suprafețele de lunecare interpuse între oase, apoi la aparatul capsulo-ligamentar. Această afecțiune survine la bolnavii care au depășit vîrsta mijlocie, interesînd îndeosebi, articulațiile, care susțin greutatea corpului. Debutul bolii este insidios. La început se observă o redoare articulară și ulterior apare durerea la mobilizarea articulației afectate, durere accentuată de activitatea prelungită și atenuată la repaos. Deformările sînt absente sau minime. Uneori, poate exista totuși o hipertrofie a extremităților osului. De obicei nu se produce o anchiloză, însă apare o limitare a mișcărilor articulare. De asemenea, mai pot fi observate cracmente articulare, epanșament intraarticular și alte semne de inflamație articulară. Nu există modificări ale datelor de laborator. Viteza de sedimentare a hematiilor este normală. La examenul radiologic

Scanned with OKEN Scanner

se pune în evidență îngustarea spațiului articular, margini articulare îngroșate, lezarea și hipertrofia țesutului osos subcondral condensat și formarea de osteofite și exostoze. Nu există vindecare; în cursul evoluției bolii, pot apare semne de impotență funcțională tranzitorie sau moderată cu caracter permanent. Tratamentul constă din repaos, medicație analgezică, corticosteroizi etc.

1. Basset G. F., Guiraudon C., Coste F.: *Rev. Rhumat.*, 1965, 32, 38.
2. Gardner D. L.: *Pathology of the connective tissue disease.* Williams and Wilkins, 1965.
3. Kampmeir R. H.: *Collagen Disease.* Arch. Int. Med., 1960, 106, 753
4. Nestor R.: *Diagnosticul bolilor reumatismale.* Editura Medicală Buc., 1972.
5. Rautz L. A., Holman H. R. (editor): *Mod. Concepts Cardiovasc. Dis.* 1966, 35, 61.

WEISSENBACH-LIÈVRE (sindromul lui) (1938): **mielomatoza decalcifiantă difuză (formă difuză și fără lacunele demineralizării mielomatoase).**

Sindromul lui Weissenbach-Lièvre, sau mielomatoza decalcifiantă difuză, este o formă clinică de mielom multiplu (boala lui Kahler, plasmocitoamele multiple ale oaselor). Apare mai frecvent după vîrsta de 40 ani și este de două ori mai frecventă la bărbat decît la femeie. Se caracterizează prin dezvoltarea de tumori multiple la nivelul oaselor și o infiltrație a măduvii osoase, cu dureri, fracturi și anemie. În urină se găsește o proteină specială (Bence-Jones). Evoluția este fatală. Se deosebește de boala lui Kahler prin aceea că la examenul radiologic nu se găsesc lacunele de demineralizare mielomatoasă, care străbate corticala oaselor dinăuntru în afară și nici o decalcifiere difuză a coloanei vertebrale.

1. Conn H., Conn R.: *Current Diagnosis* 2. W. B. Saunders, 1969.
2. Hegglin R.: *Diagnosticul diferențial al bolilor interne.* Editura Medicală București, 1969.
3. Kunkel H. G.: *Am. J. Med.*, 1965, 39, 1–3.
4. Osserman E. F.: *New England J. Med.*, 1959, 261, 952.
5. Osserman E. F., Takatsuki K.: *Medicine*, 1963, 42, 357.

Scanned with OKEN Scanner

WENDE (boală) : **eritemul inelar persistent.**

Este o dermatoză, cu etiologie necunoscută, caracterizată clinic prin mai multe elemente eritematoase, în formă de cercuri sau arcuri de cerc, proeminente, late de 3—5 mm, asemănîndu-se cu eritemul inelar al lui Darier. Aceste papule eritematoase au tendință de creștere spre periferie în formă de inel. În cursul puseurilor eruptive, bolnavii prezintă un prurit intens.

1. Andrews G. C., Domonkos A. : *Diseases of the skin.* W. B. Saunders, 1963.
2. Degos R., Lortat-Jacob E. : *La dermatologie.* Maloine, 1956.
3. Rook A., Wilkinson D. S., Ebling F. J. G. : *Textbook of Dermatology.* Blackwell, Oxford, 1968.
4. Solente A. : *Nouv. Prat. Dermat.*, 1936, 7, 382.

WERDNING-HOFFMANN (boală) (1891) : **amiotrofia infantilă ; atrofia musculară spinală progresivă a copilăriei ; formă clinică de boală Oppenheim.**

Este o afecțiune ereditară ce apare la copil și care se caracterizează printr-o atrofie progresivă a mușchilor pelvieni și a membrelor. Boala se datorește unei degenerări a celulelor motorii din coarnele anterioare ale măduvii și din căile piramidale. Ea debutează de obicei la sfîrșitul primului an și uneori între al 3-lea și al 4-lea an. Copiii atinși de această boală zac, nu pot merge, execută mișcări reduse, antebrațele sînt îndreptate în sus sau în jos, reflexele sînt abolite, au tresăriri faciculare, mai distincte la limbă. Ulterior, paralizia progresează la mușchii pelvini, coapse și brațe. Respirația devine aproape diafragmatică. Boala este fatală în 4—5 ani. Cele mai multe cazuri sucombă prin pneumonie atelectatică. Nu are nici un fel de tratament.

1. André Monique : *Les amyotrophies spinales progressives. Essai de classification.* Thèse de médecine, Nancy, 1970.
2. Demos J. : *Vie médicale*, 1973, 25, 3093.
3. Fanconi G., Wallgren A. : *Manual de pediatrie.* Editura Medicală București, 1965.
4. Fattorusso V., Ritter O. : *Vademecum clinique.* Masson C-ie, 1963.
5. Feingold J., Feingold N., Demos J. : *Ann. Génét.* 1971, 14, 207.

Scanned with OKEN Scanner

WERDNIG-WALLGREN (boala lui) : atrofia musculară spinală progresivă forma bulbară ; forma bulbară a bolii lui Werdnig-Hoffmann (vezi).

WERLHOF (boala lui) (1735) : purpura trombopenică constituțională a lui Werlhof ; purpura echimotică; echimatoza acută ; purpura trombopenică primitivă sau idiopatică ; purpura hipersplenică ; morbus maculosus ; boala lui Werlhof-Wichmann.

Descrisă în 1735, purpura trombopenică constituțională Werlhof este o afecțiune cronică hemoragică, determinată de o micșorare a numărului de trombocite în sîngele periferic. Boala atinge de obicei copiii și indivizii tineri, fiind excepțional de rară după vîrsta de 40 ani. Etiologia bolii este incertă. Se crede c-ar fi vorba de o formă de hipersplenism primitiv, în care splina scoate din circulație un număr prea mare de plachete. Acestea par a fi mai fragile datorită prezenței de autoanticorpi antiplachetari. Antigenul care ar cauza producerea acestor anticorpi este necunoscut. Tabloul clinic al bolii este dominat de hemoragii bucale și cutanate repetate, ce apar la cel mai mic traumatism. Acestea se prezintă fie ca peteșii fie ca echimoze. În afară de acestea, se mai observă numeroase hemoragii la nivelul orificiilor naturale (uro-genital, digestiv) și la nivelul creierului. Splenomegalia este inconstantă ; ea este moderat mărită. Evoluția bolii se face în crize. În sînge se constată o trombopenie și modificări de formă ale plachetelor, o anemie ușoară, o hiperleucocitoză cu neutrofilie, timpul de sîngerare prelungit. În măduvă există o creștere a numărului de megacoriocite și o oprire a maturației plachetelor. Prognosticul este relativ bun : unele forme acute se pot vindeca spontan. Corticoterapia și splenectomia influențează favorabil evoluția bolii.

1. Bernard J., Bessis M. : *Hématologie Clinique.* Masson C-ie, 1958.
2. Bessis M. : *Cytology of the blood.* Grune and Stratton, N. Y., 1956.
3. Dacie J. V. : *Practical Haematology.* Churchill, London, 1958.
4. Fanconi G., Wallgren A. : *Lehrbuch der Pädiatrie.* B. Schwabe, Basel, 1963.

Scanned with OKEN Scanner

5. Hegglin R.: *Diagnosticul diferențial al bolilor interne*. Editura Medicală București, 1969.
6. Popescu E. R.: *Hematologie clinică*. Editura Medicală București, 1966.

WERMER (sindromul lui) (1963): **adenomatoza poliendocriniană.**

Este o endocrinopatie ereditară și familială, caracterizată printr-un proces proliferativ de tip hiperplazic sau tumoral, care se dezvoltă în sînul a mai multor glande endocrine, ce nu sînt legate prin interrelații manifeste. Proliferarea endocrină, care din punct de vedere histologic poate fi malignă sau benignă, antrenează uneori sindroame hiperfuncționale. Cele mai interesate glande sînt paratiroidele, pancreasul, hipofiza, apoi corticosuprarenala și tiroida. Mult mai rar afectate sînt epifiza, gonadele și țesutul enterocromafin. Procesul proliferativ atinge într-o treime din cazuri 2 tipuri glandulare, în altă treime 3 tipuri și în altă treime, 4 tipuri și mai mult chiar. Modurile de asociere sînt foarte diferite, fapt ce determină apariția unui polimorfism clinic și biologic variat. Sindromul poate fi întîlnit la orice vîrstă, însă cel mai adesea este descoperit între 20—40 ani. Boala lui Ménétrier, sindromul lui Zollinger-Ellison, hiperpituitarismul, feocromocitomul, hiperparatiroidismul etc., sînt entități clinice care pot fi incluse în tabloul morbid al sindromului lui Wermer. Din punct de vedere patogenic, se pare că este vorba de o tară autosomică dominantă, cu un mare grad de penetrație, a cărei mutație genetică este necunoscută. Este o afecțiune severă, gravitatea prognosticului vital provenind în primul rînd din cauza sindromului lui Zollinger-Ellison, apoi a hiperparatiroidismului și a hiperinsulinismului.

1. Ballard H. S., France B., Hartsock R. J.: *Medicine*, 1964, 43, 481.
2. Croisier J. C., Azérad E., Lubetzki J.: *Sem. Hôp. Paris*, 1971, 47, 494.
3. Duprey J.: *Vie médicale*, 1972/4, 33, 4085.
4. Wermer P.: *Am. J. Med.*, 1963, 35, 205–212.

WERLHOF-WICHMANN (boala lui): **morbus maculosus; purpura hipersplenică; purpura trombopeni-**

Scanned with OKEN Scanner

că primitivă sau idiopatică ; purpura echimotică; purpura trombopenică constituțională a lui Werlhof (vezi).

WERNER (sindromul lui) (1904) : sindromul pluriglandular cu senescență cutanată ; sindromul lui Rothmund ; degenerescența genito-sclerodermică.

Este o afecțiune ce debutează la vîrsta adultă prin leziuni cutanate faciale de tip sclerodermic, care se întind ulterior pe tot corpul. Se observă în plus : slăbiciune, voce pițigăiată, disendocrinie, atrofie genitală, alopecie, caniție precoce, cataractă bilaterală (apare între 20—30 ani și duce la cecitate). Se mai pot observa, de asemenea, ulcerații la membrele inferioare.

1. Carteaud A. : *Sénéscence cutanée.* Le génie médical, 1970, 267, 26.
2. Emerit J. : *Vie médicale,* 1973, 1, 21.
3. Nordmann J. : *Biologie du cristallin.* Masson C-ie, Paris, 1954.
4. Saraux H., Biais B. : *Précis d'ophtalmologie.* Masson C-ie, 1969.
5. Williams R. : *Textbook of endocrinology.* W. B. Saunders, 1968.
6. Werner O. : *Dis. med.* Kiel 1904.

WERNER-SCHULTZ (boală) (1922) : agranulocitoza primitivă ; angina agranulocitară ; neutropenia ; granulocitopenia ; boala lui Schultz (vezi).

WERNICKE (boală) : afazia senzorială ; surditatea verbală corticală.

Această afecțiune neurologică este determinată de lezionările centrilor corticali posteriori (tromboză, hemoragie, tumori cerebrale). Se manifestă clinic prin diminuarea înțelegerii vorbirii, tulburări în construcția cuvintelor și a propozițiilor, parafazia silabelor, agramatisme, afazie în jargon. Se asociază deseori cu o agnozie senzorială, agrafie, apraxie, alexie și hemipareză. Boala se întîlnește în lezionările zonei corticale a lobului temporal stîng (cîmpul lui Wernicke).

1. Baker A. B. : *Clinical Neurology.* 2nd ed. Hoeber 1962.
2. Brain R. : *Clinical Neurology.* 2nd ed. Oxford, 1964.

Scanned with OKEN Scanner

3. Escourolle R., Poirier J. : *Manuel élémentaire de neuropathologie.* Masson C-ie, 1971, Paris.
4 Merritt H. H. : *A textbook of neurology.* 3rd ed. Lea and Febiger, 1963.

WERNICKE (boală) : **afazia subcorticală ; surditatea verbală pură a lui Déjérine.**

Este un sindrom neurologic afazic, determinat de o lezionare a centrilor nervoşi subcorticali (hemoragie, tromboză, tumoră cerebrală), care se manifestă clinic prin absenţa înţelegerii sunetelor vorbirii, cu păstrarea noţiunilor cuvintelor. Se mai observă, de asemenea, o înţelegere dificilă a vorbirii şi repetarea cuvintelor, a scrisului sub dictare, cu păstrarea nealterată a vorbirii spontane, a scrisului şi a cititului.

1. Baker A. B. : *Clinical Neurology.* 2nd ed. Hoeber, 1962.
2. Brain R. : *Clinical Neurology,* 2nd ed. Oxford, 1964.
3. Escourolle R., Poirier J. : *Manuel élémentaire de neuropathologie.* Masson C-ie, Paris, 1971.
4. Kreindler A. : *Neurologia* Vol. I–II. Editura Medicală Bucureşti, 1957.

WERNICKE (boală) : **afazia motorie corticală ; boala lui Broca.**

Afazia este un termen creat de Trousseau pentru a indica imposibilitatea traducerii gîndirii prin cuvinte, cu toată integritatea funcţională a limbii şi a laringelui. Leziunile anterioare ale corticalei determină apariţia tulburărilor limbajului (afazie motorie, agrafie), în timp ce leziunile posterioare determină mai ales tulburări senzoriale ale limbajului (cecitate şi surditate verbală). Afazia motorie corticală reprezintă dificultatea sau pierderea vorbirii cu păstrarea fonaţiei (funcţiei motorii a organelor de fonaţie). În formele incomplete de afazie motorie apar afazii ale cuvintelor, silabelor, stil telegrafic şi agramatisme. De obicei, afazia corticală este asociată cu tulburările de scris şi de citit ; cea subcorticală este o afazie motorie pură (Déjérine) în care afazia motorie este exprimată exclusiv prin pierderea capacităţii de a vorbi.

1. Baker A. B. : *Clinical Neurology.* 2nd ed. Hoeber, 1962.

Scanned with OKEN Scanner

2. Brain R. : *Clinical Neurology.* 2nd ed. Oxford, 1964.
3. Escourolle R., Poirier J. : *Manuel élémentaire de neuropathologie.* Masson édit. Paris, 1971.
4. Fattorusso V., Ritter O. : *Vademecum clinique.* Masson C-ie, Paris, 1963.

WERNICKE (sindromul lui) : **halucinoza alcoolică a lui Wernicke.**

Este o psihoză acută sau cronică, foarte rară, caracterizată prin existența unor halucinații auditive. Acest sindrom este întîlnit la alcoolomani, indivizi care au pierdut libertatea față de alcool. Aceştia consumă cantități mici de alcool însă rapid se îmbată. Sindromul de impregnație alcoolică se manifestă prin tulburări fizice şi psihice. Dintre tulburările fizice putem aminti : gastrita, anorexia, greturile, insomnia, crampele şi tremurăturile. Tulburările psihice apar precoce : caracterul este modificat (iritare, furie), randamentul intelectual diminuă, afectivitatea este perturbată în sensul unei tristeți superficiale sau a unei apatii mai mult sau mai puțin importante. Pe de altă parte, uneori alcoolicul rămîne stenic cu o stare generală perfectă. Pe lîngă aceste tulburări, alcoolomanii pot prezenta şi crize de halucinație (sindromul Wernicke). În cursul acestor crize ei au impresia că aud indivizi care vorbesc despre el. Tratamentul este acela al' alcoolismului cronic ; sevraj progresiv, medicație neuro-sedativă, extracte hepatice, vitamine din grupa B etc.

1. McCarthy R. G. : *Alcohol Education for Classroom Community.* Mc. Graw-Hill, 1964.
2. Moore R. A. : *Am. J. Psychiatr.,* 1966, 122, 748–756.
3. Pelicier Y. : *Guide psychiatrique pour le praticien.* Masson C-ie 1970.
4. Ruprecht A. L. : *Postgrad. Med.,* 1962, 32, 56–68.

WERNICKE (boală) : **polioencefalita hemoragică superioară a lui Wernicke.**

Este o manifestare nervoasă a carenței de vitamina B_1, care apare mai frecvent la alcoolici, bolnavi cu cancer gastric şi în diverse boli metabolice. La autopsie se găsesc în jurul apeductului lui Sylvius şi în planşeul ventriculului al 4-lea, hemoragii petesiale, proliferări vasculare şi leziuni

Scanned with OKEN Scanner

nervoase. Această encefalopatie se manifestă prin anorexie, vărsături, nistagmus, stări anxioase, tulburări de memorie și apatie. Mai tîrziu apar paralizii ale nervilor cranieni și leziuni piramidale. Se mai poate observa o oftalmoplegie, o ataxie și tremurături. Tratamentul specific constă din administrarea de tiamină.

1. Baker A. B.: *Clinical neurology.* 2nd ed. Hoeber, 1962.
2. Brain R.: *Clinical Neurology.* 2nd ed. Oxford, 1964.
3. Pelicier Y.: *Guide psychiatrique pour le praticien.* Masson C-ie, 1970.

WERNICKE (sindromul lui): **encefalopatia lui Wernicke.**

Ca și sindromul Korsakoff, encefalopatia Wernicke rezultă dintr-o carență de tiamină, mai severă decît cea produsă în beri-beri. Modificările morfologice se găsesc în corpii mamilari, pereții învecinați ai ventriculului III, apeduct și tegumentul medularei. Leziunile constau din alterări capilare, cu proliferare endotelială și hemoragii microscopice. Clinic, boala se traduce prin hipocontractilitatea sau paralizia mușchilor oculari, mers ataxic și tulburări mintale. Se mai observă, chiar de la începutul bolii, anorexie, grețuri, vărsături, scăderea acuității vizuale, fotofobie și diplopie. Tratamentul cu tiamină amendează fenomenele de mai sus. Fără tratament, mortalitatea depășește 90% din cazuri, decesul fiind determinat foarte frecvent de insuficiență cardiacă acută.

1. Bru M.: *Ann. New-York Acad. Sci.*, 1962, 98, 528.
2. Blankenhorn M. A.: *Circulation*, 1955, 11, 288.
3. Fodor O.: *Tratat elementar de medicină internă.* Edit. Dacia-Cluj, 1973.
4. Spillane J. D.: *Nutritional Disorders in the Nervous System.* Williams and Wilkins, 1947.

WERNICKE-POSADA (boală): **coccidiomicoza; boala de San Joaquin** (vezi); **granulomul coccidiodal; reumatismul de deșert; boala lui Posada; boala lui Wernicke-Almeid** (meningita produsă de *paracoccidioides brasiliensis*).

Scanned with OKEN Scanner

WERNICKE-WILDER (boala lui) : **convulsiile musculare dureroase.**

Este o afecţiune neurologică, cu etiologie necunoscută, care se manifestă clinic prin convulsii musculare dureroase ce apar mai întîi la nivelul muşchilor gambei : gastrocnemian şi solear. Această boală poate întovărăşi o serie de alte afecţiuni : nevrita sciatică, polinevrita, scleroza laterală amiotrofică, poliomielita anterioară, arterita, spasmul vascular, boala lui Buerger, diabetul zaharat, boala lui Basedow şi boala lui Parkinson. Tratamentul este cauzal şi simptomatic.

1. Escourolle R., Poirier J. : *Manuel élémentaire de neuropathologie.* Masson C-ie, Paris, 1971.
2. Kreindler A. : *Neurologia.* Vol. I–II. Edit. Medicală Bucureşti, 1957.
3. Roger J., Schachter D. : *Sem. Hôpit.* Paris, 1950, 3, 437.
4. Wilson S. A. K. : *Neurology.* 2nd ed. Williams and Wilkins, 1955.

WERTHER (boală) (1910) : **dermatita nodulară necrotică ; piodermita cronică diseminată Jablonska (vezi).**

WERTHER (boală) : **nevul siringadenomatos papilifer ; siringochistadenomul ; hidradenomul verucos fistulo-vegetant Darier.**

Nevul siringadenomatos papilifer a lui Werther este o afecţiune dermatologică, caracterizată printr-o tumoare benignă a glandelor apocrine sudoripare, care nu se malignizează. Locul de elecţie pentru dezvoltarea lor este regiunea păroasă a capului, cervicală, axilară şi inguinală. Se prezintă din punct de vedere clinic sub forma de tumori, cu centrul deprimat şi, uneori, cu o fistulă mică. Suprafaţa tumorii poate fi, de asemenea, boselată, neregulată. Diagnosticul de precizie se pune numai pe baza examenului histopatologic. Evoluţie lentă, fără tendinţă la malignizare.

1. Andrews G. C., Domonkos A. : *Diseases of the skin.* ed. V-a, Saunders, 1963.
2. Beerman H. : *Arch. Derm. Syph.* (Berlin), 1949, 60, 500.
3. Lutz W. : *Lehrbuch der Haut und Geschlechtskrankheiten.* 1957.

Scanned with OKEN Scanner

4. Rook A., Wilkinson D. S., Ebling F. J. G.: *Textbook of dermatology.* Blackwell, Oxford, 1968.

WERTHEIM-SALOMON (boala lui): **boala lui Parkinson postencefalitică, cu abolirea reflexelor tendinoase.**

Boala lui Wertheim-Salomon este o afecțiune neurologică, caracterizată printr-o tremurare, rigiditate musculară și o încetinire a mișcărilor. În sindromul parkinsonian postencefalitic, debutul bolii se face la individul tînăr, fapt ce determină o serie de tulburări intelectuale importante. Hipertonia rămîne pe primul plan, însă tulburările pot lipsi (paralizia agitantă fără agitație) sau pot fi înlocuite prin mișcări involuntare brusce, spasme de torsiune sau crize oculogice. În acest sindrom, afecțiunea se însoțește de o abolire a reflexelor osteo-tendinoase, spre deosebire de forma clasică, unde ele sînt exagerate. În rest, evoluția și prognosticul este ca și cel din boala lui Parkinson (vezi).

1. Baker A. B.: *Clinical Neurology.* 2nd ed. Hoeber, 1962.
2. Brain R.: *Clinical Neurology.* 2nd ed. Oxford, 1964.
3. Escourolle R., Poirier J.: *Manuel élémentaire de neuropathologie.* Masson C-ie, 1971, Paris.
4. Wilson S. A. K.: *Neurology.* 2nd ed. Williams and Wilkins, 1955.

WESENER (sindromul lui): **epidermoliza buloasă estivală a mîinilor și picioarelor, sindromul lui Weber-Cockayne (vezi).**

WESKI (sindromul lui): **elefantiazis gingival ereditar; elefantiazisul gingiilor al lui Gusev; macrulia; hipertrofia congenitală a gingiilor.**

Majoritatea autorilor cred că sindromul lui Weski (elefantiazisul gingival ereditar) n-ar fi decît unul dintre simptomele ce alcătuiesc boala lui Pringle-Bourneville (adenoame sebacee angiomatoase cu scleroză tuberoasă), afecțiune din grupul neuro-ectodermozelor. Se manifestă clinic printr-o hipertrofie gingivală. Este un defect congenital și ereditar, care afectează simetric ambele maxilare, mai frecvent pe cel superior.

Scanned with OKEN Scanner

1. Dechaume M. : *Précis de stomatologie.* Masson C-ie, 1966. Paris.
2. Leiber B., Olbrich G. : *Die klinischen Syndrome.* Urban-Schwartzenberg. München-Berlin-Wien, 1966.
3. Owinska B. : *Czas. Stomat.*, 1953, 6.
4. Touraine A. : *L'hérédité en médecine.* Paris, Masson, 1955.

WEST (sindromul lui) : **maladia spasmelor în flexiune.**

Sindromul West este o formă de epilepsie ce apare în prima copilărie, caracterizîndu-se prin trei grupe de simptome : manifestări convulsive speciale, spasme în flexiune, aspect electroencefalografic special denumit hipsaritmie sau disaritmie majoră și o regresiune psihomotorie foarte importantă. Leziunile histopatologice constau din aspecte spongioase discontinui, zone de rarefacție neuronală și aspect edematos. Sînt incriminați mai mulți factori etiologici, care acționează în cursul graviditătii asupra fătului (vaccinările, facomatosele, boala lui Sturge-Weber, maladiile metabolice, etc.). Unii mai afirmă că sindromul reprezintă o formă de epilepsie, caracteristică unui mod specific de reactivitate a sistemului nervos și nu constituie o afecțiune autonomă cu etiologie proprie. Evoluția este scurtă (6—18 luni). Deseori se poate observa o regresiune spontană, urmată întotdeauna de grave sechele neuropsihice.

1. Arnaud M. B. : *Place de la sclérose tubéreuse de Bourneville dans l'étiologie des spasmes infantiles.* 1971.
2. Gold A. P., Freeman J. M. : *Pediatrics*, 1965, 35, 1003–1005.
3. Grislain J., Mainard R., De Berranger P., Cadudal J. L., Brelet G. : *Le progrès médical*, 1971, 3–4, 33.
4. Vailland J.-C., Sabatini R., Sarrony Ch. : *Presse méd.*, 1967, 75, 48, 2439.
5. West W. J. : *Lancet*, 1841, 1, 724.

WEST-CHARCOT (boală) : **coreea moale West-Charcot.**

Este o formă clinică de coree acută Sydenham în care predomină ca simptom principal o hipotonie musculară foarte accentuată. În rest, afecțiunea se prezintă cu toate atribuțiile coreei acute Sydenham (vezi).

Scanned with OKEN Scanner

1. Baird H. W.: *P. Clin. North America*, 1963, 10, 705.
2. Costeff H.: *New England J. Med.*, 1965, 273, 1410.
3. Millichap J. G., Bickford R. G.: *J.A.M.A.*, 1962, 182, 523.

WESTPHAL (boala lui) (1885): **paralizia periodică familială; paralizia spinală intermitentă; paralizia paroxistică familială Westphal-Goldflam.**

Este o boală ereditară rară, caracterizată prin crize de paralizie flască a extremităților și trunchiului. Boala este cauzată de o tulburare a metabolismului potasiului. Crizele pot fi declanșate de diferiți factori: expunerea la frig, surmenajul, absorbția de mari cantități de hidrați de carbon. Fenomenul paralitic este pur muscular. Crizele mari survin în cursul nopții și durează de la cîteva ore la cîteva zile. În această perioadă se produce o paralizie paroxistică a tuturor mușchilor extremităților și trunchiului cu dispariția concomitentă a excitabilității electrice și mecanice a mușchilor și abolirea reflexelor tendinoase în cursul puseurilor. Crizele apar între 10—20 ani și dispar între 45—50 ani. Excitabilitatea electrică musculară este la început diminuată, iar apoi dispare (reacția cadaverică). Prognosticul este bun. Tratamentul constă din administrare de clorură de potasiu.

1. Baker A. B.: *Clinical Neurology*, 2nd ed. Hoeber, 1962.
2. Brain R.: *Clinical Neurology*. 2nd ed. Oxford, 1964.
3. Escourolle R., Poirier J.: *Manuel élémentaire de neuropathologie*. Masson C-ie. Paris, 1971.

WESTPHAL-LEYDEN (sindromul lui): **mielita acută diseminată; ataxia acută.**

Este un sindrom neurologic rar, care apare acut, manifestîndu-se prin convulsii, pierdere de cunoștință și o ataxie cerebeloasă. Tabloul clinic poate fi completat în unele cazuri și de către diferite tulburări piramidale. În lichidul cefalo-rahidian, apare o pleiocitoză (mai ales limfocite) și o hiperalbuminoză. Există 2 forme clinice: una idiopatică și alta secundară. Aceasta din urmă

Scanned with OKEN Scanner

apare după o insolație gravă și după unele boli infecțioase, cum ar fi de exemplu tifosul și malaria.

1. Baker A. B.: *Clinical Neurology.* 2nd ed. Hoeber, 1962.
2. Brain R.: *Clinical Neurology.* 2nd ed. Oxford, 1964.
3. Merritt H. H.: *A textbook of neurology.* 3rd ed. Lea and Febiger, 1963.

WESTPHAL-STRÜMPELL (boala lui) (1883—1898): **pseudoscleroza medulară, asociată cu ciroza ficatului.**

Pseudoscleroza lui Westphal-Strümpell este o afecțiune analoagă cu boala lui Wilson (degenerescența hepato-lenticulară progresivă). Este o boală familială, caracterizată prin leziuni ale nucleilor lenticulari, cu atetoză, tremurături, rîs spasmodic și o ciroză a ficatului. Boala este rară, iar apariția ei este mai frecventă între 15—20 ani. Histopatologic, în afară de ciroza ficatului, se găsește o degenerescență a nucleilor lenticulari ai creierului, mai ales a putamenului și mai puțin a nucleului palid. Se mai observă de asemenea o proliferare glială și astrocite gigante. Creierul și ficatul conțin mai mult cupru decît normal. Simptomatologia clinică este asemănătoare cu cea a bolii lui Wilson, cu singura deosebire că rigiditatea musculară este mai puțin netă, mișcările atetozice mai marcate și tulburările mintale mai frecvente. Nu are tratament. Prognostic infaust.

1. Baker A. B.: *Clinical Neurology.* 2nd ed. Hoeber, 1962.
2. Fodor O.: *Tratat elementar de medicină internă.* Edit. Dacia-Cluj, 1973.
3. Popper H., Schaffner F.: *Die Leber. Struktur und Funktion.* G. Thieme, Stuttgart, 1961.
4. Rouiller Ch.: *The liver.* Academic Press. N. Y., London, 1963.
5. Schiff L.: *Bolile ficatului.* Editura Medicală București, 1967.

WEYERS (sindromul lui) (1952): **sindrom malformativ complex; disostoza acro-facială.**

Este un sindrom malformativ complex fără anomalie a frîului bucal, caracterizat prin gură de

Scanned with OKEN Scanner

iepure unilaterală, aplazie cubitală, oligodactilie, malformații renale și splenice. Nu a putut fi precizat pînă în prezent dacă sindromul este sau nu ereditar. Nu are tratament. Prognostic rezervat.

1. Dechaume M.: *Précis de stomatologie.* Edit. Masson C-ie, 1966.
2. Gorlin R. J., Pindborg J. J.: *Syndromes of the head and neck.* Mc. Graw-Hill, N. Y., 1967.
3. Temtamy S., McKusick V. A.: *Birth defects.* Original Article Series, 1969, 5, 3, 125–184.
4. Walbaum T. R., Maillard E., Donazzan M., Carbain M., Fontaine G.: *Lille médical,* 1970, 15, 6, 917–930.
5. Weyers H., Thier J.: *J. Génét. hum.* 1958, 7, 143.

WHEELER (sindromul lui) (1940): **chistul diverticular al coledocului.**

Este un sindrom rar întîlnit, caracterizat prin existența unui chist diverticular la extremitatea inferioară a coledocului. Acesta are o dezvoltare exclusiv intraduodenală, determinînd o tumoretă cunoscută sub denumirea de coledococel. Simptomatologia clinică este dominată de procesul obstructiv de la nivelul coledocului, care poate determina apariția unui icter mecanic. Prognostic bun. Tratamentul este numai chirurgical.

1. Nana A.: *Chirurgie.* Ed. Didactică și Pedagogică, București, 1965.
2. Pavel I.: *Colecistopatiile.* Editura Medicală București, 1961.
3. Schiff L.: *Bolile ficatului.* Editura Medicală București, 1967.
4. Toader X.: *Clujul Medical,* 1970, 3, 521.
5. Westphall K.: *Über Gallenwegsfunktion und Gallensteinleiden.* Springer-Verlag, Berlin, 1931.

WEWE (boală) (1888—1936): **septul falciform al retinei; septul congenital al retinei; pliul congenital al retinei.**

Este o afecțiune oftalmologică, cu etiologie necunoscută, care se caracterizează prin existența unei stratificări a retinei sub formă de pliu, de la tuberculul nervului optic pînă la marginea dințată, mai ales în jos și în afară. Există o serie întreagă de forme de tranziție de la stratificarea

Scanned with OKEN Scanner

transparentă sectorială plană pînă la tabloul complet de gliom aparent. Afecțiunea este de cele mai deseori bilaterală. Se poate întovărăși frecvent și de alte defecte de dezvoltare și de persistența unor resturi ale arterei embrionare ale corpului vitros și ale ramurilor acestuia.

1. David M., Chiriceanu M.: *Oftalmologia în practica medicală*. Editura Medicală București, 1964.
2. Ravault P. M.: *Syndromes en ophtalmologie*. Edit. Doin-Doren, Paris, 1970.
3. Saraux H., Biais B.: *Précis d'ophtalmologie*. Masson C-ie, Paris, 1969.

WHIPPLE (boala lui) (1907): **lipodistrofia intestinală; steatoreea idiopatică.**

Boala lui Whipple este o infecție care se produce pe cale digestivă, localizîndu-se în mod predominant la nivelul intestinului subțire, ganglionii mezenterici sau chiar întregul organism. Afecțiunea este rară, survine la adulți, cu anumită preponderență la bărbați, între 20—25 ani. Etiologia bolii a fost multă vreme pusă în discuție, incriminîndu-se diverse tulburări metabolice, reticuloendotelioza primitivă, colagenoza. În prezent se admite natura infecțioasă a maladiei. Ea este determinată de infecția cu *corynebacterium anaerobium*, un germen a cărui biologie și sensibilitate la antibiotice a putut fi testată. În evoluția bolii se disting două faze. Faza prodromală, caracterizată prin poliartralgii migrante și recidivante cu localizare electivă la articulațiile mici și faza de stare, în care tabloul clinic prinde un contur mai specific. În această perioadă, care durează 3—5 ani și mai mult (25—35 ani), manifestările clinice cele mai frecvente sînt: astenia, subfebrilitățile, transpirațiile nocturne, mialgii, tuse. Ulterior, bolnavii prezintă dureri abdominale, anorexie, balonări postprandiale, diaree cu steatoree, o slăbire importantă și micropoliadenopatii periferice. În final, se realizează un sindrom malabsorbtiv sever cu anemie, hipoproteinemie, anemie, edeme și hipocolesterolemie. Testele absorbtive sînt foarte alterate, cu perturbarea maximă a utilizării lipidice. Afecțiunea are o evoluție progresivă și bolnavii, dacă nu sînt corect tratați, pot muri din cauza procesului de malabsorbție sau din cauza complicațiilor (endocardită verucoasă,

Scanned with OKEN Scanner

procese trombotice, erupții cutanate polimorfe etc.). Tratamentul cu antibiotice a modificat prognosticul acestor bolnavi, care înainte mureau în decurs de 3—8 ani. Introducerea precoce a tratamentului și o durată suficientă de administrare a medicamentelor este absolut obligatorie pentru obținerea unui rezultat favorabil.

1. Caroli J., Julien C.: *Rev. Prat.*, 1965, 15, 599.
2. Crismer R., Lefebre F., Naome J., Defrance P., Damiean-Gillet M.: *Bull. Assoc. Nord. Lotharingienne de gastroentérologie*, 1967, 9, 13–18.
3. Fodor O.: *Tratat elementar de medicină internă*. Edit. Dacia-Cluj, 1973.
4. Greenberger N. J., Delor C. J., Fisher J., Perkins R. L., Murad T., Kapral F.: *Amer. J. Dig. Dis.* 1971, 16/12, 1127.
5. Jimenez Diaz C., Oliva H., Navarro V., Linares M.: *Stud. Cerc. Med. Int.* (Buc.), 1964, 3, 421.
6. Sheehy T. W., Floch M. H.: *The small intestine*. Hieber, N. Y., 1964.

WHITE (sindromul lui): **sindromul piciorului de imersie după ședere îndelungată în apă.**

1. Hombourger P.: *Nomenclature des maladies et opérations à noms propres*. Edit. Delalande-Courbevoie, 1963.

WHITE (boala lui) (1932): **cordul pulmonar cronic. Este o insuficiență cardiacă dreaptă progresivă care este cauzată de hipertensiunea prelungită a micii circulații din pneumopatiile cronice. Apare mai ales în bronhopneumopatiile cronice, afecțiuni ale pleurelor (pahipleurită, pneumotorax), deformații ale cuștii toracice, ocluzia progresivă a arterelor pulmonare, în hipertensiunea pulmonară primitivă și în sindromul lui Pickwick. Simptomatologia clinică de insuficiență cardiacă dreaptă apare într-un stadiu avansat al bolii și se manifestă prin dispnee accentuată, accese de tuse și de astm. Ficatul este mărit de volum, există edeme, ascită, hidrotorax și cianoză. Ascultația este normală sau se percepe un ritm de galop, o accentuare a celui de al doilea zgomot pulmonar și rareori un suflu diastolic pulmonar. Radiologic, se pot observa semnele specifice pneumopatiei cronice și hipertrofia ventriculară dreaptă. Elec-**

Scanned with OKEN Scanner

trocardiograma pune în evidență unda P pulmonară, ascuțită, în derivația II și III și în VF. Cordul pulmonar cronic, secundar anoxiei are un prognostic relativ bun dacă este tratat corect. Cordul pulmonar cronic secundar cu leziuni vasculare pulmonare are un prognostic rezervat. Tratamentul constă din administrare de tonicardiace, diuretice antibiotice etc.

1. Bruschke G., Schultz F. H.: *Innere Medizin.* VEB. G. Fischer, Jena, 1970.
2. Fodor O.: *Tratat elementar de medicină internă.* Edit. Dacia-Cluj, 1973.
3. Fowler N. O.: *Physical Diagnosis of Heart Disease.* McMillan, 1962.
4. Friedberg C.: *Diseases of the heart.* 3rd ed. W. B. Saunders, 1966.
5. Lenègre J., Soulié P.: *Maladies de l'appareil cardio-vasculaire.* Edit. Médicales Flammarion, 1968.
6. Wood P.: *Diseases of the heart and circulation.* 2nd ed. Lippincott, 1956.

WHITE-CROCKER (boală): **xantoeritrodermia perstans; eritrodermia pitiriazică în plăci a lui Brocq** (vezi).

WHITE-WARREN-LECOMTE (sindromul lui): **sindromul membranei hialine a nou-născutului; sindromul respirator idiopatic al nou-născuților; idiopatic respiratory distress syndrome of the newborn; Hyaline-Membranen-Sindrom.**

Este un sindrom determinat de accidente asfixice, ce apar chiar de la naștere sau din primele două zile ale vieții, și care constituie cea mai importantă cauză a morții nou-născuților și răspunzătoare de eșecul medicului împotriva mortalității infantile. Etiopatogenia acestui sindrom este încă neclară. Se admite c-ar fi vorba de asfixie prin aspirația lichidului amniotic, de o insuficiență cardiacă stîngă din cauza persistenței canalului lui Botal, de lipsa plasminogenului pulmonar sau de lipsa unei substanțe care scade tensiunea superficială a plămînului. Frecvența și letalitatea prin acest sindrom cresc invers proporțional cu greutatea la naștere. După aspirația efectuată de sugar, există de obicei interval liber care variază

Scanned with OKEN Scanner

între cîteva minute pînă la cîteva ore, după care apare dispneea și tahipneea cu tiraj inspirator crescut. Tabloul complet se instalează între 36—48 ore. Sugarii care supraviețuiesc 72 ore pot fi considerați salvați. Pe lîngă dispnee, sugarii mai prezintă hipotonie musculară, raluri pulmonare, spume la gură, edeme periferice și cianoză. La examenul radiologic se constată un desen pulmonar simetric reticular granulat și așa-zisele imagini de „bronhii zidite". Tratamentul constă din administrare de oxigen, antibiotice și cloropromazină.

1. Fanconi G., Wallgren A.: *Manual de pediatrie.* Edit. Medicală Buc., 1965.
2. Hombourger P.: *Nomenclature des maladies et opérations à noms propres.* Lab. Delalande-Courbevoie, 1963.

WHYTT (boală): **meningita tuberculoasă care duce la hidrocefalie acută.**

Boala lui Whytt este o formă clinică de meningită tuberculoasă, care duce la o hidrocefalie acută. Se întîlnește la sugar și la copii, succedînd o primoinfecție tuberculoasă, cîteva luni după debutul ei. Numai rareori această formă clinică de meningită poate succede unei alte localizări tuberculoase. Se întîlnește la ambele sexe și este mai frecventă primăvara. Se manifestă clinic ca și forma cefalalgică prin cefalee difuză, constantă, puțin influențată de analgezice, ameliorată prin puncții lombare și întretăiată adesea de paroxisme dureroase cu predominență vesperală. Dealtfel, mai ales în această formă, cefaleea poate fi singurul simptom al bolii. Histopatologic, boala se caracterizează prin plăci formate din tuberculi tipici localizați de obicei la bază, mai rar pe convexitate. Bulbul, pedunculii și protuberanța sînt înconjurați de o arahnoidită. La examenul neurologic se pun în evidență semne de meningită. Fundul de ochi arată în 20% din cazuri existența unor tuberculi coroidieni. Lichidul cefalo-rahidian este sub tensiune, ușor tulbure sau xantochromic, în care se găsesc 50—500 elemente pe mm³; există o hiperalbuminoză, o diminuare a clorurilor și o hipoglicorahie. Prognosticul este infaust în cele mai multe cazuri în această formă din cauza hi-

Scanned with OKEN Scanner

drocefaliei acute. Tratamentul constă din medicație antituberculoasă, puncții decompresive și analgezice.

1. Autels E., Des., Pfuatze K. H. : *Ann. Int. Med.*, 1954, 40, 1135.
2. Fanconi G., Wallgren A. : *Manual de pediatrie.* Edit. Medicală Buc., 1965.
3. Furtado O. : *Méd. et Hyg.* (Genève), 1955, 13, 135.
4. Hegglin R., Wiesmann W. : *Schweiz. Med. Wschr.*, 1958, 88, 679.
5. Oldershausen H., Oldershausen R. : *Dtsch. Med. Wschr.*, 1954, 79, 1590.

WICKMANN (boala lui) : **laringita striduloasă.**

Este o inflamație acută a mucoasei laringiene datorită unei infecții bacteriene sau virotice. Ea poate să apară izolat, sau asociată cu o rinită, faringită sau traheită acută. De multe ori afecțiunea apare în cursul unei gripe, rujeole, difterii sau după inhalare de substanțe iritante. Simptomele principale ale acestei boli sînt răgușeala, tusea lătrătoare și stridorul inspirator, iar în cazuri severe și o dispnee inspiratorie. La examinarea laringelui se pune în evidență o roșeață și un edem al mucoasei, cu sau fără exsudat. De cele mai multe ori procesul inflamator se extinde și la nivelul bronșiilor și al pulmonilor. Această formă de laringită, care are o frecvență mai mare în cursul crupului adevărat sau difteric, în laringita stenozantă hiperpiretică gripală, și în cea rujeolică, este foarte primejdioasă. Fără traheotomie viața bolnavilor atinși de această afecțiune este în mare pericol. Tratamentul constă din antibiotice, traheotomie, inhalații etc.

1. Boies L. R. : *Fundamentals of otolaryngology.* 3rd. W. B. Saunders, 1959.
2. Coates G. M., Schenck H. P., Miller M. : *Otolaryngology.* Prior, 1960.
3. Fanconi G., Wallgren A. : *Manual de pediatrie.* Edit. Medicală Buc., 1965.
4. Skowron P. N., Turner J. A. P., McNaughton G. A. : *Canad. M. A. J.*, 1966, 94, 528.

WHITEMORE (boala lui) : **melioidoza ; pneumoenterita ; boala lui Stanton ; pseudoholera.**

Scanned with OKEN Scanner

Este o boală rară, care apare mai frecvent în Birmania, Malaezia, Ceilon etc. Agentul patogen este bacilul lui Whitemore, un germen gram negativ, foarte mobil. Este o boală a rozătoarelor și numai în mod excepțional este transmisă și omului. Tabloul clinic se caracterizează printr-o stare septicemică, cu colaps, dispnee și prin abcese pulmonare. Este frecventă, de asemenea, și o hepato-splenomegalie concomitentă. Prognosticul bolii este foarte grav și aproape toți bolnavii mor de această afecțiune. Tratamentul constă din administrare de cloramfenicol, sulfamide etc.

1. Fattorusso V., Ritter O.: *Vademecum clinique.* Masson C-ie, 1963, Paris.
2. Hegglin R.: *Diagnosticul diferențial al bolilor interne.* Editura Medicală București, 1969.

WIDAL (boală): **lichen cronic Widal; neurodermita circumscrisă Besnier (vezi); prurigo Besnier.**

WIDAL-ABRAMI (sindromul lui): **sindromul enterohepatic colibacilar.**

Sindromul lui Widal-Abrami este una dintre formele clinice de colibaciloză, care se manifestă printr-o serie de simptome hepato-biliare și intestinale. În tabloul clinic, alături de tulburări hepato-biliare, cum ar fi angiocolita, colecistita, pileflebita și supurația hepatică, se observă și o serie de simptome din partea intestinului, determinate de o infecție la acest nivel prin colibacil, care poate produce grave complicații cum ar fi peritonita prin perforație, abcesul perirectal și periapendicular. Infecțiile cu colibacil *(bacterium coli commune)* au totdeauna punctul de plecare intestinal. În afară de acest sindrom, se mai descriu următoarele forme clinice: forma urinară, forma septicemică și forma pulmonară. Tratamentul constă din administrare de antibiotice polivalente și sulfamide.

1. Hombourger P.: *Nomenclature des maladies et opérations à noms propres.* Lab. Delalande-Courbevoie, 1963.
2. Leiber B., Olbrich G.: *Die Klinischen Syndrome.* Urban und Schwartzenberg, München-Berlin-Wien, 1966.

Scanned with OKEN Scanner

3. Pullen R.: *Communicable Diseases.* Lea and Febiger, 1950.
4. Top F. H.: *Communicable and infectious diseases.* Mosby, 1964.

WIDAL-ABRAMI-BRULÉ (sindromul lui) (1907): **icterul hemolitic cîştigat.**

Sindromul Widal-Abrami-Brulé face parte din marele grup al icterelor hemolitice cîştigate. În acest grup intră o serie de anemii hemolitice secundare cauzate de diferite substanţe chimice, vegetale sau animale, toxine bacteriene, unele hematozoare şi unele anemii întovărăşite de splenomegalie, care sînt susceptibile de a fi vindecate prin splenoctomie. Tabloul clinic variază în raport cu gradul anemiei şi proporţional cu intensitatea hemolizei. Bolnavii prezintă o fatigabilitate mare, stare generală alterată, paloare şi icter. În sînge, în afara anemiei se observă, în mod permanent, o reticulocitoză importantă şi pozitivitatea testului lui Coombs. În măduva osoasă se constată o hiperplazie eritrocitară marcată şi o cantitate mare de hemosiderină. Prognosticul depinde de etiologie. Remisiunile spontane sînt frecvente în afară de formele în care agentul cauzal persistă. Tratamentul constă din splenectomie, corticoterapie şi medicaţie simptomatică.

1. Bernard J., Bessis M.: *Hématologie clinique.* Masson C-ie, Paris, 1958.
2. Dacie J. V.: *Brit. Med. Journ.*, 1970, 2, 381.
3. Dacie J. V.: *Brit. Med. J.*, 1962, 2, 429.
4. Jandl J. H.: *Ann. Int. Med.*, 1963, 58, 702.
5. Tudoranu G., Brătianu A., Niculescu M.: *Metode de explorare de laborator în bolile sistemului hematopoietic şi ale sîngelui.* Edit. Medicală Bucureşti, 1959.

WIDAL-BROCQ (boala lui): **micozisul fungoid.**

Este o boală a sistemului reticulo-endotelial al pielii, care debutează ca o dermatoză atipică cu prurit şi plăci şi care poate duce la prinderea secundară a ganglionilor limfatici şi a organelor interne. Leziunile iniţiale sînt asemănătoare cu cele din dermatitele cronice nespecifice şi benigne sau cu cele din psoriazis. Ulterior, apar infiltraţii, lichenificări şi formări de plăci şi tumori. Tumorile au tendinţă la ulceraţie. Fiecare stadiu al

Scanned with OKEN Scanner

bolii durează luni sau ani. Biopsia leziunilor arată o proliferare a celulelor reticulo-endoteliale, a eosinofilelor și a limfoblaștilor. Boala se întîlnește în egală măsură la bărbați și femei, de obicei la vîrsta de 37—40 ani. După o perioadă mai mult sau mai puțin îndelungată de evoluție, boala se generalizează, determinînd sfîrșitul individului afectat. Tratamentul poate ameliora temporar boala. El constă din radioterapie locală, leukeran, ciclofosfamidă etc.

1. Block J. B. și colab.: *Am. J. Med.*, 1963, 34, 228.
2. Hombourger P.: *Nomenclature des maladies et opérations à noms propres.* Edit. Lab. Delalande-Courbevoie, 1963.
3. Keiser G.: *Zschr. Klin. Med.*, 1961, 157, 14.
4. Nicolau C. T.: *Hematologie.* Edit. Medicală București, 1959.
5. Storti E.: *Diagnostic des maladies du sang.* G. Doin, Paris, 1959.

WIDE (boala lui): **parapsoriazisul varioliform; parapsoriazisul acut varioliform; boala Mucha-Habermann (parapsoriazisul varioliform)** (vezi).

WIDMARK (boala lui) (1909): **conjunctivita acută a lui Widmark.**

Este o afecțiune oftalmologică, caracterizată printr-un proces inflamator al conjunctivei, care produce un edem la nivelul conjunctivei globului ocular atît sub cornee cît și în zona pleoapei superioare. Se mai produc, de asemenea, o serie de leziuni, mai mult sau mai puțin importante și ale epiteliului conjunctivei. Durerile de la nivelul globului ocular și uneori o secreție moderată completează tabloul morbid al bolii. Nu se cunoaște etiologia acestei afecțiuni. Tratamentul constă din administrare de medicație antiinfecțioasă și simptomatică.

1. Adler F. H.: *Gifford's Textbook of ophtalmology.* W. B. Saunders, 1962.
2. David M., Chiriceanu M.: *Oftalmologia in practica medicală.* Editura Medicală București, 1964.
3. Ravault P. M.: *Syndromes en ophtalmologie. Guide-Dictionnaire.* Edit. Doin-Doren, Paris, 1970.

Scanned with OKEN Scanner

4. Saraux H., Biais B.: *Précis d'ophtalmologie.* Edit. Masson C-ie. 1969.
5. Thygeson P.: *Diseases of the conjunctive.* In Berens C., Eye and its Diseases. W. B. Saunders, 1950.

WIEDEMANN-BECKWITH (sindromul lui) (1963): sindrom malformativ complex, determinat de asocierea unui gigantism cu macroglosie și omfalocel; visceromegalia foetală hiperplastică cu hipoglicemie neonatală.

Este un sindrom clinic, determinat de o tulburare a metabolismului glucidic și lipidic, produsă în urma unor influențe deosebite exercitate asupra fătului în cursul vieții intrauterine. Sindromul este foarte rar întîlnit și pînă în anul 1971, fuseseră publicate în literatura medicală doar 69 cazuri. Tabloul clinic se caracterizează printr-un gigantism precoce cu macroglosie și visceromegalie. Gigantismul precoce determină un ritm accelerat de creștere, care se poate atenua doar în momentul cînd începe procesul de maturare a oaselor. Macroglosia determină o serie de tulburări respiratorii și uneori contribuie activ la mărirea exagerată a cavității bucale. Hepato-spleno-cardiomegalia și hipertrofia clitorisului reprezintă visceromegalia sindromului. În circa 95% din cazuri se remarcă anomalii ombilicale și hernii ombilicale voluminoase. În afară de aceste anomalii se mai pot observa tulburări neurologice ca: nistagmus, letargie și convulsii. Din punct de vedere biochimic, se constată; hipoglicemie inconstantă și valori normale din partea glicogenului hepatic și muscular. Evoluția bolii depinde de modul în care sînt reprezentate anomaliile de mai sus, caracteristice ale bolii. De cele mai multe ori, copiii atinși de această afecțiune mor din cauza jenei la deglutiție și fonației produse de macroglosie. În unele cazuri, ei pot supraviețui multă vreme însă deficienți din punct de vedere fizic și intelectual. Boala nu are tratament specific.

1. Beckwith B., Wanc I., Donnell N., Gwinn L.: *Proc. Amer. Ped. Soc.*, 1964, Seattle, 15–18 june.
2. Sotelo-Avila S., Singer B.: *Pediatrics*, 1970, 46, 240.
3. Vidallhet M., Grignon G.: *Médecine et Hygiène.* 1971, 281, 1579.

Scanned with OKEN Scanner

WIESS (boală) : **epitelioamele cutanate benigne ; boala Arning (vezi).**

WIENBECK (boala lui) : **osteomioscleroza endageitică. Este o osteoză condensantă vertebrală, care se caracterizează prin condensări importante și generalizate, localizate difuz la nivelul coloanei vertebrale.**

1. Fauré C. : *Rev. Rhum.*, 1965, 32, 683–692.
2. Louyot P. : *Rev. Prat.*, 1971, 21, 23, 3401.
3. Maroteaux P. : *Méd. Infant.*, 1962, 69, 365–370.
4. Nestor R. : *Diagnosticul bolilor reumatismale*, Editura Medicală Buc., 1972.

WILDING (boala lui) (1964) : **macroamilazemia.**

În 1964, Wilding și colaboratorii descriu primul caz de hiperamilazemie durabilă, care nu se explică nici printr-o eliberare excesivă de enzimă, determinată de o alterare tisulară și nici printr-o atingere renală care diminuă clearace-ul amilazei. Hiperamilazemia s-ar datori unei captări anormale a amilazei de către o globulină ; această formă macromoleculară determină o dificultate în eliminarea urinară a enzimei, care se acumulează în ser. Studiul biochimic cromatografic este necesar pentru afirmarea existenței unui complex proteină-amilază care îngreunează eliminarea urinară a enzimei. Trebuie să ne gîndim la macroamilazemie cînd ne aflăm în fața unei hiperamilazemii ce contrastează cu o amilazurie normală și cînd bolnavul nu prezintă o pancreatită sau o insuficiență renală.

1. Bernades P., Marsac J., Perruch M., Bismuth H., Jardillier J.-C., Bonfils S. : *Presse méd.*, 1970, 78, 48, 2123.
2. Levitt M. D., Goetzel E. J., Cooperband S. R. : *Lancet*, 1968, 1, 957–958.
3. Wilding P., Cooke W. T., Nicholson G. I. : *Ann. Int. Med.*, 1964, 60, 1053–1059.

WILKINS (sindromul lui) : **sindromul suprareno-genital.**

Afecțiune descrisă în 1957, sindromul lui Wilkins este o endocrinopatie determinată de o disfuncție a cortexului suprarenal (o hipersecreție de hormoni androgeni), care se manifestă clinic atît în

Scanned with OKEN Scanner

WIESS (boală) : **epitelioamele cutanate benigne ; boala Arning (vezi).**

WIENBECK (boala lui) : **osteomioscleroza endageitică. Este o osteoză condensantă vertebrală, care se caracterizează prin condensări importante și generalizate, localizate difuz la nivelul coloanei vertebrale.**

1. Fauré C. : *Rev. Rhum.*, 1965, 32, 683–692.
2. Louyot P. : *Rev. Prat.*, 1971, 21, 23, 3401.
3. Maroteaux P. : *Méd. Infant.*, 1962, 69, 365–370.
4. Nestor R. : *Diagnosticul bolilor reumatismale.* Editura Medicală Buc., 1972.

WILDING (boala lui) (1964) : **macroamilazemia.**

În 1964, Wilding și colaboratorii descriu primul caz de hiperamilazemie durabilă, care nu se explică nici printr-o eliberare excesivă de enzimă, determinată de o alterare tisulară și nici printr-o atingere renală care diminuă clearace-ul amilazei. Hiperamilazemia s-ar datori unei captări anormale a amilazei de către o globulină ; această formă macromoleculară determină o dificultate în eliminarea urinară a enzimei, care se acumulează în ser. Studiul biochimic cromatografic este necesar pentru afirmarea existenței unui complex proteină-amilază care îngreunează eliminarea urinară a enzimei. Trebuie să ne gîndim la macroamilazemie cînd ne aflăm în fața unei hiperamilazemii ce contrastează cu o amilazurie normală și cînd bolnavul nu prezintă o pancreatită sau o insuficiență renală.

1. Bernades P., Marsac J., Perruch M., Bismuth H., Jardillier J.-C., Bonfils S. : *Presse méd.*, 1970, 78, 48, 2123.
2. Levitt M. D., Goetzel E. J., Cooperband S. R. : *Lancet*, 1968, 1, 957–958.
3. Wilding P., Cooke W. T., Nicholson G. I. : *Ann. Int. Med.*, 1964, 60, 1053–1059.

WILKINS (sindromul lui) : **sindromul suprareno-genital.**

Afecțiune descrisă în 1957, sindromul lui Wilkins este o endocrinopatie determinată de o disfuncție a cortexului suprarenal (o hipersecreție de hormoni androgeni), care se manifestă clinic atît în

Scanned with OKEN Scanner

raport cu sexul individului respectiv cît și cu vîrsta la care apare. Afecțiunea este produsă de o hiperplazie congenitală a suprarenalelor și foarte rar, în urma dezvoltării unei tumori. La băiat, primele semne de boală se manifestă printr-o pseudopubertate precoce ce apare în jurul vîrstei de 1 an: dezvoltarea exagerată a verjei, testiculi mici, pilozitate dezvoltată și caractere secundare sexuale. Creșterea osoasă este accelerată, însă copiii rămîn mici din cauză că ea se oprește prematur. La fetițe, pseudohermafroditismul se manifestă prin hipertrofia clitorisului, hipertrofia marilor buze, apariția precoce a perilor pubieni, acnee, voce cu timbru bărbătesc și precocitate heterosexuală. Nu se produce o dezvoltare mamară la pubertate și nici menstruație. Creșterea este accelerată, însă se oprește prematur. La pubertate există ambiguitate sexuală și unii indivizi se comportă din punct de vedere psihic ca un bărbat. În afară de aceste simptome, atît la băiat cît și la fată, pot apare tulburări de tip addisonian (grețuri, vărsături, tendință la colaps, hipocloremie, hiponatremie și hiperkaliemie). Cariotipul este de tip XY, în multe cazuri mozaic, mai ales de aspect XO—XY. Prognosticul este sever. Tratamentul constă din ablația tumorii și administrare de cortison.

1. Gilbert-Dreyfus, Schaison G.: *Rev. Prat.* 1971, t. XXI, 2, 175–197.
2. Guinet P.: *Rev. Prat.*, 1958, 8, 2135.
3. Money J., Hampson J. G., Hampson J. L.: *Bull. John Hopkins Hospit.* 1955, 97, 284.
4. Wilkins L.: *The diagnosis and treatment of endocrine disorders in childhood and adolescence.* Springfield, 1958.
5. Wolf E. T.: *Les changements de sexe.* édit. Gallimard, 1946, Paris.

WILENSKY (sindromul lui) (1920): limfadenita mezenterică; limfadenita abdominală.

Este un sindrom clinic, caracterizat prin inflamația ganglionilor limfatici din cavitatea abdominală. Boala apare la copii și la adulți, fiind determinată de o limfadenită acută, subacută sau cronică la nivelul mezenterului sau al regiunii ileo-cecale. Examenul histopatologic pune în evi-

Scanned with OKEN Scanner

denţă în ganglionii limfatici un proces inflamator nespecific şi o hiperplazie a sistemului reticulo-histiocitar. Tabloul clinic se manifestă prin dureri abdominale violente, colicative, vărsături, balonări etc., care durează cîteva zile şi care pot recidiva. La palparea abdomenului se produc dureri mai ales în epigastru şi fosa iliacă dreaptă şi, mai rar, în fosa iliacă stîngă. În sînge, există totdeauna o leucocitoză cu limfocitoză moderată. Prognosticul este relativ bun. Tratament: repaos, regim hidrozaharat, medicaţie simptomatică.

1. Hegglin R.: *Diagnosticul diferenţial al bolilor interne*. Edit. Medicală Bucureşti, 1969.
2. Lennert K.: *Limphknoten. Diagnostik in Schnitt und Austrich*. Springer-Verlag, Berlin, 1961.
3. Meguin P.: *Cah. Méd.*, 1948, 179.

WILKINSON (boală) (1936): **anemia acrestică.**

Este o anemie foare rară, caracterizată printr-o anemie megalocitică hipercromă, gravă şi progresivă. Atît sîngele periferic cît şi măduva osoasă prezintă din punct de vedere morfologic un tablou asemănător cu anemia pernicioasă. Nu există aici achilie şi nici semne de hemoliză. Avînd în vedere că în această anemie factorul Castle este prezent, se crede că boala ar fi determinată de un deficit în utilizarea factorului intrinsec de către măduvă. Se manifestă clinic prin anorexie, tulburări dispeptice, limbă lăcuită şi dureroasă, amorţeli şi furnicături permanente, simetrice ale membrelor inferioare. Bolnavii sînt palizi şi pot prezenta un subicter. În sîngele periferic există o pancitopenie, neutrofilie şi macrovalocitoză. Boala este refractară la orice tratament (vitamina B_{12}, acid folic sau altă medicaţie antianemică). Prognosticul infaust.

1. Bernard J., Bessis M.: *Hématologie clinique*. Masson C-ie, 1958.
2. Herbert V.: *New England J. Med.*, 1963, 268, 201.
3. Herbert V.: *The megaloblastic anemias*. Grune and Stratton, 1959.
4. Wintrobe M. M.: *Clinical Hematology*. Lea and Febiger, 1961.

Scanned with OKEN Scanner

WILLEBRAND (boala lui von) (1926): **pseudohemofilia ereditară; sindromul lui Willebrand-Jürgens.**

Este o boală hemoragipară, foarte rară care se datorește unei tulburări de coagulare (coagulopatie), produsă de un defect special în sinteza factorului VIII. S-a crezut altădată că această afecțiune ar fi o trombocitopatie, apoi o boală vasculară și mai apoi, o tulburare funcțională plachetară. În prezent este acceptată teoria deficitului de factor VIII (Cronberg și colaboratorii). Această diateză hemoragică cu caracter ereditar și familial atinge atît bărbații cît și femeile. Transmisia bolii se face printr-o genă dominantă autosomală mutantă, în mod egal la ambele sexe. Tabloul clinic se caracterizează prin prezența hemoragiilor și a complicațiilor lor. Hemoragiile sînt deseori spontane: epistaxis, gingivoragii, hematemeze. Echimozele, hematoamele, peteșiile și diversele forme de hemoragii cutanate sînt foarte rare. Diagnosticul bolii se pune pe baza a 3 criterii: alungirea timpului de sîngerare măsurat prin metoda Ivy, diminuarea sau absența adezivității plachetare „in vivo" și deficitul factorului VIII. Prognosticul este relativ bun. Atenție în momentul intervențiilor chirurgicale: tratament local cu trombină. Transfuziile cu sînge de la donatori normali sau chiar hemofilici aduc o ameliorare semnificativă.

1. Chevallier P., Fiehrer A.: *Nouveaux syndromes hemorragiques. La dysprothrombie. Aspects actuels, diagnostic, traitement.* Masson C-ie, 1957.
2. Cronberg S., Nilsson J. M., Lilver J.: *Acta Med. Scand.*, 1966, 180, 43–54.
3. Lechner K.: *Acta Hematol.*, 1972, 48, 5, 257.
4. Marcus A. J., Zucker M. B.: *The physiology of Blood Platelets: Recent biochemical, morphologic and clinical research.* New York. Grune and Stratton, 1965.
5. Salmon J.: *Fibrinolyse et pathologie vasculaire.* Maloine, Paris, 1964.

WILLEBRAND-JÜRGENS (sindromul lui) (1935): **pseudohemofilia ereditară; boala lui Willebrand (vezi); trombocitopatia constituțională; angiohemofilia; hemofilia vasculară.**

Scanned with OKEN Scanner

Este o diateză hemoragică familială, mai frecvent întîlnită în insulele Aaland, caracterizată prin prelungirea marcată a timpului de sîngerare și consum deficitar de protrombină. Manifestările hemoragice apar cel mai adesea la pubertate și la fetițele mici. Se crede c-ar fi vorba de o disfuncție plachetară ereditară de tip dominant. Plachetele sînt normale ca formă și număr și numai în mielogramă se pot observa megacariociți, care prezintă vacuole. Timpul de coagulare și retracția cheagului sînt normale. În formele grave, semnul lacet-ului este pozitiv.

1. Bernard J., Bessis M. : *Hématologie clinique.* Masson C-ie, edit. 1958.
2. Fattorusso V., Ritter O. : *Vademecum clinique.* Edit. Masson C-ie, 1963.
3. Hegglin R. : *Diagnosticul diferențial al bolilor interne.* Edit. Medicală București, 1969.
4. Perlick E. : *In Lehrbuch der Hämatologie,* Grunke W. Veb G. Fischer, Jena 1962.

WILLEBRAND-NAEGELI (sindromul lui) (1931): **trombopatia familială ; sindromul lui Willebrand-Jürgens (vezi).**

WILLIAM-JOLY-RICHTIE (sindromul lui) (1887—1911): **flutterul auricular.**

Flutterul auricular este un ritm auricular regulat și foarte rapid, variind între 250—400 contracții pe minut, cel mai adesea în jurul a 300 contracții. Această aritmie este rară la indivizii sănătoși din punct de vedere cardiac și atunci îmbracă forma clinică paroxistică. Este mai des întîlnită în arterioscleroză, hipertiroidism și stenoza mitrală reumatismală. Mai rar, această aritmie poate fi întîlnită în infarctul de miocard. Numai în mod cu totul excepțional în cursul flutterului, miocardul ventricular poate răspunde la toate excitațiile auriculare. Din această cauză există flutter auricular 2/1, 3/1, sau chiar cu răspuns ventricular neregulat. În cursul acestei boli bolnavii acuză palpitații, dureri precordiale, dispnee și uneori chiar lipotimie. Atît palparea pulsului cît și ascultația cordului nu permit precizarea diagnosticului. Acesta se pune numai pe baza electrocardiogramei. Prognosticul este destul de serios mai ales cînd un flutter nu poate fi transformat în

Scanned with OKEN Scanner

fibrilație auriculară sau ritm sinusal normal. Tratamentul constă din administrare de digitală, chinidină, procainamidă etc.

1. Fodor O.: *Tratat elementar de medicină internă.* Edit. Dacia-Cluj, 1973.
2. Friedberg Ch.: *Diseases of the heart.* W. B. Saunders, 1966.
3. Lenègre J., Soulié P.: *Maladies de l'appareil cardio-vasculaire.* Edit. Médicales Flammarion, Paris, 1968.
4. Teodorescu B.: *Cardiologia.* Vol. I–II, Edit. Medicală București, 1964.

WILLAN (boală): **lupus vulgar al lui Willan.** Este o tuberculoză cutanată cu evoluție lentă, caracterizată prin prezența tuberculului lupic sau lupomul. Afecțiunea se localizează în 4/5 din cazuri la nivelul feței. Placardul lupic este constituit din mai multe lupoame, care la prima vedere nu se pot distinge decît cu foarte mare greutate. De obicei, ei sînt înecați într-un eritem difuz sau ascunși sub o epidermă descuamantă. În general, sînt moi la palpare și plați. Lupusul are o evoluție extrem de lungă, recidivantă și rebelă. Cu tot tratamentul instituit, boala persistă adesea toată viața. În evoluția ei se observă diferite pusee active, mai ales iarna și primăvara. Se pot observa următoarele complicații: infecții secundare, tuberculoză ganglionară și viscerală și transformarea leziunii în epiteliom. Tratamentul modern cu chimioterapie antituberculoasă și cel local au modificat evoluția generală a bolii.

1. Andrews G. C., Domonkos A.: *Diseases of the skin.* W. B. Saunders, 1963.
2. Degos R., Lortat-Jacob E.: *La dermatologie.* G. Maloine, 1956, Paris.
3. Lutz W.: *Lehrbuch der Haut und Geschlechtskrankheiten.* 1957.
4. Rook A., Wilkinson D. S., Ebling F. J. G.: *Textbook of Dermatology.* Blackwell, Oxford, 1957.

WILLIAMS (boala lui): **sindromul pluricarențial al copilului; malnutricion pluricarencial; Kwashiorkor.**

Scanned with OKEN Scanner

Este o boală diatezică gravă a tinerilor negri din Africa Occidentală. Este o boală de nutriție care apare de obicei la copii în perioada de înțărcare ; ea poate fi întîlnită și mai tîrziu, chiar și la adulți. Se produce în urma unui aport inadecvat de proteine și acizi aminați esențiali. Afecțiunea poate fi facilitată de diaree, infecții, căldură excesivă etc. Cele mai multe modificări patologice sînt din partea ficatului, care merg de la o steatoză moderată pînă la ciroza portală. Se mai poate observa o atrofie a acinilor pancreatici, cu pierderea granulelor urmată de fibroză. Din punct de vedere clinic, boala se manifestă prin iritabilitate și apatie, lipsă de creștere, tulburări cutanate (ulcerație, pigmentație, descuamație, roșeață), stomatită, cheilită, conjunctivită, rărirea părului, anorexie, vărsături, diaree, hipocolesterolemie etc. Boala apare sub toate formele de gravitate. Fără tratament, frecvența mortalității este foarte mare. Tratamentul constă din administrare rațională de proteine, acizi aminați etc.

1. Davidson Sir Stauley, Passmore R. : *Human Nutrition and Dietetics.* 2nd ed. Williams and Wilkins, 1963.
2. Duncan G. G. (editor) : *Diseases of the Metabolism.* W. B. Saunders, 1964.
3. Fanconi G., Wallgren A. : *Manual de pediatrie.* Edit. Medicală Buc., 1965.
4. Fattorusso V., Ritter O. : *Vademecum clinique.* Masson C-ie, 1963.
5. Jolliffe N. : *Clinical Nutrition.* 2nd ed. Hoeber, 1962.
6. Scrimschaw N. S., Behar M. : *New England J. Med.*, 1965, 272, 137.

WILLIAMS-CAMPELL (sindromul lui) : **agenezia bronșiilor.**

Este o boală congenitală, care se caracterizează printr-o agenezie a bronșiilor de ordinul 3 și 4 și o agenezie sau o obturare a bronșiilor terminale. Clinic, sindromul se manifestă prin tuse, dispnee, febră. Ulterior, se produce o colaborare a zonelor interesate în procesul morbid, fibroză pulmonară și emfizem. Din punct de vedere radiologic, sindromul se aseamănă foarte mult cu o bronșiectazie. Se observă, de asemenea, tulbu-

Scanned with OKEN Scanner

rări ventilatorii. Afecțiunea evoluează de multe ori concomitent cu rujeola, tusea convulsivă sau cu diferite boli infecțioase ale aparatului respirator. O vindecare a bolii nu a fost pînă în prezent observată. Administrarea de cortizon diminuează procesul de fibroză pulmonară. Diagnosticul diferențial se face cu bronșiectazie, bronșita spastică, astmul bronșial, fibroza chistică pancreatică, boala lui Hamman-Rich, hemosideroza și micoza pulmonară.

1. Bourgeois P.: *Maladies de l'appareil respiratoire.* Flammarion, 1965.
2. Bruckner I., Anastasatu C.: *Pneumologia.* Edit. Medicală Buc., 1965.
3. Perry K. M. A., Sellors T. H.: *Chest diseases.* Butterwhorthes. London, 1963.
4. Pétranyi G.: *Prax. Pneumol.*, 1966, 20, 12, 721.

WILLIS (boala lui) (1674): **diabetul insipid.**

Este o boală rară a adultului tînăr, caracterizată printr-o emisie abundentă, permanentă sau tranzitorie, de urini cu densitate scăzută, fără albuminurie sau glicozurie, determinată de o leziune a sistemului neuro-hormonal posthipofizo-subtalamic, cu carența hormonului antidiuretic. Boala poate surveni acut, ca de exemplu după traumatisme craniene sau intervenții chirurgicale în vecinătatea regiunii hipofizare, sau poate avea un debut lent și insidios. Ambele sexe pot fi în același grad interesate. În etiologia bolii pot juca un rol determinant diferite tumori diencefalo-pituitare, inflamațiile (tbc, sifilis, encefalită), arahnoidită a bazei sau a regiunii opto-chiasmatice, electrocutarea, traumatismele craniene, hemoragiile subarahnoidiene, infiltrațiile xantomatoase, diferite boli ereditare (sindromul Laurence-Moon-Biedl), boala lui Brugsch (ocromicrie sau distrofie osteogenitală), precum și diferite cauze necunoscute care denumesc așa-zisa formă idiopatică. Din punct de vedere fiziopatologic, poliuria este determinată de absența hormonului antidiuretic, care nu permite reabsorbția apei la nivelul tubului distal. Caracterele clinice și biologice ale acestei afecțiuni sînt: polidipsie (4—40 l pe zi), poliurie excesivă, densitate urinară sub 1006 și incapacitatea de concentrare urinară la restricția

Scanned with OKEN Scanner

ingestiei de lichide. Debitul urinar crescut este diminuat de administrarea de vasopresină (pitresină). Complicațiile cele mai grave sînt determinate de diminuarea ingestiei de apă. Acest fapt duce la o deshidratare gravă ce precede colapsul vasomotor și șocul. Prognosticul depinde de cauză. Tratamentul constă din administrare de extracte posthipofizare.

1. Berlyne G. M. : *Quart. J. Med.*, 1965, 34, 463.
2. Conn H., Conn R. : *Current Diagnosis 2*. W. B. Saunders, 1969.
3. Dingman J. F., Hanger Klevene J. H. : *J. Clin. Endocrinol.*, 1964, 24, 550.
4. Eisenberg E. : *California Med.*, 1965, 102, 353.
5. Hegglin R. : *Diagnosticul diferențial al bolilor interne*. Edit. Medicală București, 1969.
6. Reubi F. : *Néphrologie clinique*. Masson C-ie, Paris, 1961.
7. Thomas W. C. : *J. Clin. Endocrinol.*, 1957, 17, 565.

WILLIS (sindromul lui) : **paracuzia.**

Este un sindrom clinic, caracterizat printr-o supraaudiție paradoxală care se produce în cursul unor otopatii și îndeosebi în otoscleroză și otospongioză ; ea constă în auzirea aparent mai bună a vorbirii în zgomot decît în liniște. Apare în afecțiunile de mai sus unde există o tulburare importantă a auzului din cauza unui defect de conducere și în procesele cronice ale urechii medii. Este consecința faptului că în zgomot, indivizii care aud normal vorbesc mai tare. Acest fapt permite surzilor să înțeleagă mai bine vorbirea, deoarece, spre deosebire de normali, ei percep mai puțin zgomotele, care deranjează auzul individului sănătos.

1. Boies L. R. : *Fundamentals of Otolarnyngology*. W. B. Saunders, 1959.
2. Feighin M. : *Lexicon de simptome și sindroame*. Edit. Medicală Buc., 1967.
3. Fowler E. P. Jr., Hay F. H. Jr. : *Arch. Otolaryng.*, 1961, 73, 295.
4. House H. P., Liuthium F. H. Jr., Johnson E. W. : *Am. J. Dis. Child.*, 1964, 108, 677.
5. Lederer F. L. : *Diseases of the ear, nose and throat*. Davis, 1952.
6. Smith J. L. : *G. P.*, 1965, 31, 107.

Scanned with OKEN Scanner

WILLS (boala lui Lucy Wills) (1937): anemia prin carență protidică; sindromul Willis-Balfleur-Mc-Swiney; diskatloza; anemia megaloblastică a gestantelor.

Boala lui Wills face parte din grupul anemiilor nutriționale, afecțiuni produse de un deficit de substanțe necesare hematopoiezei. Această formă clinică din grupul anemiilor prin carență de aport se observă cel mai frecvent în sudul Indiei. Cauza determinantă este alimentația insuficientă și, în special, carența proteinelor animale (absența factorului extrinsec) și a vitaminelor ABC. Apare de obicei în timpul sarcinii și poate dispărea la naștere. Se manifestă clinic prin adinamie, edeme la nivelul feței și a extremităților, inflamația cavității bucale și limbii și hipertermie. În sîngele periferic se constată anemie hipocromă marcată cu megalocitoză și megaloblastoză, leucopenie, limfocitoză relativă și trombopenie. Boala se vindecă prin administrare de drojdie de bere, extracte hepatice, acid folic sau vitamina B_{12}.

1. Bernard J., Bessis M.: *Hématologie clinique.* Masson C-ie, 1958.
2. Hegglin R.: *Diagnosticul diferențial al bolilor interne.* Edit. Medicală București, 1969.
3. Herbert V.: *New England J. Med.*, 1963, 268.
4. Herbert V.: *Diagnosis and treatment of folic acid deficiency.* Med. Clin. North America, 1962, 46, 1365.
5. Heinrich H. C.: *Metabolic basis of the diagnosis and therapy in Vit. B_{12} deficiency.* Seminars in hematology. Grune and Stratton, 1964.

WILSON (boală) (1912): degenerescența hepato-lenticulară progresivă; boala lui Samuel-Alexander; hepatita juvenilă familială cu degenerescența corpului striat; boala lui Kinnear-Wilson (vezi).

WILSON (boala lui): degenerescența hepato-lenticulară; pseudoscleroza Wilson.

Boala lui Wilson (1912) este o ciroză nodulară a ficatului, care la unii indivizi se asociază cu tulburări progresive ale sistemului nervos, manifestate prin tremurături și rigiditate. Se descriu 2 tipuri. Unul evoluează mai rapid și apare în copilărie și la adolescenți. Acesta se manifestă

Scanned with OKEN Scanner

printr-o rigiditate parkinsoniană și simptome pseudobulbare alături de tremurături, fapt care a permis a se numi și „degenerare progresivă lenticulară". Alt tip evoluează mai lent și se caracterizează prin tremurături și titubație, care apare în a 3—4 decadă a vieții; se numește „pseudoscleroză". Histopatologic, se observă la nivelul ficatului noduli de ciroză cu variate grade de degenerare a unor lobuli, activitate regenerativă intensă, ușoară obstrucție portală. În creier, leziunile sînt localizate în ganglionii de la bază, talamus și nucleii dințați, unde apar numeroase celule astrocite. Putamenul este pigmentat brun. Atît în ficat cît și în creier se găsesc cantități crescute de cupru. Boala are sfîrșit letal în cîțiva ani. Tratamentul constă din administrare de penicilinamină și BAL.

1. Aksony M.: *Radiology.* Syracuse, 1972, 102, 3, 505.
2. Boudin G., Pépin B., Milhaud M., Jérôme H., Pacilly A.: *Rev. Neurolog.*, 1968, 118, 1, 27–35.
3. Hall H. C.: *La dégénérescence hepato-lenticulaire.* Masson C-ie, Paris, 1921.
4. Petit H.: *Lille Méd.* 1968, 13, 10, 1132–1134.
5. Scheinberg I. H., Gitlin D.: *Science*, 1952, 116, 484.
6. Tschumi A. și colab.: *Schweiz. Med. Wschr.*, 1973, 103, 3, 89.

WILSON (boala lui): **lichenul zosteriform.**

Este o formă de lichen care din punct de vedere clinic se prezintă ca o erupție veziculo-papuloasă zosteriformă. De fapt, această erupție apare cîțiva ani de la existența unui focar de lichen din alte regiuni ale organismului.

1. Degos R., Lortat-Jacob E.: *La dermatologie.* Maloine, Paris, 1956.
2. Sutton R. L. Jr.: *Diseases of the skin.* Mosby, 1956.
3. Wislinski M.: *Przegl. Derm.*, 1973, 60, 105–107.

WILSON (sindromul lui): **blocul de ramură dreaptă.**

Este un bloc de ramură dreaptă care coexistă cu o hipertrofie ventriculară stîngă. Se caracterizează electrocardiografic, în derivația I prin-

Scanned with OKEN Scanner

tr-un complex ventricular care este constituit dintr-o undă R scurtă, urmată de o undă S negativă, largă și impăstată. Blocul de ramură dreaptă reprezintă un diagnostic pur electrocardiografic, bazat pe lărgirea complexului QRS peste 0,10 sec, determinată de întîrzierea conducerii la nivelul ramurii drepte a fascicolului lui His sau a miocardului. În această tulburare, frecvența cardiacă nu este modificată și ritmul rămîne regulat. O cauză frecventă a blocului de ramură îl constituie cardiopatia coronariană. Pot fi de asemenea blocuri de ramură congenitale. Blocul de ramură dreaptă poate fi benign și poate să nu influențeze durata vieții. Cu excepția măsurilor care vizează boala de bază, în blocul de ramură dreaptă nu există un tratament specific.

1. Friedberg Ch.: *Diseases of the heart.* W. B. Saunders, 1966.
2. Lenègre J., Soulié P.: *Maladies de l'appareil cardio-vasculaire.* Edit. Médicales Flammarion. Paris, 1968.
3. Rowe J. C., White P. D.: *Ann. Int. Med.*, 1958, 49, 260.
4. Teodorescu B. (sub redacția): *Cardiologia* Vol. I–II, Editura Medicală București, 1964.

WILSON (boală) (1867): **lichenul plan roșu.**

Lichenul plan roșu este o afecțiune inflamatorie cronică, care apare mai frecvent după 20 ani și este rar la copii. Boala este determinată de emoții mari sau în stările de încordare psihică deosebită, intoxicații cu diferite substanțe (atebrină, arsenic, aur), precum și de infecții cu un virus necunoscut. Boala se manifestă prin niște papule plane, poligonale, cu suprafață strălucitoare, colorate în roșu-violaceu, pe care se observă o rețea discretă de striuri albe (striurile lui Wickham). Ele sînt localizate pe suprafețele de flexie ale pumnului și pe buze, limbă, mucoasa bucală, vaginală și penis. Papulele pot deveni buloase sau ulcerate. Există diferite forme clinice: atrofică, papilară, perifoliculară, veziculară, pigmentară etc. Este o afecțiune benignă, însă poate persista timp de luni și ani și poate recidiva. Cele mai persistente sînt leziunile bucale. Tratamentul

Scanned with OKEN Scanner

constă din administrare de cortizon, ACTH și medicație locală și simptomatică.

1. Lumpkin L. R., Helwig E. B.: *Arch. Dermat.*, 1966, 93, 54.
2. Neumark S.: *Przegl. Dermat.*, 1928, 23, 13.
3. Sutton R. L. Jr.: *Diseases of the skin.* Mosby, 1956.
4. Waldorf D. S.: *Arch. Dermat.* 1966, 93, 684.

WILSON (boală): **foliculita roșie; keratoza pilară roșie atrofiantă a feței; sindromul Unna** (vezi).

WILSON-BROCQ (boala lui) (1870): **dermatita exfoliatrică.**

Este o dermatoză ce face parte din grupul eritrodermiilor primitive. Natura acestor afecțiuni este necunoscută. Tabloul clinic al bolii este asemănător cu acela al unei eritrodermii infecțioase streptococice. Boala se însoțește de o serie de tulburări nervoase și dureri articulare. Leziunile tegumentare specifice apar sub forma unei dermatite exfoliative, cu scuame de dimensiuni mari în formă de țigle. În unele regiuni, pielea este îngroșată formînd pliuri. În acest timp, bolnavii prezintă temperatură ridicată și adenopatii regionale. Factorii favorizanți pot fi: terenul toxicoalergic, guta, alcoolismul, anemia, precum și unele medicamente cum ar fi antipirina, chinina, arsenicul etc. Evoluția bolii este îndelungată și poate dura luni și ani. Prognosticul relativ sever. Tratramentul este antialergic și simptomatic.

1. Alkiewicz J., Wirbserz Z.: *Prezgl. Derm.*, 1950, 314, 293.
2. Degos R., Lortat-Jacob E.: *La dermatologie.* Maloine, Paris, 1956.
3. Rook A., Wilkinson D. S., Ebling F. J. G.: *Textbook of Dermatology.* Blackwell, Oxford, 1968.

WILSON-MITIKY (sindromul lui) (1960): **fibroza pulmonară septală; dismaturarea pulmonară.**

Este un sindrom care interesează aparatul respirator și se manifestă la nou-născut. Pînă în prezent nu se cunoaște cu precizie etiologia. Din punct de vedere histopatologic, se caracterizează printr-o fibroză a septurilor prin hipertrofia te-

Scanned with OKEN Scanner

sutului interstițial, o infiltrație monocitară la nivelul septurilor și o alterare a fibrelor elastice. La examenul macroscopic se evidențiază un emfizem pulmonar mai important în anumite zone. Tabloul clinic se manifestă prin dispnee și cianoză. Radiologic, afecțiunea se caracterizează prin diferite benzi fibroase pulmonare și în același timp, mari zone de emfizem. Secundar, mai pot exista atelectazie, procese inflamatorii, insuficiență cardiacă. Prognosticul este nefavorabil și în 50% din cazuri se produce decesul. Sindromul seamănă foarte mult cu sindromul lui Hamman-Rich.

1. Bourgeois P.: *Maladies de l'appareil respiratoire.* Flammarion, 1965.
2. Fanconi G., Wallgren A.: *Manual de pediatrie.* Edit. Medicală Buc., 1965.
3. Weber J., Tolksdorf M., Althoff H.: *Z. Kinderheilk.*, 1967, 98, 4, 330.
4. Willard D.: *Congres XXII, Péd. lang. française.* Exp. sci. franc. 1969.

WILSON-ROOT-MARBLE (sindromul lui): **o nefropatie mixtă și intricată cu glomeruloscleroză, glomeruloscleroză intercapilară și nefrita interstițială.**

Progresele terapeutice constituite de descoperirea insulinei, a sulfamidelor antidiabetice și a antibioticelor au determinat în mod neîndoielnic prelungirea vieții diabeticilor și apariția unor complicații printre care, cele renale, au un rol important în evoluția ulterioară a bolii. Complicațiile renale întîlnite la bolnavii cu diabet zaharat sînt glomeruloscleroza, nefroangioscleroza și pielonefrita. Acestea pot evolua separat sau pot fi întîlnite concomitent. Cel mai frecvent sînt întîlnite glomeruloscleroza diabetică și pielonefrita. Cînd toate aceste nefropatii evoluează concomitent la un bolnav constituie așa-numitul sindrom Wilson-Root-Marble. Simptomatologia clinică și datele de laborator se cumulează în cursul evoluției bolii, producînd un tablou clinic complex și sever, care influențează nefavorabil atît boala de bază, diabetul, cît și starea generală a organismului.

Scanned with OKEN Scanner

1. Marble A. : *J. Clin. Endocrin.*, 1955, 15, 499.
2. Moeschlin S. : *Schweiz. med. Wschr.*, 1957, p. 123.
3. Reubi F. : *Néphrologie clinique.* Masson C-ie, 1961.
4. Rifkin H., Leiter L., Berkman J. : *Diabetic Glomerulosclerosis.* Thomas-Springfield, 1952.

WILMS (boală) : **nefroblastomul sau tumora lui Wilms ; tumora lui Birch-Hirschfeld ; carcinosarcomul embrionar al rinichiului.**

Nefroblastomul lui Wilms reprezintă aproape totalitatea cancerelor primitive de rinichi la copil și una dintre cele mai frecvente dintre tumorile maligne ale acestui grup cu toată relativa sa raritate. Simptomatologia clinică, în afară de hematurie, este foarte săracă. Ea este reprezentată printr-o stare subfebrilă, alterarea stării generale. Deși, în general, boala apare insidios, totuși nu sînt rare cazurile cînd ea debutează acut. În 5% din cazuri, tumora este bilaterală. Anatomo-patologic, nefroblastomul este o tumoră embrionară făcută din țesut care amintește rinichiul embrionar în stadiul de mesonefros. Se deosebește complet de epiteliomul de rinichi al adultului. Macroscopic, este o tumoră adesea foarte voluminoasă, neregulată, fragilă, neomogenă, cu zone chistice, necrotice și hemoragice. Se dezvoltă în plin parenchim renal, deformînd cavitatea pielo-calicială. Boala poate întovărăși diferite malformații, dintre care cele mai des întîlnite sînt cele uro-genitale, hemihipertrofia corporală și absența congenitală a irisului sau aniridie. Tratamentul chirurgical, radioterapia și chimioterapia pot obține mai mult de 50% vindecări definitive chiar și în formele metastatice.

1. Cassady J. R. și colab. : *Cancer*, 1973, 32, 3, 598.
2. Fanconi G., Wallgren A. : *Manual de pediatrie.* Edit. Medicală Buc., 1965.
3. Gobel Z. U. și colab. : *Zbl. Chir.*, 1971, 96, 51, 1731.
4. Hunig R., Kisner J. : *The Am. J. rad. therap. and nuclear med.*, 1973, 117, 1, 5.
5. Perez C. A. și colab. : *Cancer*, 1973, 32, 3, 609.
6. Tournade M. F. : *Étude rétrospective de 248 cas de nephroblastomes suivis à l'Institut G. Roussy.* Thèse, Paris, 1972.

Scanned with OKEN Scanner

WINIWARTER-BUERGER (boală) : **trombangeita obliterantă ; boala lui Buerger (vezi).**

WINKLER (boală) : **nevii epiteliomatoşi chistici ; acantomul adenoidian chistic Unna ; trihoepiteliomul papulos multiplu Jarisch ; epiteliomul adenochistic Brooke (vezi).**

WINCKELSTEIN-HAMPERL (boala lui) (1934) : **esofagita peptică.**

Boala lui Winckelstein-Hamperl este o inflamaţie cronică a esofagului, determinată de pătrunderea sucului gastric în porţiunea inferioară a esofagului, printr-un reflux gastro-esofagian. După cum se ştie, conţinutul stomacului este neutralizat de saliva şi secreţia alcalină a glandelor de la acest nivel. Inflamaţia esofagului pare că se produce datorită faptului că activitatea acidopeptică a sucului gastric împiedică efectul protector al acestor mecanisme. Următoarele circumstanţe pot determina o esofagită peptică : hernia diafragmatică, vărsăturile severe, dispoziţia anatomică neobişnuită a cardiei (esofag scurt), regurgitarea proximală a conţinutului stomacal din cauza împiedicării golirii lui (stenoză pilorică, duodenală etc.). Se manifestă clinic prin dureri retrosternale, anemie hipocromă, disfagie şi uneori, stricturi şi hemoragie. Prognosticul este relativ bun. Bolnavii vor dormi în poziţie semişezîndă pentru a evita regurgitarea conţinutului gastric, vor lua alcaline, antispastice, soluţie de procaină şi în cazurile rebele la această terapeutică, intervenţie chirurgicală.

1. Ballem C. M. şi colab. : *Am. J. Digest. Dis.*, 1960, 5, 88.
2. Cross F. S., Kay E. B. : *Ann. Surg.*, 1956, 143, 360.
3. Fodor O. : *Tratat elementar de medicină internă.* Edit. Dacia-Cluj, 1973.
4. Hombourger P. : *Nomenclature des maladies et opérations à noms propres.* Lab. Delalande-Courbevoie, 1963.

WINCKEL (boala lui) (1879) : **icterul infecţios epidemic al nou-născutului ; boala bronzată hematurică ; icterul negru ; boala lui Parrot (1873).**

Scanned with OKEN Scanner

WISEMAN-DOAN (boala lui) (1939—1942) : **panhematopatia splenică ; splenomegalia neutropenică primitivă.**

Boala lui Wiseman-Doan se aseamănă din punct de vedere clinic și patogenic cu boala lui Felty și sindromul lui Doan și Wright. După cum se știe, boala sau sindromul Felty se caracterizează printr-o poliartrită cronică evolutivă și manifestări de hipersplenism : splenomegalie, leucopenie, adesea anemie și trombocitopenie. În boala lui Wiseman-Doan, toate aceste tulburări există ; lipsesc numai artropatiile. În sindromul Doan și Wright (1946) există anemie, splenomegalie și trombocitopenie. Acest din urmă simptom lipsește în boala lui Wiseman-Doan. Evoluția este lentă ; prognosticul relativ sever. Tratamentul constă din splenectomie.

1. Christian C. L. : *Arthritis and Rheumatism*, 1966, 9, 93.
2. Griffith G., Scheinkopf J. : *Acta Med. Scand.*, suppl. 266, 1952.
3. Hollander J. L. (editor) : *Arthritis and allied conditions.* Lea and Febiger, 1960.
4. Nestor R. : *Diagnosticul bolilor reumatismale.* Edit. Medicală Buc. 1972.

WISHE-SACHS (sindromul lui) : **papilomatoza cutanată ; eritrokeratodermia papilară a lui Miescher; papilomatoza confluentă și reticulară a lui Gougerot-Carteaud (vezi).**

WISSLER (boală) (1943—1946) : **subsepsis allergica Wissler ; sindromul Wissler-Fanconi.**

Subsepsis allergica Wissler este o boală reactivă, cu caracter net alergic. Tabloul clinic se caracterizează prin febră intermitentă cu o durată de luni de zile, exanteme recidivante variabile maculoase, de aspect urticarian. În sînge se găsește leucocitoză neutrofilă cu devierea la stînga a formulei lui Arneth și eosinofilie. Uneori, pe lîngă simptomele de mai sus, se mai observă și coafectări ale cordului (miocardite, pericardite). Numai în mod excepțional se observă splenomegalie, în schimb, apar afectări ale ganglionilor. Boala este mai frecventă la copiii mici. Spre deosebire de reumatism, manifestările arti-

Scanned with OKEN Scanner

culare numai rareori trec în cronicitate. Odată cu terapia cortizonică, prognosticul s-a modificat mult. Se descriu și cazuri de vindecare spontană fără nici un fel de administrare de medicamente.

1. Fanconi G., Wallgren A.: *Manual de pediatrie.* Edit. Medicală Buc., 1965.
2. Wissler H.: *Mschr. Kinderheilk.*, 1943, 94, 1.
3. Wissler H.: *Helv. Ped. Acta*, 1958, 13, 405.

WISKOTT ALDRICH (sindromul lui) (1937): **trombocitopenia ereditară cu defect plachetar intrinsec; sindromul Aldrich-Steinberg-Campbell.**

Este o afecțiune ce face parte din grupul trombocitopatiilor, cu sau fără trombocitopenie. Boala ar fi determinată după Baldini și Steiner printr-o distrucție importantă a trombocitelor, datorită fie unui factor extracrepuscular (un anticorp, splenomegalie) sau printr-un defect plachetar intracorpuscular (congenital). Boala are un caracter recesiv legat de sex și manifestările clinice și biologice cele mai importante sînt trombocitopenia, eczema și o frecvență sporită a infecțiilor. Bolnavii au un răspuns diminuat de anticorpi la contactul cu un antigen și cantități scăzute de anticorpi naturali, deși gamaglobulinele în ser sînt la valori normale. Boala are o evoluție fatală în aproape toate cazurile. Nu are tratament.

1. Aldrich R. A., Steinberg A. G., Campbell D. C.: *Pediatrics*, 1954, 13, 133.
2. Baldini M., Kim B., Steiner M.: *Proc. 39-th annual meeting of Soc. for Pediatric Research*, 1969, p. 48.
3. Blaesa R. M., Strober W., Waldmann T. A.: *J. Clin. Invest.*, 1969, 43, 8-a.
4. Desmons F., Walbaum R.: *Lille Méd.*, 1972, XVII, 3, 447.
5. Murphy S., Oski Frank, Gardner F.: *New England J. Med.*, 1969, 281, 857.
6. Pearson H. A., Shulman N. R., Oski F. A.: *J. Pediatr.*, 1966, 68, 754.
7. Wiskott A.: *Mschr. Kinderheilk.* 1937, 68, 212.

WITTORIO DI-ROBECCHI (boală): **sacro-ileita psoriazică.**

Este manifestarea osteo-articulară din cursul psoriazisului, care face parte din grupul osteo-

Scanned with OKEN Scanner

zelor condensante ale articulației sacro-iliace. Se aseamănă întru-totul cu sacro-ileita reumatismală (Krebs-Coriot), de care se deosebește numai prin faptul că are o apariție tardivă. Evoluția, prognosticul și tratamentul bolii este în legătură directă cu boala de bază (psoriazisul).

1. Fauré C. : *Rev. Rhumat.*, 1965, 32, 683–692.
2. Louyot P. : *Rev. Prat.*, 1971, XXI, 23, 3401.
3. Schintz H. R. : *Lehrbuch der Roentgen Diagnostik*. Vol. III. G. Thieme, Stuttgart, 1951.

WOAKES (boala lui) : **etmoidita cu polipoză ; polipoza deformantă.**

Etmoidita cu polipoză este o afecțiune ce apare, de obicei, secundar unei infecții acute sau cronice a căilor respiratorii, înotului sau imersiunii. Este mai frecventă la copii decît la adulți. Se manifestă clinic prin durere facială și cefalee, sensibilitatea și obstrucția nasului și faringelui, care determină jenă în gît și la tuse. Cefaleea are sediul între și în spatele ochilor ; mișcarea globilor oculari determină o creștere a durerii. Examenul radiologic și transiluminarea pune în evidență o valoare a sinusurilor afectate. Boala se poate complica cu o celulită sau un abces orbital. Boala are tendință la trenare sau recidivă. Tratamentul constă din drenare și administrare de antibiotice.

1. Boies L. R. : *Fundamentals of Otolaryngology*. 3rd ed. W. B. Saunders, 1959.
2. Coates G. M., Schenck H. P., Miller M. : *Otolaryngology*, Prior, 1960.
3. Dawes J. D. K. : *Brit. Med. J.* 1966, 5491, 843.
4. McCabe B. F. : *G. P.*, 1965, 32, 135.
5. Van Alyea O. E. : *Postgrad. Med.*, 1963, 34, 473.

WOHLFART-KUGELBERG (boala lui) : **amiotrofia spinală progresivă pseudomiopatică.**

Este o afecțiune ce face parte din grupul neurodistrofiilor familiale, caracterizate printr-o atingere musculară, deseori precoce, proximală și simetrică, care se manifestă mai ales la nivelul mușchilor quadriceps. Cadrul nosologic al acestei boli nu este încă bine cunoscut. Boala se transmite ereditar după modul autosomic recesiv. Boala

Scanned with OKEN Scanner

apare chiar de la naștere. Tabloul clinic este aproape specific ; copiii zac, execută mișcări puține, antebrațele sînt îndreptate în sus sau în jos, reflexele sînt abolite. Musculatura este atrofiată și acoperită de un strat adipos subcutanat important. Cele mai multe cazuri sucombă în primul an de viață prin pneumonie atelectatică.

1. Demos J. : *Päd. Fortbildungskurse*, 1966, 18, 23.
2. Demos J. : *Vie méd.*, 1973, 25, 2093.
3. Fanconi G., Wallgren A. : *Manual de pediatrie.* Edit. Medicală Buc., 1965.
4. Mendell J. R., Engel W. K., Derrer E. C. : *Nature*, 1972, 239.

WOILLEZ (boala lui) (1854) : congestia pulmonară, forma pneumonică.

Este o congestie pulmonară de tip pneumonic, care îmbracă aspectul unei bronho-alveolite acute pneumococice, cu evoluție scurtă și benignă și cu semne stetacustice moderate de condensare pulmonară : submatitate, raluri subcrepitante. Boala durează 3—5 zile, manifestîndu-se prin astenie, febră moderată, durere toracică, dispnee și tuse cu expectorație mucoasă. Tratamentul constă din repaos, antibiotice, vitaminoterapie.

1. Bourgeois P. : *Maladies de l'appareil respiratoire.* Flammarion, 1965.
2. Bruckner I., Anastasatu C. : *Pneumologia.* Edit. Medicală București, 1965.
3. Hațieganu I. : *Clinică și patologie medicală.* Probleme și lecțiuni. Vol. II. Editura Medicală București, 1958.
4. Hinshaw H. C., Garland L. H. : *Diseases of the chest.* W. B. Saunders, 1963.

WOLFF-PARKINSON-WHITE (sindromul lui) (1930) : sindromul conducerii accelerate ; tulburări neurovegetative cu tahicardie paroxistică supraventriculară.

Sindromul W-P-W este o tulburare de ritm rară în care se manifestă o conducere atrio-ventriculară rapidă, care determină modificări caracteristice ale electrocardiogramei : interval P-R sub 0,10 secunde și împăstarea ramurii ascendente a complexului QRS, care apare anormal de mărit. De obicei aceste modificări se acompaniază

Scanned with OKEN Scanner

cu tahicardie paroxistică. Boala este asimptomatică, în afară de circumstanțele în care apare o tahicardie paroxistică. Acest sindrom se produce din cauza unei hiperexcitabilități ventriculare sau printr-o accelerare temporară a conducerii ventriculare (fascicolul Paladino-Kent congenital) sau o disociere longitudinală a nodului atrio-ventricular.

1. Bilger R., So S. C.: *Cardiologia*, 1963, 42, 189.
2. Giroud M.: *Contribution à l'étude vectocardiographique du syndrome de pré-éxcitation ventriculaire*. Thèse de Médecine, Paris, 1956.
3. Warembourg H., Ducloux G., Vasseur Ph., Sandor R.: *Lille Méd.*, 1969, 14, 9, 986–991.
4. Warembourg H.: *Arch. Mal. Coeur*, 1960, 60, 806.
5. Warembourg H., Ducloux G., Flament G.: *Lille Méd.*, 1969, 14, 9, 992.

WOLHINIA (febra de) (1915): **febra de tranșee; febra de 5 zile; febra tibialgică.**

Este una dintre cele mai întîlnite rickettsioze, care este transmisă omului de către păduche. Perioada de incubație este de 2—4 săptămîni. Debutul bolii se face brusc printr-o febră ridicată și algii multiple. Urmează apoi defervescența, în formele obișnuite de 4—5 zile. Mai există o formă de tip ondulant în care febra durează mai multe zile (8—10 zile). Perioada de stare se caracterizează prin dureri în extremități, tulburări de sensibilitate, pareze musculare, exantem scarlatiniform, miocardită și tulburări circulatorii. Biologic: leucocitoză de 10.000—20.000 mm³. albuminurie, reacția de fixare a complementului pozitivă. Prognosticul este bun. Convalescența este lungă și posibilitatea de rușută. Tratamentul constă din administrare de antibiotice polivalente.

1. Bedson S., Downie A. W., McCallum F. O., Stuart-Harris C. N.: *Virus and Rickettsial Diseases of Man*. E. Arnold Ltd. London, 1961.
2. Fiorioli W., Ledermair O.: *Tabellarium der Infectionskrankheiten*. Urban und Schwartzenberg, München, 1955.
3. Gal'Perin E. A.: *J. Microbiol., Epidemiol. and Immunobiol.*, 1957, 28, 835.
4. Hegglin R.: *Diagnosticul diferențial al bolilor interne*. Editura Medicală București, 1969.

Scanned with OKEN Scanner

WISE-SULZBERGER (sindromul lui) (1932) : **răsucirea și pigmentarea progresivă a părului.**

Este un sindrom dermatologic, cu etio-patogenie necunoscută, care se caracterizează printr-o răsucire (ondulare) progresivă dobîndită a părului capului, întovărășită de modificări de pigmentare. Astfel, părul capului se colorează mai întîi în roșu deschis și este drept, iar ulterior, acesta devine închis colorat, negru și încrețit (ondulat). Boala are evoluție lentă. Prognosticul quo ad vitam este foarte bun. Nu are tratament.

1. Feighin M. : *Lexicon de simptome și sindroame.* Edit. Medicală Buc., 1967.
2. Kanof N. B. : *M. Clin. North America,* 1965, 49, 593.
3. Lerner A. B., McGuire J. S. : *New England J. Med.,* 1964, 270, 539.
4. Wise W., Sulzberger J. : *Arch. Dermat. Syph.* (Berlin), 1932, XXV, 99.

WOLFF-SCHALTENBRAND (sindromul lui) (1942) : **alicoreea spontană ; hipotonia intracraniană spontană.**

Este un sindrom cu etiologie necunoscută, care se caracterizează printr-o hipotonie pronunțată a lichidului cefalo-rahidian și uneori, cu o presiune negativă în canalul medulo-spinal. Se manifestă clinic prin cefalee intensă, care se amendează numai în poziția de decubitus, grețuri și simptome meningeale. Tratamentul constă din administrare de analeptice cardiovasculare, desoxicorticosteron etc.

1. Feighin M. : *Lexicon de simptome și sindroame.* Editura Medicală, 1967.
2. Dowzenko A., Zwozhiak W. : *N. N. P. P.,* 1954, 2, 173.

WÖLFLER (boală) : **adenomul tiroidian ; varietate de gușă nodulară.**

Adenomul tiroidian Wölfler este o masă reziduală epitelială intrafoliculară, situată mai ales la periferia glandei tiroide, care reprezintă cordoane de țesut tiroidian embrionar, nediferențiat în foliculi și care pare că reprezintă vezicule funcționale ale unor centre de reînnoirea celulelor tiroi-

Scanned with OKEN Scanner

diene. Aceste insule aberante tiroidiene pot apare în zona lui Wölfler sau îndărătul esofagului. De obicei, această varietate de gușă nodulară poate fi punctul de plecare pentru gușele aberante sau cauzele unei secreții tiroidiene persistentă și după ablația totală a glandei principale.

1. De Gennes L.: *Maladies des glandes endocrines.* Flammarion, Paris, 1949.
2. Klotz H. P.: *Les déséquilibres endocriniens.* Expans. Sci. Franc. 1966.
3. Soffer L.: *Diseases of the endocrine glands.* Lea and Febiger, 1951.
4. Wilkins L.: *The diagnosis and treatment of endocrine disorders in childhood and adolescence.* Springfield, 1950.

WOLMAN (boală): **dislipoidoza familială și congenitală.**

Este o formă clinică de dislipoidoză, care se manifestă încă din primele luni de la naștere. Boala are caracter familial în cadrul dislipoidozelor, fiind caracterizată prin depuneri de colesterol și trigliceride la nivelul a numeroase organe: ficat, splină, glande suprarenale, ganglionii limfatici, nevrax și măduva oaselor. Boala are caracter grav.

1. Dent C. E. (editor): *Am. J. Med.*, 1957, 22, 671.
2. Duncan G. G. (editor): *Disorders of metabolism.* Saunders, 1964.
3. Garrod A. E.: *Garrod's Inborn errors of Metabolism.* Oxford, 1963.
4. Hsia D., Y.-Y.: *Inborn Errors of Metabolism.* Year Book, 1966.
5. Stanbury J. B., Wyngaarden J. B., Friederickson D. S.: *The metabolic basis of inherited disease.* McGraw-Hill, N. Y., 1960.

WOLPERT (boala lui): **simultanagnozie.**

Este o formă clinică de agnozie, caracterizată prin imposibilitatea de recunoaștere a întregului (a ansamblului), deși amănuntele, detaliile sînt cunoscute cu precizie.

1. Arieti S. (editor): *American Handbook of Psychiatry.* Vol. I–II. Basic Books, 1959.

Scanned with OKEN Scanner

2. English O. S., Finch S. M.: *Introduction to Psychiatry*, Norton, 1964.
3. Ewalt J. R., Farnsworth D. L. Q.: *Textbook of Psychiatry*. McGraw-Hill, 1963.
4. Pelicier Y.: *Guide psychiatrique pour le praticien*. Masson C-ie, 1970.

WOOD (boala lui): **dislipoidoza, formă congenitală; boala lui Norman-Wood.**

Este o afecțiune ce face parte din grupul dislipoidozelor, boli caracterizate printr-o acumulare în diferite părți ale organismului de mari celule spumoase, care conțin substanțe lipoide și sînt, în marea majoritate a cazurilor, de origine reticuloendotelială. Boala lui Norman-Wood este o idioție amaurotică forma congenitală. Se manifestă clinic prin microcefalie, tulburări neurologice grave și depozite celulare de colesterină. Prognostic nefavorabil. Nu are tratament.

1. Bigler J. A. și colab.: *Pediatrics.*, 1959, 23, 644.
2. Dent C. E. (editor): *Symposium on inborn errors of metabolism*. Am. J. Med., 1957, 22, 671.
3. Duncan G. G. (editor): *Diseases of metabolism*. W. B. Saunders, 1964.
4. Stanbury J. B., Wyngaarden J. B., Friedericksons D. S.: *The metabolic basis of inherited disease*. McGraw-Hill, N. Y., 1960.

WORKUTA (boală): **formă clinică de hipertensiune arterială prin tulburări de reglare circulatorie.**

Este o formă clinică de hipertensiune arterială, cu evoluție progresivă, determinată de o predispoziție sau de modificare a nivelului de reglare vasculară.

1. Friedberg Ch.: *Diseases of the heart*. W. B. Saunders, 1966.
2. Lenègre J., Soulié P.: *Maladies de l'appareil cardio-vasculaire*. Edit. Médicales Flammarion, Paris, 1968.
3. Teodorescu B.: *Cardiologia* vol. I–II. Edit. Medicală București, 1964.

WORINGER (boală): **histiocitomul; boala Arning-Lewandowsky (vezi).**

WORMS (boala lui): **tetanusul bulbo-paralitic cefalic cu oftalmoplegie.**

Scanned with OKEN Scanner

Este o formă de tetanus localizat, care se datorește unei plăgi a feței sau a cavității bucale (amigdalectomie, carii dentare). Se mai cunoaște și sub denumirea de tetanus cefalic. În această formă contracturile sînt limitate la mușchii masticatori, ai faringelui și glotei. Cînd aceste tulburări se întovărășesc de o paralizie facială periferică, poartă denumirea de tetanosul lui Rose (vezi). Dacă pe lîngă simptomele de mai sus se întîlnește o oftalmoplegie și chiar fenomene bulbare, atunci se realizează afecțiunea cunoscută sub denumirea de boala lui Worms. Este o formă clinică foarte gravă. Tratamentul este la fel cu acel din tetanosul obișnuit.

1. Fattorusso V., Ritter O.: *Vademecum clinique.* Masson C-ie, 1963.
2. Hegglin R.: *Diagnosticul diferențial al bolilor interne.* Editura Medicală București, 1969.
3. Gold H.: *Arch. Int. Med.*, 1955, 96, 387–396.

WORMS-GOUGEON (boala lui): **acondroplazia atipică; sindromul lui Morquio-Silferskjöld; distrofia osteocondrală poliepifizară a lui Robert Clément; poliosteocondrita lui Turpin-Coste; boala lui Silferskjöld (vezi).**

WRIGHT (sindromul lui): **sindromul de hiperabducție; sindromul micului pectoral.**

Sindromul micului pectoral sau a lui Wright se datorește unor tulburări nervoase și vasculare, produse de compresiunea plexului brahial în urma abducției brațului. Această abducție determinată de o scleroză a mușchiului pectoral, produce o compresiune a arterei și venei subclaviculare și a plexului brahial, prin efectul de menghină pe care-l exercită mușchiul contra apofizei coracoide a omoplatului. Prognostic bun. Tratamentul este chirurgical (secționarea mușchiului mic pectoral).

1. Escourolle R., Poirier J.: *Manuel élémentaire de neuropathologie.* Edit. Masson C-ie, Paris, 1971.
2. Fattorusso V., Ritter O.: *Vademecum clinique.* Masson C-ie, 1963, Paris.
3. Merritt H. H.: *A textbook of neurology.* 3rd ed. Lea and Febiger, 1963.

Scanned with OKEN Scanner

WUCHERPFENNIG (boala lui) : **keilita actino-alergică ; keilita hiperheliastică ; keilita actinică cronică a lui Ayres (vezi).**

WUNDERLICH (sindromul lui) (1856) : **hematomul perirenal spontan.**

Este un sindrom determinat de apariția spontană a unui hematom perirenal. Afecțiunea este mai frecvent întîlnită în cursul bolilor hemoragipare. Se manifestă clinic prin triada simptomatică a lui Lenk : durere violentă și bruscă în regiunea lojei renale, semne de hemoragie internă (hipotensiune, puls frecvent, amețeli, cefalee) și prezența unei tumori retroperitoneale (denumită uneori sub termenul de apoplexia spontană a capsului renal). Tratamentul este medical și chirurgical, în funcție de cauza care a dus la apariția hematomului perirenal.

1. Feustel A. : *Vademecum der Urologie.* VEB, G. Thieme, Leipzig, 1969.
2. Hombourger P. : *Nomenclature des maladies et opérations à noms propres.* Edit. Lab. Delalande-Courbevoie, 1963.
3. Reubi F. : *Néphrologie clinique.* Edit. Masson C-ie, Paris, 1961.

WYTT (boala lui) : **hidrocefalia.**

Sub termenul de hidrocefalie, se înțelege o mărire a spațiilor lichidului cefalo-rahidian în detrimentul substanței cerebrale. Dilatarea sistemului ventricular se numește hidrocefalie internă, iar cea a spațiului subarahnoidian, hidrocefalie externă. Mai există, de asemenea, însă cu mult mai rar, hidrocefalia subdurală, cunoscută sub denumirea de higroma subdurală. Hidrocefalia se poate produce în urma impermeabilității căilor de scurgere a lichidului cefalo-rahidian, în malformația lui Arnold-Chiari cînd este împiedicată scurgerea lichidului de obstruarea găurii lui Magendie, în cazurile unde reabsorbția lichidului cefalo-rahidian este împiedicată sau diminuată, și în așa-zisa hidrocefalie a vacuo (dilatarea spațiilor lichidiene prin distrugerea substanței cerebrale). Se manifestă la sugar prin creșterea rapidă a craniului, tensiunea și bombarea fontanelelor și dispariția pupilei și irisului sub pleoapa inferioară. La copilul mai mare și chiar la adult,

Scanned with OKEN Scanner

hidrocefalia se manifestă prin cefalee, turgescența venelor craniului, stază papilară, simptome piramidale și spasme hidrocefalice. Prognosticul este serios. În circa 30% din cazuri, se pot observa ameliorări spontane. Tratamentul este chirurgical și medical.

1. Fanconi G., Wallgren A.: *Manual de pediatrie.* Edit. Medicală Buc., 1965.
2. Fattorusso V., Ritter O.: *Vademecum clinique.* Edit. Masson C-ie, 1963.
3. Hegglin R.: *Diagnosticul diferențial al bolilor interne.* Edit. Medicală București, 1969.

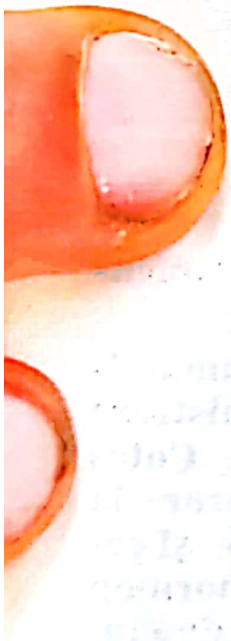

Scanned with OKEN Scanner

Y

YOUNG (sindromul lui) : **diabetul zaharat experimental metahipofizar.**

Este un diabet zaharat experimental metahipofizar, care se produce printr-o administrare cronică de extracte hipofizare. În 1949, P. Cotes şi colaboratorii produc un diabet temporar la cîine şi pisică şi la aceeaşi dată, Houssay şi colaboratorii creează prin administrare de hormon hipofizar un diabet permanent la cîinele depancreanizat. Young reproduce foarte uşor diabetul la pisică prin injectare de hormon somatotrop purificat în doze de 1 mg/kg. la cîine. Acest autor arată că efectul diabetogen al hormonului nu se exercită decît atunci cînd el are influenţă asupra creşterii normale a animalului.

1. Abely X., Borenstein P. : *Ann. Endocrinol.*, 1952, 13, 664.
2. Cullagh E. P., Mac, Beck C., Schaffenburg C. A. : *Cleaveland Clin. Quart.* 1952, 19, 21.
3. Langeron L. : *Rev. franc. endocrinol.*, 1953, 11, 177.
4. Simonnet H. : *Sem. Hôp.* Paris, 1955, 31, 2498.

Scanned with OKEN Scanner

YVES-BUREAU (boala lui): **acropatia ulcero-mutilantă pseudosiringomielică, nefamilială, etilică.**

Este o afecțiune, caracterizată printr-o acropatie ulcero-mutilantă pseudosiringomielică, nefamilială, care se observă la adulții etilici. Din punct de vedere clinic, boala constă dintr-o deformație cubică a piciorului, mal perforant plantar nedureros, hiperhidroză, disociere termoanalgezică și leziuni locale de osteoliză.

1. Abramson D. J.: *Blood vessels and lymphatics.* Academic Press. N. Y. 1962.
2. Abramson D. J.: *Diagnosis and treatment of peripheral disease.* McGraw-Hill, 1962.
3. Allen E. V., Barker N. W., Hines E. A.: *Peripheral vascular disease.* McGraw-Hill, 1962.
4. Ghițescu T.: *Vasculopatii periferice.* Editura Medicală București, 1968.

Scanned with OKEN Scanner

Z

ZAHORSKY (boala lui) (1920): **hiperangina lui Zahorsky; angina herpetică; faringita aftoasă; faringita veziculară; stomatita herpetică; catarul herpetic al faringelui.**

Este o boală destul de rară, produsă de un virus din grupul A *coxackie*. **Se întîlnește în toată lumea; epidemiologia afecțiunii nu este încă pe deplin clarificată. Boala are un debut acut cu frison, temperatură ridicată, cefalee și mialgii. La nivelul pilierilor palatini, pe palatul moale, pe peretele posterior al faringelui și pe mucoasa cavității bucale apar vezicule mici papuloase, care se rup și formează una sau mai multe ulcerații policiclice, care supurează ușor și sînt dureroase. Evoluția este fără complicații; boala se vindecă în cîteva zile. Tabloul clinic la copii se complică în timpul evoluției bolii cu vărsături și convulsii. Tratamentul este simptomatic și în caz de complicații, antibiotice.**

1. Boies L. R.: *Fundamentals of Otolaryngology.* 3rd. ed. W. B. Saunders, 1959.
2. Coates G. M., Schenck H. P., Miller M.: *Otolaryngology.* 5 vol. Prior, 1960.

Scanned with OKEN Scanner

3. Lederer F. L.: *Diseases of the Ear, Nose and Throat.* Davis. 1952.
4. Reading P.: *Commun diseases of the ear, nose and throat.* Little-Brown, 1966.

ZAHORSKY (boala lui) (1910): **exantemul subit sau roseola infantilă.**

Este o febră eruptivă, care se aseamănă foarte mult cu rubeola. Se caracterizează printr-o erupţie morbiliformă care apare după cîteva zile de febră, fără alte simptome. Boala este mai frecvent întîlnită sub formă de epidemii, mai ales în Elveţia, Statele Unite, în lunile de primăvară şi toamnă. Etiologia este necunoscută. Tabloul clinic este dominat de febră mare, în jur de 40°C, care scade în criză în a treia zi de boală, după care apare o erupţie morbiliformă. Aceasta respectă faţa şi durează în medie 48 ore, dispărînd apoi fără descuamare. În sînge, se găseşte leucopenie cu limfocitoză relativă. Tratamentul este numai simptomatic.

1. Fanconi G., Wallgren A.: *Manual de pediatrie.* Edit. Medicală, Buc. 1965.
2. Stimson P. M., Hodges H. L.: *A manual of commun contagious diseases.* ed. 5-a. Lea and Febiger, 1956.
3. Top F. H.: *Communicable and infectious diseases.* Mosby, 1964.

ZEECK (boala lui): **angeita alergică de hipersensibilizare.**

Angeita alergică este o reacţie vasculară faţă de un antigen. Se deosebesc două forme: angeita de hipersensibilitate şi angeita alergică granulomatoasă. Ambele forme se datoresc unei reacţii antigen-anticorp. Atît femeile cît şi bărbaţii de toate vîrstele pot face în egală măsură aceste boli. Angeita alergică de hipersensibilizare sau boala lui Zeek, este o reacţie acută la un alergen, cu un tablou clinic foarte grav, care se poate termina fatal în curs de cîteva zile sau săptămîni. Antigenul în cauză poate fi serul de cal, albumina din ou, sulfonamidele şi alte substanţe cu potenţă antigenică. De obicei, în afară de vase, în procesul morbid mai pot fi interesate splina şi pulmonii. Cauza morţii acestor bolnavi

Scanned with OKEN Scanner

este, de obicei, o glomerulonefrită necrotică în focare. Afecțiunea este determinată de o inflamație acută vasculară care produce din punct de vedere histopatologic, o necroză a vaselor mici, îndeosebi, a acelor compuse simplu din celule endoteliale. În urma acestui proces, se observă leziuni caracteristice, întovărășite de o distrucție a polimorfonuclearelor (leucocitoclasis), a structurii țesutului conjunctiv și hialinizare. Toate aceste lezionări determină apariția unei eosinofilii moderate, urticarie, crize de astm și o serie de tulburări grave produse de interesarea unor organe și sisteme importante ale organismului. Evoluția și prognosticul depind de numărul și intensitatea complicațiilor. De obicei, după lezionarea pielii, urmează cu regularitate și prinderea altor organe. Nu există nici un test care să precizeze diagnosticul decît biopsia pielii sau a mușchiului. Ea poate pune în evidență o vasculită necrotică leucocitoclastică și hemoragii. Tratamentul constă din administrare de antihistaminice de sinteză și corticosteroizi.

1. Conn H., Conn R.: *Current Diagnosis 2.* W. B. Saunders, 1969.
2. Harvey A. McG.: in *Cecil-Loeb Textbook of Medicine.* W. B. Saunders, 1967.

ZELLWEGEN (sindromul lui): **sindromul hipotonic; hipogonadic, hipomentic și obezitate; sindromul HHHO al lui Zellwegen; sindromul Prader-Labhardt-Willi (vezi).**

ZENKER (sindromul lui): **degenerescența ciroasă a lui Zenker; distrofia vitroasă.**

În cursul febrei tifoide și a febrelor paratifoide se poate observa deseori o necroză a mușchilor abdominali, a diafragmului și, mai ales, a miocardului. Această degenerescență ciroasă poartă denumirea de sindromul Zenker. Patogenic este o distrofie determinată de omogenizarea proteinelor musculare diferențiate și de aspect sticlos. Boala face parte din grupul miozitelor infecțioase. Din punct de vedere histopatologic, se remarcă leziuni interstițiale sub formă de infiltrare leucocitară și hemoragică, apoi proliferare conjunctivă, care poate duce la scleroză. Fibrele musculare suferă o degenerescență ciroasă.

Scanned with OKEN Scanner

1. Fattorusso V., Ritter O.: *Vademecum clinique.* Edit. Masson C-ie, 1963.
2. Leiber B., Olbrich G.: *Die klinischen Syndrome.* Urban-Schwartzenberg, München, 1966.

ZENKER (sindromul lui): **diverticulul lui Zenker.**

La nivelul esofagului se pot întîlni diverticuli care pleacă din hipofaringe și zona mijlocie a esofagului de pe partea laterală și posterioară, însă numai cei ce se dezvoltă hipofaringeal posterior sau din partea distală a esofagului pot cauza o simptomatologie proprie. Diverticulul lui Zencker (hipofaringeal) poate cauza tulburări importante numai cînd atinge o oarecare mărime. Tabloul clinic se manifestă prin disfagie, inundarea nocturnă a hipofaringelui cu aspirația periodică a conținutului și accese nocturne de tuse. Bolnavul poate să-și dea seama singur de existența acestui diverticul prin zgomotul specific de la nivelul gîtului pe care-l percepe în momentul deglutiției. Diagnosticul precis se face prin examenul radiologic al esofagului. Acesta poate arăta atît sediul și mărimea diverticulului cît și procesul de esofagită de care se însoțește frecvent. Tratamentul este numai chirurgical.

1. Conn H., Conn R.: *Current Diagnosis* 2. W. B. Saunders, 1969.
2. Fattorusso V., Ritter O.: *Vademecum clinique.* Masson C-ie, 1963.
3. Hegglin R.: *Diagnosticul diferențial al bolilor interne.* Editura Medicală București, 1969.

ZIEHEN-OPPENHEIM (boala lui): **distonia musculară progresivă; disbazia lordotică progresivă; spasmul de torsiune.**

Este o afecțiune caracterizată prin mișcări involuntare de torsiune a membrelor și ale trunchiului. Boala are caracter familial. Se întîlnește mai frecvent în copilărie. Suportul histopatologic al bolii este reprezentat de unele leziuni degenerative la nivelul corpului lui Luys și în nucleul lenticular. Boala se manifestă din copilărie prin mișcări de torsiune ale membrelor și ale trunchiului de tip atetozic. Boala are o evoluție lentă și progresivă. Tratamentul constă din administrare de antispasmodice.

Scanned with OKEN Scanner

1. Beckmann R., Ritter H.: *Dzsche. Med. Wschr.*, 1966, 91, 52, 2331.
2. Dowben R. M.: *Arch. Int. Med.*, 1961, 107, 430.
3. Fetterman G. H. și colab.: *Muscular dystrophy.* J. Dis. Child, 1956, 91, 326.
4. Vignos P. T. și colab.: *J.A.M.A.*, 1963, 184, 89.
5. Walton J. N., Nattrass F. J.: *Brain*, 1954, 77, 169.
6. Zundel W. S., Tyler F. H.: *New England J. Med.*, 1965, 273, 537.

ZIEVE (sindromul lui) (1958): **sindromul cu icter, hiperlipemie și anemie hemolitică.**

Sindromul Zieve este constituit din asocierea unui icter, unei hiperlipemii cu hipercolesterolemie și a unei anemii hemolitice. Această triadă simptomatică survine totdeauna la alcoolici. Boala a fost descrisă prima dată în 1958 de Zieve. Debutul se manifestă, în general, prin anorexie, slăbire, rău general, stare subfebrilă. Grețurile și vărsăturile sînt frecvente. Bolnavii prezintă totdeauna o durere abdominală cu sediul epigastric sau hipocondrul drept. Durerea are caracter intermitent, poate dura de la cîteva minute la cîteva ore, tip de crampă sau surdă. Semnul biologic fundamental este hiperlipidemia, fosfatazele alcaline sînt crescute, icterul fiind de tip colostatic. Anemia este moderată, reticulocitele crescute. Icterul, hiperlipidemia și anemia hemolitică survin la alcoolici cronici și regresează în 4—6 săptămîni dacă se oprește intoxicația etilică. Recidiva este posibilă. În ceea ce privește mecanismul hiperhemolizei, răspunzător de anemia hemolitică, se admite astăzi că fenomenele morbide ar fi determinate de existența unei fracțiuni lipidice, lisolecitina, produsă în urma intoxicației etilice prin hipersecreția de către pancreas a unei fosfolipaze, care transformă lecitina în lisolecitină. În ceea ce privește evoluția, sindromul Zieve poate retroceda spontan după eliminarea consumului de alcool. Prima care este influențată favorabil este hiperlipidemia. Corectarea anemiei se face însă mult mai tardiv, după 4—5 săptămîni.

1. Albahary C., Auffret M., Le Gland J.-M.: *Presse méd.*, 1968, 76, 371.

Scanned with OKEN Scanner

2. Asshoff H. : *Mediz. Klini .*, 1973, 68, 5, 149.
3. Petite J. P. : *Presse méd.*, 1964, 72, 25, 1501.
4. Siegenthaler W., Filippini L. : *Dsche. med. Wschr.*, 1967, 92, 21, 977.
5. Sudre Y., Talin D'Eyzac A., Becq-Giraudon B. : *Sem. Hôp.* Paris, 1973, 49, 849.

ZIMMERLIN (boala lui) : **atrofia musculară familială progresivă.**

Este o boală foarte rară, care apare după vîrsta de 20 ani, ce se caracterizează din punct de vedere anatomic, printr-o degenerescență a celulelor motorii din coarnele anterioare ale măduvii, iar din punct de vedere clinic, printr-o atrofie progresivă a nervilor pe care ele le inervează : mușchii mici de la mîini, umeri. Cauza bolii este necunoscută. Debutul este insidios. Afecțiunea evoluează extrem de lent. Mai întîi apar semnele unei leziuni a neuronului motor periferic cu paralizie flască, atrofie musculară, diminuarea reflexelor osteo-tendinoase și fibrilații musculare. Aceste tulburări apar mai ales la mîini, cauzînd aspectul cunoscut de „mînă de maimuță", din cauza interesării eminențelor tenară și hipotenară. Ulterior, leziunile se extind și asupra deltoidului. Tulburările sînt simetrice. Evoluția bolii este extrem de lentă, așa că permite o lungă supraviețuire înainte de invaliditate gravă, care imobilizează bolnavul la pat. Nu are tratament.

1. Adams R. D., Denny Brown D., Pearson C. M. : *Disease of muscle. A study in pathology.* Harper. N. Y., 1962.
2. Beckmann R. : *Myopathien.* Stuttgart. G. Thieme, 1965.
3. Dowben R. M. : *Arch. Int. Med.*, 1961, 107, 430.
4. Escourolle R., Poirier J. : *Manuel élémentaire de neuropathologie.* Masson C-ie, Paris, 1971.
5. Zunde; W. S., Tyler F. H. : *New England J. Med.*, 1965, 273, 537.

ZIEMNISEN (sindromul lui von) (1875) : **gușa endotraheală ; gușa endolaringină.**

Sindromul lui Ziemnisen face parte din grupul gușelor aberante. În acest caz, localizarea tiroidei aberante este la nivelul traheii sau a laringelui. Se manifestă clinic prin accese violente

Scanned with OKEN Scanner

de dispnee paroxistică, determinată de obstrucția de către formațiunea tumorală a conductelor aeriene superioare. Tratamentul constă din ablația chirurgicală a tumorii sau radioterapie.

1. De Gennes L.: *Maladies des glandes endocrines.* Flammarion, Paris, 1949.
2. Fattorusso V., Ritter O.: *Vademecum clinique.* Masson C-ie, Paris, 1963.
3. Hombourger P.: *Nomenclature des maladies et opérations à noms propres.* Edit. Lab. Delalande-Courbevoie, 1963.
4. Milcu St.: *Endocrinologia clinică.* Edit. Medicală București, 1967.

ZINSSER-COLE-ENGMAN (sindromul lui): **diskeratoza congenitală; boala lui Darier.**

Este o genodermatoză cu etiologie necunoscută, cu caracter ereditar și familial, care debutează în copilărie și adolescență sau mai tîrziu. Se manifestă clinic printr-o erupție constituită din elemente papulo-crustoase, de aspect gras-murdar și colorate brun-cenușiu. Aceste papulo-cruste cornoase au o localizare interfoliculară. Ele pot apărea însă și în afara foliculilor, realizînd prin confluarea lor întinse placarde cu aspect verucos, contururi neregulate și discontinui, în jurul cărora se pot întîlni elemente caracteristice izolate. Erupția este simetrică, avînd localizarea electivă pe frunte, tîmple, șanțurile naso-geniene, axile, pliurile inguinale, regiunile intermamare și interscapulare. Se crede că afecțiunea ar fi o displazie embrionară a celulelor epidermice bazale. Unii cred c-ar fi o avitaminoză A. Evoluția bolii este cronică, în puseuri lente. Tratamentul constă din administrare de vitamina A, unguente cu acid salicilic și rezorcină, roentgenterapie superficială etc.

1. Lutz W.: *Lehrbuch der Haut und Geschlechtskrankheiten.* 1957.
2. Reich H.: *Klin. Monatsbl. für Augenh. k.*: 1972, 161, 3, 288.
3. Rook A., Wilkinson D. S., Ebling F. J. G.: *Textbook of Dermatology.* Blackwell, Oxford, 1968.
4. Sutton R. L. Jr.: *Diseases of the skin.* Mosby, 1956.
5. Zinsser F.: *Ikonograph. Dermat.* 1910, p. 219.

Scanned with OKEN Scanner

ZIMMERLIN (sindromul lui): **miopatia toraco-abdominală.**

Este una dintre formele clinice de miopatie primitivă progresivă, caracterizată prin atrofii musculare cu distribuţie specială. Această formă începe prin atrofia muşchilor peritoracici, întinzîndu-se apoi la cei ai braţelor şi ai abdomenului (Davidenkov). Boala are caracter cronic, cu evoluţie lentă şi progresivă, ce poate dura 10—20 ani şi mai mult. În fazele terminale, bolnavul este imobilizat în pat. În această perioadă, deşi musculatura extremităţilor distale este păstrată, totuşi se instalează retracţii tendinoase importante, care imprimă segmentelor de membre atitudini vicioase permanente. Decesul survine fie prin complicaţii pulmonare, fie prin stare caşectică sau escare. Nu are tratament.

1. Adams R. D., Denny Brown D., Pearson C. M.: *Disease of muscle. A study in pathology.* Harper. N. Y., 1962.
2. Beckmann R.: *Myopathien.* Stuttgart. G. Thieme, 1965.
3. Lee F. J., Hughes D. T.: *Brain*, 1964, 87, 521—536.
4. Maas O., Paterson A. S.: *Brain*, 1950, 73, 318—336.
5. Walton J. N., Gheschwind N., Simpson J. A.: *J. Neurol.*, 1956, 19, 224.

ZINGERLÉ (sindromul lui): **sindromul de automatoză.**

Este un sindrom neurologic, caracterizat prin apariţia unor mişcări forţate, complexe, care survin în paroxisme. Ele constau dintr-un fel de rostogoliri în jurul axului longitudinal al corpului, contracţii puternice ale musculaturii în plan sagital (crize oculogire de verticalitate, opistotonus etc.) sau în plan frontal (crize oculogice de lateralitate şi cefalogire). Acest sindrom este determinat de leziuni survenite la nivelul regiunii parieto-temporală.

1. Baker A. B.: *Clinical Neurology.* 2nd ed. Hoeber, 1962.
2. Brain R.: *Clinical Neurology.* 2nd ed. Oxford, 1964.

Scanned with OKEN Scanner

3. Escourolle R., Poirier J. : *Manuel élémentaire de neuropathologie.* Masson C-ie, Paris, 1971.

ZUELZER-KAPLAN (sindromul lui) : **anemia megaloblastică nutriţională a sugarului ; boala lui Zuelzer-Ogden.**

Este o formă clinică de anemie megalobastică nutriţională a sugarului alimentat exclusiv cu lapte praf industrial fără vitamine. La aceşti copii, se pune în evidenţă în sîngele periferic şi în măduvă prezenţa megaloblastului. Se datoreşte unei carenţe a principiului antipernicios. Boala este întîlnită în următoarele circumstanţe : în alimentarea sugarului cu lapte de capră, în boala coeliacă sau în diferite parazitoze şi în aşa-zisa anemie pernicioasă a primei copilării sau sindromul lui Gerbasi (vezi). În această din urmă circumstanţă, copii prezintă o glosită, paloare, hepato-splenomegalie, megaloblastoză şi cîteodată şi simptome neurologice (sindrom extrapiramidal). Trecerea la o alimentaţie corectă şi tratamentul antipernicios determină vindecarea definitivă a bolii.

1. Begemann H., Harwerth H. G. : *Praktische Hämatologie.* G. Thieme, Stuttgart, 1961.
2. Bernard J., Bessis M. : *Hématologie clinique.* Masson C-ie, 1958.
3. Sachs M. S., Workman J. B., Jahn E. F. : *J.A.M.A.*, 1952, 150, 1556.
4. Schoen R., Tischendorf Q. W. : *Klinische Pathologie der Blutkrankheiten* G. Thieme, Stuttgart, 1950.
5. Wintrobe M. M. : *Clinical Hematology.* W. B. Saunders, 1961.

ZOLLINGER-ELLISON (sindromul lui) (1955) : **tumora de pancreas, complicată cu ulcer gastro-duodenal recidivant.**

Este o afecţiune rară, însă nu excepţională, care asociază unei tumori de pancreas un ulcer gastro-duodenal recidivant. Tabloul clinic se caracterizează printr-o secreţie acidă ridicată a mucoasei gastrice cu caractere specifice (secreţie spontană superioară în concentrare acidă la excitaţia posthistaminică), diaree de tip stetoreic, existenţa unei tumori pancreatice insulare (nesidioblastome) neinsulinogene, regresiunea cvasi-

Scanned with OKEN Scanner

completă a semnelor clinice și biologice (secreția gastrică) după excizia tumorii și gastrectomie subtotală. Adenomul sau nesidioblastomul din sindromul Zollinger-Ellison este o tumoră cu potențialitate malignă. Evoluția este însă extrem de lentă. Prognosticul depinde aproape exclusiv de hipersecreția gastrică, majoritatea deceselor datorîndu-se complicațiilor perforative și mai rar, hemoragice. În absența unei intervenții chirurgicale, boala evoluează în pusee, cu perioade de remisie foarte variabile de la mai multe luni la ani de zile. Boala poate fi influențată prin tratament simptomatic, însă nu vindecată. Diagnosticul unui asemenea sindrom poate fi bănuit la bolnavii cu ulcer recidivant după rezecție gastrică sau dacă ulcerul are o localizare atipică și se întovărășește de steatoree, diaree lichidă, hipersecreție de suc gastric și hiperaciditate.

1. Albot-Guy, Poilleux F.: *Le pancréas.* Ed. Masson C-ie, Paris, 1968.
2. Bockus H. L.: *Gastroenterology.* W. B Saunders, London, 1967.
3. Florentin P., Rauber G., Grumillier H.: *Bull. Ass. Nord-Lotharingienne de Gastro-entérologie,* 1966, 3, 21–28.
4. Jablonski J. P., Moinet P.: *Vie médicale,* 1972, 3, 745.
5. Lambling A., Bader J. P., Bernier J. J., Bonfils S., Julien C., Rogel J.: *Arch. Mal. App. Dig.,* 1962, 51, 263–280.

ZONDEK (sindromul lui): **amenoreea hiperhormonală Zondek.**

Este o afecțiune care face parte din grupul hiperoestrogenismului ovarian. Apare în perioada premenopauzei și se caracterizează prin faze intermitente de amenoree. În afară de perioade de amenoree, bolnavele cu această menopatie prezintă la examenul genital o turgescență a vulvei, cu nimfe dezvoltate și pigmentate, col uterin întredeschis, cu mucus persistent și pH vaginal acid, sub 4,5. Concomitent cu modificările uterine, se notează puseuri congestive cu senzația de greutate în abdomenul inferior. Tactul vaginal relevă uneori un ovar sau ovare voluminoase, ce pot îmbrăca aspect polichistic. Feno-

Scanned with OKEN Scanner

menele se ameliorează odată cu instalarea definitivă a menopauzei.

1. Gligore Viorel : *Stud. Cercet. Endocrin.*, 1963, vol. XIV, nr. 2, 225.
2. Milcu Șt. : *Terapeutica bolilor endocrine.* Edit. Medicală București, 1962.
3. Milcu Șt. : *Endocrinologia clinică.* Editura Medicală București, 1967.
4. Soffer L. : *Diseases of the endocrine glands.* Lea and Febiger, 1951.

Scanned with OKEN Scanner

de-

1963,

Edit.

ledi-

nds.

ADDENDA

Scanned with OKEN Scanner

A

ALSTRÖM (sindromul lui) (1959): **sindrom pluri-malformativ complex, cu hipogenitalism, diabet și surdo-mutitate.**

Sindromul Alström se pare a fi o formă clinică de sindrom Laurence-Moon-Biedl. El se întîlnește mai frecvent la copil decît la adult. Nu se cunoaște etio-patogenia acestei afecțiuni. Din punct de vedere clinic, se caracterizează prin obezitate cu depunere de grăsimi pe față, coapse și abdomen, nanism disarmonic, hipogenitalism (mai ales la băieți) cu insuficienta dezvoltare a organelor genitale externe și criptorhidie, diabet zaharat, degenerescența pigmentară a retinei, surditate sau surdo-mutitate congenitală și debilitate mintală. Afecțiunea nu are tratament. Prognostic sever.

1. Popescu O.: *Sindroame în pediatrie.* Edit. Medicală București, 1974.
2. Ravault P. M.: *Syndromes en ophtalmologie. Guide-Dictionnaire.* Ed. Doin-Doren, Paris, 1970.

ALVAREZ (sindromul lui), (1954): **meteorism accentuat și mialgii subdiafragmatice.**

Sindromul lui Alvarez este foarte rar și apare numai la femei în vîrstă de 25—32 ani. Se manifestă din punct de vedere clinic, printr-un meteorism foarte accentuat al abdomenului, urmat de mialgii puternice care interesează întreaga musculatură subdiafragmatică. Aceste tulburări se produc brusc, fără semne premontorii. Meteorismul începe rapid și atinge maximum în 5 minute de la apariția primelor simptome. În acest moment, abdomenul bolnavei în criză se aseamănă cu acela al unei gravide din luna a 9-a. Durata crizei este de 2—3 ore; ele se pot repeta de 3—4 ori pe zi. Crizele pot surveni și în timpul nopții. Crizele pot dura luni și ani. Din cauza contracturii musculare și durerilor respective apare o cifo-scolioză dorsală cu lordoză compensatorie. Ulterior, se formează o ankiloză vertebrală; cifoza este ireversibilă și apar fenomene astmatiforme. Diagnosticul se pune pe baza simptomelor clinice, probei cu morfină (injectarea a 10 mg morfină

Scanned with OKEN Scanner

face să dispară tulburările afecțiunii). Tratamentul constă din administrare de tranchilizante, gerovital etc.

1. Gradikos S., Siokis A. : *Congresul Internațional de Neuro-psichiatrie*, Viena, 1960.
2. Siokis A. : *Simpozionul internațional de gerontologie*, București, 26–27 iunie, 1972.

AMALRIC-DIALLINAS (sindromul lui) (1959) : **surdo-mutitate, cu anomalii congenitale oculare degenerative.**

Este un sindrom clinic, caracterizat prin asocierea unei surdo-mutități cu anomalii congenitale oculare degenerative. Etiopatogenia afecțiunii nu este cunoscută. Semnele importante sînt surdo-mutitatea congenitală și degenerescența tapeto-retiniană bilaterală. Procesul degenerativ interesează mai ales regiunile maculare. Zona centrală a retinei realizează aspectul caracteristic de „sare și piper" din cauza pigmentării, de la acest nivel. Examenul electroretinografic este normal, iar funcția vizuală foarte puțin tulburată. Pe electroencefalogramă se observă alterări ale traseelor. Nu are tratament. Prognostic relativ bun.

1. Popescu O. : *Sindroame în pediatrie*. Edit. Medicală București, 1974.
2. Ravault P. M. : *Syndromes en ophtalmologie*. Edit. Doin-Doren, Paris, 1970.
3. Saraux H., Biais B. : *Précis d'ophtalmologie*. Edit. Masson C-ie, Paris, 1969.

B

BARD-CURTILLET (sindromul lui) : **cianoza tardivă din sindromul lui Lutembacher.**

Sindromul de mai sus se întîlnește în stadiul terminal al sindromului lui Lutembacher. După cum se știe, acest din urmă sindrom se caracterizează printr-un defect de sept atrial, care se combină cu o stenoză mitrală congenitală sau dobîndită. Afecțiunea este mai frecventă la femei decît la bărbați. În afară de simptomele funcționale, semnele radiologice și electrocardiografice, în stadiul terminal, bolnavii prezintă o cia-

Scanned with OKEN Scanner

noză importantă, atunci cînd ventriculul drept devine insuficient și sîngele care stagnează retrograd în atriul drept trece în atriul stîng.

1. Bayer O., Loogen H., Wolter H. : *Der Herzkatheterismus bei angeborenen und erworbenen Herzfehlern.* G. Thieme, Stuttgart, 1966.
2. Bret J. : *Diagnostic pratique des cardiopathies congénitales.* Expans. Scient. Franc., 1962. Paris.
3. Soulié P., Bouvrain Y., Sibille A. : *Arch. Mal. Coeur,* 1954, 47, 97.

BARRET (sindromul lui) : **esofagita care evoluează pe fondul unor insule de mucoasă gastrică în esofag.**

Cercetările clinico-radiologice și fibroscopia demonstrează frecvența mare a esofagitelor. Pe lîngă esofagita, determinată de diferite carențe vitaminice, esofagita de reflux și diferite anomalii din regiunea cardiei, o inflamație a mucoasei esofagiene poate fi cauzată de existența unor insule de mucoasă gastrică în esofag. Esofagita care evoluează pe insulele de mucoasă gastrică în esofag poartă denumirea de sindromul lui Barrett. Afecțiunea se manifestă clinic prin dureri violente înapoia apendicelui xifoid, care se exagerează în momentul deglutiției. Evoluția, prognosticul și tratamentul sînt asemănătoare cu ale esofagitei clasice sau cu ale ulcerului esofagian.

1. Ballem C. M. și colab. : *Am. J. Digest. Dis.,* 1960, 5, 88–93.
2. Cross F. S., Kay E. B. : *Ann. Surg.,* 1956, 143, 360.
3. Fodor O. : *Tratat elementar de medicină internă.* Edit. Dacia–Cluj, 1973.
4. Hegglin R. : *Diagnosticul diferențial al bolilor interne,* Edit. Medicală București, 1969.

BRIDGE-GOOD-BERENDES (sindromul lui), (1957) : **granulomatoza letală a copilului ; sindromul deficienței în apărarea nespecifică a organismului.**

Este un sindrom caracterizat clinic prin infecții repetate, iar hematologic, prin leucocitoză cu polinucleoză neutrofilă și incapacitate fagocitară a polinuclearelor. Din punct de vedere anatomopatologic, sindromul se caracterizează prin prezența de noduli granulomatoși în viscere și pe tegumente. Etiologia afecțiunii este necunoscută. Gronulocitele pot fagocita unele bacterii sau viru-

Scanned with OKEN Scanner

suri, însă, datorită unor deficiențe enzimatice, nu le pot distruge. Afecțiunea este o anomalie familială și ereditară, transmisă după modul recesiv, legată de sex. Tara genetică se situează pe cromosomul X al mamei care este heterozigotă. Boala apare la sugar și se manifestă prin adenopatii ganglionare, hepato-splenomegalie, rash eritematos, rinită și diferite infecții pulmonare. Evoluția și prognosticul sînt nefavorabile. Bolnavii mor de obicei prin infecții intercurente. Nu are tratament eficient; transfuziile și administrarea de gama globulină nu ameliorează decît temporar starea generală a pacientului.

1. Bridge R., Berendes H., Good A.: *Amer. J. Dis. Child.* 1959, 97, 387.
2. Grundberg J., Satge P. Charles J., Meyer B., Paupe J., Viallate J.: *Ann. Pédiat.*, 1970, 8–9, p. 560.
3. Popescu O.: *Sindroame în pediatrie.* Edit. Medicală București, 1974.

BUERGER (sindromul lui): **sindromul Buerger cerebral.**

Sindromul Buerger cerebral se caracterizează prin existența unui ramolisment cerebral, care apare la marii fumători, în urma obliterării vaselor cerebrale, ca urmare a sclerozei vasculare. Sindromul apare de obicei la indivizii tineri în jurul vîrstei de 40—50 ani. Acest sindrom poate apare, de asemenea, și la persoanele pletorice, chiar normotensive. Tratamentul este preventiv și curativ prin administrare de anticoagulante și vasodilatatoare. Prognostic grav.

1. Bing R.: *Lehrbuch der Nervenkrankheiten.* Schwabe-Basel, 1945.
2. Bleuler E.: *Lehbruch der Psychiatrie.* Stuttgart, 1955.
3. Hegglin R.: *Differentialdiagnose innerer Krankheiten.* G. Thieme-Verlag, Stuttgart, 1969.

C

CASSIDY-SCHLOTE (sindromul lui): **carcinoidul.**

Sindromul lui Cassidy-Schlote este determinat de un carcinoid secretor activ, metastazant al trac-

Scanned with OKEN Scanner

tusului gastro-intestinal, care își are originea în celulele enterocromafine ale mucoasei. Mai rar, acest carcinoid poate fi gonadic (teratoame ovariene și testiculare) sau bronșic juxtahilar. Tumoarea primitivă, unică sau multiplă, este de obicei localizată la nivelul ileonului terminal. Ea poate fi întîlnită și la alte nivele ale tubului digestiv de la cardie în rect și uneori, chiar în pancreas. Din cauza obstacolelor pe care le poate provoca, multe carcinoide ajung la intervenție chirurgicală cînd li se pune și diagnosticul de precizie. Tabloul clinic în carcinoidele gastrointestinale și bronșice se observă tardiv, mai ales, după constituirea metastazelor. Simptomul patognomic este așa-numitul flush. Acesta este un acces vasomotor, ce se exteriorizează printr-o senzație de căldură și arsură la față, întovărășită de un eritem sub formă de pete ale feței și gîtului și apoi a toracelui. Flash-ul se însoțește deseori de diaree, colici abdominale și fenomene astmatiforme. El poate fi produs prin apăsarea pe ficat și administrare de alcool și andrenalină. În unele cazuri se poate întîlni și fibroza endocardiacă (sindrom Hedinger). Accesul se datorește secreției crescute de serotonină și a unei substanțe asemănătoare bradikininei. Prognosticul este defavorabil. În carcinoidul gonadic se poate obține prin extirpare chirurgicală vindecări în 4% din cazuri.

1. Hedinger Ch., Isler P.: *Schweiz. med. Waschr.* 1953, 834.
2. Hegglin R., Langemann H.: *Helv. med. Acta*, 1955, 22, 463.
3. Kähler H. J., Heilmeyer L.: *Ergebn. inn. Med. Kinderheilk.* 1961, 16, 292.

CAVKA (sindromul lui): **melanoza difuză unilaterală.**

Este o afecțiune determinată de o anomalie în repartizarea pigmentului melanic, care interesează tegumentele și ochii. Etiopatogenia este necunoscută. Melanoza cutanată se manifestă sub formă de numeroase pete maronii-negre, cu contur neregulat, reticular diseminate numai pe o singură parte a corpului. La nivelul ochiului, se manifestă prin hiperpigmentația irisului. Acesta devine brun-negricios, iar polul posterior capătă o culoare neagră-cenușie. De obicei, melanoza ocu-

Scanned with OKEN Scanner

lară este unilaterală ca și cea tegumentară. Se mai observă, de asemenea, o pigmentare inelară peripapilară și a pleoapelor, unilateral și homolateral cu melanoza cutanată. Afecțiunea nu necesită tratament. Bolnavii pot să desfășoare o activitate normală toată viața.

1. Fanconi G., Wallgren A. : *Manual de pediatrie.* Edit. Medicală, București, 1965.
2. Popescu O. : *Sindroame în pediatrie.* Edit. Medicală, București, 1974.
3. Ravault P. M. : *Syndromes en ophtalmologie. Guide-Dictionnaire,* Edit. Doin–Doren, Paris, 1970.

CHRIST-SIEMENS (sindromul lui) (1929) : **polidisplazia anhidrotică ectodermică ; sindromul Weech.**

Este un sindrom întîlnit la copil, care îmbracă aspectul unei asociații plurimalformative de origine ectodermică. Etiologia nu este cunoscută ; se pare că transmiterea ereditară se face după modul recesiv. Sindromul clinic, ce apare mai ales la sugar, este determinat de o agenezie generalizată a glandelor sudoripare, a cărei consecință imediată este absența fenomenului de sudorație, instalarea șocului termic și fragilitatea crescută a tegumentelor. Tabloul clinic se caracterizează printr-o atrofie sau hipoplazie cutanată (piele lucioasă, netedă etc.), anomalii dentare, anomalii oculare (cataractă, miopie, hiposecreție lacrimală etc.) și surditate sau surdo-mutitate. Prognostic sever. Tratamentul constă din combaterea supra-infecțiilor prin igienă și antibioterapie.

1. Fanconi G., Wallgren A. :*Manual de pediatrie.* Edit. Medicală București, 1965.
2. Popescu O. : *Sindroame în pediatrie.* Edit. Medicală București, 1974.
3. Ravault P. M. : *Syndromes en ophtalmologie. Guide-Dictionnaire.* Edit. Doin–Doren, Paris, 1970.

D

DARLYMPLE (sindromul lui) : **retracția pleoapei superioare din hipertiroidism.**

Scanned with OKEN Scanner

în boala lui Basedow (hipertiroidism), pe lîngă simptomele caracteristice ale acestei afecțiuni, cum ar fi tahicardia, gușa, scăderea în greutate, senzație de căldură, iritabilitate și neliniște, bolnavii mai prezintă și semne oculare, printre care și sindromul lui Dalrymple, care constă dintr-o retracție a pleoapei superioare. El este prezent mai ales la bolnavii cu exoftalmie pronunțată. Nu dispare decît cu totul excepțional, după tratamentul chimioterapic sau chirurgical al hipertiroidismului.

1. Bonard E. C. : *Rev. méd. Suisse rom.*, 1958, 78, 505.
2. Hegglin R. : *Diagnosticul diferențial al bolilor interne*. Edit. Medicală, București, 1969.
3. Wyss F., De Vigier R., Studier H. : *Schweiz. med. Wschr.*, 1963, 93, 159.

DAUBOLD-CLOSS (sindromul lui) : **acrodermatita enteropatică.**

Este un sindrom clinic care se manifestă prin leziuni cutanate, diaree și alopecie. Etiologia nu este cunoscută. Afecțiunea este ereditară, autosomală, transmisă după modul recesiv și cu caracter familial în 35% din cazuri. Se întîlnește destul de rar. Pînă în anul 1967 erau descrise doar 77 cazuri. Boala debutează în primele săptămîni sau luni de viață ; uneori, apariția poate fi și mai tardivă (în jurul vîrstei de 4 ani). Leziunile cutanate sînt reprezentate de formațiuni de tip veziculo-pustulobulos sau parakeratozic, localizate simetric pe membre sau pe regiunea ano-fesieră. Diareea este un simptom precoce. Scaunele sînt de aspect mucos și conțin alimente nedigerate. Din cauza diareei se produc stări de deshidratare masivă. Alopecia poate fi totală sau parțială. Bolnavii mai pot prezenta : distrofie, nanism, stamatită, blefarită. Biologic, nu se observă nimic anormal. Evoluția este nefavorabilă și indivizii atinși de acest sindrom mor în cîțiva ani. Remisiuni prelungite pot fi obținute prin administrare de diiodohidroxichinoleină.

1. Petrescu Coman V. : *Pediatria*, București, 1967, 2, 179.
2. Popescu O. : *Sindroame în pediatrie*. Edit. Medicală, București, 1974, p. 106.

Scanned with OKEN Scanner

DENNY-BROWN (boala lui) (1949): **neuropatia ereditară radiculosenzorială.**

Este o neuropatie poliganglio-ereditară care se manifestă la început printr-o flictenă ce apare la nivelul feței plantare a metatarsului și care evoluează spre ulcerație. Aceasta poate să se vindece, să recidiveze sau să evolueze spre o formă cronică, cu formare de sechestru și amputație osoasă. Leziunile nu sînt dureroase și pot fi atinse treptat, mai multe degete. Radiologic se observă o osteoliză a ultimelor 2 falange care se elimină progresiv. Ulterior pot apărea crize dureroase puternice la membrele inferioare și chiar viscere. Simultan pot apărea tulburări bilaterale ale sensibilității superficiale, atingînd diferite forme ale sensibilității (termosensibilitatea, sensibilitatea tactilă și dureroasă). Se remarcă, de asemenea, o hipo- sau o areflexie a membrelor inferioare și o diminuare a forței musculare. Afecțiunea se datorește degenerescenței ganglionilor și rădăcinelor ganglionare posterioare. Afecțiunea debutează la vîrsta de 30 ani; ea poate fi întîlnită și la tineri. Este lent progresivă și evoluează cam 20 ani. Surditatea apare în stadiul avansat al bolii; ea este de tip perceptiv, leziunea fiind localizată la nivelul celulelor ganglionului Coste. S-au descris leziuni degenerative și o micșorare a numărului de celule ganglionare. Boala este ereditară iar modul de transmitere este de tip dominant; există și o formă recesivă în care simptomele apar precoce și în care tulburările neurologice sînt mai pronunțate.

1. Baker A. B.: *Clinical Neurology*. 2nd ed. Hoeber, 1962.
2. Escourolle R., Poirier J.: *Manuel élémentaire de neuropathologie*. Edit. Masson C-ie, Paris, 1971.
3. Kluyskens P., Geldof H.: *Acta O.R.L. Belgica*, 1965, vol. 19, nr. 4.

DI GEORGE (sindromul lui): **aplazia congenitală timică.**

Sindromul lui Di George se caracterizează clinic prin susceptibilitate crescută la infecții, hipocalcemie și malformații diverse. Din punct de vedere anatomo-patologic, el se caracterizează prin absența congenitală a timusului și a glandelor paratiroide. Absența congenitală a acestor

Scanned with OKEN Scanner

două glande se datorește probabil unei embriopatii, care interesează dezvoltarea arcurilor branhiale 3 și 4, din care iau naștere aceste organe. Concomitent, se mai pot observa și alte defecte de dezvoltare cum ar fi absența istmului glandei tiroide, anomalii ale arcului aortic și al inimii. În afară de tendința crescută la infecții și hipoparatiroidism congenital, cu tetanie neonatală, copiii cu această afecțiune mai prezintă: micrognatism, hiperleucocitoză importantă, cu limfocitoză de esofag, urechi jos implantate, arc aortic dublu etc. Evoluția și prognosticul sînt severe. Copiii mor pînă la vîrsta de 6 ani prin infecții (de obicei rujeolă sau varicelă). Tratamentul eficient constă din transplant de țesut timic fetal și de paratiroide.

1. Nezelof C.: *Rev. Prat.*, 1970, 25, 3829.
2. Nezelof C.: *Rev. Prat.*, 1971, 22, 3279.
3. Popescu O.: *Sindroame în pediatrie.* Edit. Med. Buc., 1974.

E

EDWARDS (sindromul lui) (1960): **trisomia 17—18; sindromul E.**

Este un sindrom plurimalformativ în care anomalii diferite se asociază cu debilitate mintală. Afecțiunea se datorește unei aberații cromozomiale de cauză necunoscută, exprimată genetic prin translocația grupei 16—17—18 E la grupa 13—15 D. Se întîlnește totdeauna la copii de sex feminin. Simptomatologia clinică este asemănătoare cu aceea a sindromului Patau-Smith (vezi). Tabloul clinic se manifestă prin anomalii ale feței (agenezia sau hipoplazia mandibulului, hipertelorism, vicii de implantare a urechilor etc.), sindactilie sau polidactilie, debilitate mintală, defecte septale sau valvulopatii cardiace și diferite tulburări oculare (glaucom congenital, atrofie optică și opacefieri corneene). Evoluția sindromului este cronică, iar prognosticul rezervat atît datorită anomaliilor existente cît și debilității mintale. Nu are tratament.

Scanned with OKEN Scanner

1. Edwards J. H., Harnden D. G., Cameron A. H., Crosse V., Wolff H. O. : *Lancet*, 1960, 1, 787.
2. Heinrichs E. H. : *Mschr. Kinderheilk.*, 1963, III, 327.
3. Popescu O. : *Sindroame în pediatrie.* Edit. Medicală, 1974.
4. Ravault P. M. : *Syndromes en ophtalmologie. Guide-Dictionnaire.* Ed. Doin–Doren, Paris, 1970.

F

FANCONI-ZINSSER (sindromul lui) : **panmielopatia familială cu diskeratoză congenitală.**

Sindromul Fanconi-Zinsser este o panmielopatie familială tip Fanconi însoțită cu o diskeratoză congenitală. Afecțiunea se caracterizează printr-o anemie de tip pernicios, trombocitopenie însoțită de sîngerări importante, granulocitopenie, malformații ale scheletului (mai frecvente la nivelul membrelor superioare : police, oasele carpului și radiusului), nanism și pigmentație anormală a tegumentelor. La aceste tulburări se mai adaugă o diskeratoză congenitală. Sindromul este foarte grav ; bolnavii mor, de obicei, în copilărie. Nu are tratament.

1. Fanconi R. : *Schweiz. Med. Wschr.*, 1964, 94, 1309.
2. Hegglin R. : *Diagnosticul diferențial al bolilor interne.* Edit. Medicală București, 1969.
3. Heilmeyer L. : *Internist* (Berlin), 1960, 1, 223.

FREESE (sindromul lui) : **durere facială, întovărășită de hipertonie musculară, miozită și rinită vasomotorie.**

Este un sindrom clinic, caracterizat prin dureri faciale, cauzate de lezionările perechii a V-a de nervi cranieni. Excitațiile extracraniene pot determina dureri faciale cu caracter continuu, sau sub formă de accese, ca și crizele dureroase din nevralgia de trigemen. În acest sindrom, pe lîngă aceste dureri, se mai întîlnește o hipertonie musculară locală sau generală accentuată. Miozita și rinita vaso-motorie, care acompaniază acest sindrom, completează tabloul clinic. Prognostic relativ sever. Tratamentul este dificil și inoperant.

Scanned with OKEN Scanner

1. Catlin J. : *J.A.M.A.*, 1963, 186, 291.
2. Hegglin R. : *Diagnosticul diferențial al bolilor interne*. Edit. Medicală, București, 1969.
3. Wolff W. G., Wolff St. : *Pain. Springfield*, 1948.

FRIEDRICH-ERB-ARNOLD-UELINGER (sindromul lui) : **pahidermoperiostoza ; sindromul Touraine-Solente-Golé** (vezi).

G

GRAEFE (VON)-LINDENOV (sindromul lui) : (1945) : **anomalii otice și oculare, asociate cu diverse anomalii.**

Este un sindrom pluriformativ, caracterizat prin asocierea constantă a unor simptome otice și oculare, la care se mai adaugă facultativ și alte anomalii. Este o afecțiune rară care apare atît la copil cît și la adult. Patogenia nu este cunoscută. Tabloul clinic se manifestă prin tulburări otice (vertij labirintic, surditate congenitală și surdo-mutitate precoce), tulburări oculare (retinită pigmentară, nistagmus și cataractă congenitală uni- sau bilaterală), nanism, deformații ale membrelor și întîrziere psiho-motorie. Prognostic sever. Nu are tratament.

1. Popescu O. : *Sindroame în oftalmologie*. Edit. Medicală, București, 1974.
2. Ravault P. M. : *Syndromes en ophtalmologie. Guide-Dictionnaire*. Edit. Doin—Doren, Paris, 1970.
3. Saraux H., Biais B. : *Précis d'ophtalmologie*. Edit. Masson C-ie, 1969.

H

HAY (sindromul lui) : **scarlatină de origine stafilococică ; „scarlet-fever-syndrome".**

Este un sindrom clinic rar ce se caracterizează prin coexistența, alături de simptomatologia obișnuită a scarlatinei, de alte manifestări diferite de cele observate în scarlatina streptococică.

Scanned with OKEN Scanner

Agentul etiologic este stafilococul hemolitic cu caractere evidente de patogenitate. Calea de pătrundere este extrafaringiană. De obicei, examenele bacteriologice de la poarta de intrare extrafaringiană pun în evidență stafilococi hemolitici coagulazo-pozitivi, rezistenți la antibioticele obișnuite. Tendința de continuare a simptomelor caracteristice scarlatinei, chiar și după un tratament bine condus prin antibiotice, obligă medicul să se gîndească la un sindrom Hay. Pe lîngă stare febrilă, enantem, exantem și vărsături, bolnavii mai prezintă și simptomele caracteristice acestui sindrom: diaree persistentă, balanită (inflamația mucoasei glandului și prepuțiului), etc. Evoluția și prognosticul sînt bune, dacă se tratează cu peniciline semisintetice (methicillin, oxacilin etc.).

1. Bertrand J. L., Racle B., Woehrle R., Dikov I., Bertoye A.: *Presse méd.*, 1970, 51, 2284.
2. Fanconi G., Wallgren A.: *Manual de pediatrie.* Edit. Medicală, București, 1965.
3. Popescu O.: *Sindroame în pediatrie.* Edit. Medicală, București, 1974.

HEINE-NORRIE (sindromul lui) (1925—1927): **displazia hialoideo-retiniană recesivă, legată de sex.**

Este un sindrom congenital ce se manifestă printr-o cecitate determinată de un pseudogliom bilateral, cu abolirea percepției luminoase. Sindromul apare la sexul masculin. Indivizii atinși de această afecțiune prezintă concomitent și o întîrziere mintală. Prezența surdității la acești bolnavi a fost semnalată de către Andersen și Warburg în 1961. Evoluție lentă. Nu are tratament specific.

1. Depons J., Portmann M., Lafon J-C., Morgon A.: *Les troubles de l'audition chez l'enfant.* Edit. Lib. Arnette, Paris, 1965.
2. Kluyskens P., Geldof H.: *Acta O.R.L., Belgica*, 1965, vol. 19, 4.

HOIGNÉ (sindromul lui) (1962): **embolia venoasă cu benzatin-penicilină, de cauză iatrogenă.**

Acest sindrom este determinat de pătrunderea benzatin-penicilinei într-o venă și diseminarea ei în pulmoni. La locul de injectare, precum și în alte regiuni, substanța respectivă creează o zonă

Scanned with OKEN Scanner

neurogenă cu reactivitate crescută, care declanşează reacţii în lanţ de reflexe vaso-vasale. Semnele clinice ale acestui sindrom apar brusc şi sînt de intensitate mare, interesînd mai multe aparate şi organe. Bolnavul prezintă dispnee severă, tahicardie, opresiune toracică, tulburări acustice, tulburări neuro-psihice, pierderea tranzitorie a cunoştinţei, tulburări gustative şi tulburări oculare (scăderea acuităţii vizuale, diplopie etc.). Această simptomatologie poate dispărea după cîteva minute sau persista şi mai mult, punînd în pericol viaţa bolnavului. Evoluţia letală se produce în egală măsură, în unele cazuri, la copii şi la adulţi, prin insuficienţă cardiacă acută (mai ales la cardiaci). Tratamentul constă din administrare de hemisuccinat de hidrocortizon, teofilină, sedative, xilină, vitamina P.P. şi respiraţie artificială.

1. Editorial. *Accidente nealergice (iatrogene), după penicilină-depozit.* Viaţa Med., 1971, 17, 770.
2. Hoigné R. : *Acta med. Scand.*, 1962, 171, 201.
3. Minculescu M. şi colab. : *Viaţa Med.*, 1971, 17, 801.
4. Popescu O. : *Sindroame în pediatrie.* Edit. Medicală, Bucureşti, 1974.

HOLTENMÜLLER-WIEDERMANN (sindromul lui) (1960) : **craniul în treflă cu anomalii ale membrelor.**

Sindromul Holtenmüller-Wiedermann se întîlneşte la sugar şi copilul mic şi se caracterizează printr-o dismorfie craniană „craniu în treflă" asociată cu anomalii ale membrelor. Etiopatogenia este necunoscută. Anomaliile cranio-faciale se manifestă printr-o hidrocefalie importantă, craniu în treflă, implantarea joasă a urechilor, malformaţii ale mandibulei, nasului, orbitelor, dehiscenţa suturilor craniene etc. Anomaliile membrelor sînt reprezentate prin micromelie. Prognosticul este infaust ; decesul se produce în primul an de viaţă. Nu are tratament.

1. Holtenmüller K., Wiedermann H. R. : *Med. Wschr.* 1960, 14, 439.
2. Popescu O. : *Sindroame în pediatrie.* Edit. Medicală, Bucureşti, 1974.
3. Ravault P. M. : *Syndromes en ophtalmologie.* Edit. Doin–Doren. Paris, 1970.

Scanned with OKEN Scanner

HUPPERT (boala lui) : **mielomul multiplu ; boala lui Kahler ; boala lui McIntyre ; boala lui von Rustitzki (vezi boala Kahler).**

K

KÖHLMEIER-DEGOS (boala lui) : **tromboza arteriolară gastro-intestinală letală, cu manifestări cutanate.**

Este o afecțiune destul de rară, care apare de obicei la bărbații tineri și se manifestă clinic prin tulburări gastro-intestinale imprecise, precum și printr-un tablou abdominal sever cu semne de ileus și peritonită. Simptomele gastro-intestinale sînt precedate de manifestări cutanate, care se prezintă sub forma unor papule roșcate, localizate pe trunchi și pe extremitățile proximale ale membrelor. Evoluția acestor papule se desfășoară zile și săptămîni, vehiculîndu-se în centru și înconjurîndu-se de un inel violaceu cu telangiectazii. Manifestările cutanate permit punerea diagnosticului de precizie. Nu se cunoaște pînă în prezent, cauza care determină reacția endotelială obstruantă a arterelor mici și a arteriolelor și venelor. Prognostic foarte grav. Tratamentul constă din administrare de heparină, vitaminoterapie etc.

1. Hafter E. : *Praktische Gastroenterologie*. G. Thieme, Stuttgart, 1965.
2. Hegglin R. : *Differentialdiagnose innerer Krankheiten*. G. Thieme-Verlag. Stuttgart, 1969.
3. Sidi E., Reinberg J., Spinasse B., Hinky M. : *JAMA*, 1960, 174, 1170.

KRAUSE (sindromul lui) (1946): **displazia encefalo-oftalmică ; sindromul Krause-Reese ; sindromul Reese-Blondi ; displazia retiniană ; displazia congenitală encefalo-oftalmică.**

Etiologia sindromului este necunoscută. Se pare totuși că este vorba de o trisomie 13. Nu trebuie exclusă nici o suferință foetală în primele săptămîni de gestație. Simptomatologia se manifestă prin anomalii cranio-cerebrale (hidrocefalie, microcefalie) cu hipoplazia creierului, displazia cerebelului cu instalarea sindromului Arnold-Chiari

Scanned with OKEN Scanner

(vezi) și arieraţie mintală. Bolnavii mai prezintă, de asemenea, anomalii oculare (microftalmie bilaterală, displazie retino-iriană bilaterală, sinechii, colobomă iriană, cataractă, atrofia nervului optic etc.). Inconstante sînt anomaliile pulmonare (atelectazie primară, aplazie etc.), cardiace (defecte septale), digestive (stenoză pilorică, atrezie duodenală, cec mobil, hepatomegalie), uro-genitale și osoase (sindactilie, gură de lup, micrognaţie etc.). Prognosticul este infaust. Nu are tratament.

1. Krause A. C. : *Amer. Arch. Ophtalm.*, 1946, 36, 387.
2. Popescu O. : *Sindroame în pediatrie.* Edit. Medicală, București, 1974.
3. Saraux H. : *Arch. Ophtalm.* (Poris), 1964, 24, 581.

L

LABRADOR (boala de) : keratita din Labrador ; opacefierea corneei pe partea sa expusă.

Este o opacefiere a croneei pe partea sa expusă, datorită condiţiilor climatice speciale, cum ar fi vîntul, uscăciunea și traumatismele repetate, produse de microparticule de gheaţă asupra corneei. Traducerea histo-patologică este reprezentată prin niște depozite globulare hialine în stromă, care nu sînt specifice numai keratitei de Labrador, ci și acelei tropicale, determinată de nisip și vînt. Această keratopatie se situează ca și keratita în bandeletă în aria de deschidere a pleoapelor și începe la partea limbică temporală și nazală, prin apariţia unui epiteliu ușor rugos, îngroșat, dedesubtul căruia se remarcă la nivelul membranei lui Bowman, prezenţa unor noduli și vacuole, care au tendinţa de a progresa lent spre partea centrală a corneei. Această vacuolizare este urmată de o organizare fibroasă care nu depășește treimea anterioară a stromei în profunzime. Această boală se întîlnește exclusiv la lucrătorii care muncesc în curent de aer sau în exterior și este absentă la cei ce activează în interior. Studiul histochimic a leziunilor arată că depozitele globulare corneene sînt de natură proteică și se apropie

Scanned with OKEN Scanner

de elastină. Evoluția este relativ bună dacă se intervine chirurgical. Tratamentul constă din keratoplastie lamelară.

1. Coscas G., Nataf R.: *Les conjonctivites à virus.* Masson C-ie. édit., Paris, 1974.
2. Le Guevel Anne: *Ce qu'il faut savoir sur l'oeil et la vision.* Solar, 1974.
3. Tremblay M., Dube Ide.: *Arch d'Ophtalmologie,* 1975, 11 Québec.

M

McINTYRE (boala lui): **mielomul multiplu; boala lui Kahler (vezi); boala lui Huppert; boala sau sindromul von Rustitzki.**

MAROTEAUX-LAMY (boala lui) (1963): **mucopolizaharidoza de tip. VI.**

Este o formă de mucopolizaharidoză, care se transmite în mod autosomic recesiv, asociind leziuni scheletice importante cu nanism și inteligență normală. Diagnosticul se pune pe baza eliminării anormale de condroitin-sulfat B (CSB) sau dermatane-sulfat (DS). Pînă în 1970, erau adunate de către Spranger și colaboratorii doar 19 cazuri, din care 9 personale. Tabloul clinic se caracterizează prin dismorfie facială inconstantă, splenomegalie, opacități corneene și hepatomegalie, extenzia articulațiilor genunchilor și a articulațiilor costale. Din punct de vedere radiologic se constată aplatizarea corpilor vertebrali, coaste în paletă, bazin coxa valga, modificări la nivelul oaselor lungi. La nivelul ficatului se remarcă prezența unor polinucleare cu granulații bazofile de tip Adler. Din punct de vedere biochimic, se remarcă eliminarea excesivă prin urină de mucopolizaharide acide. Evoluția este severă. Nu are tratament.

1. Fall M., Hunebel R., Serot J–M., Bruosse G., Senghor G.: *Méd. et Hygiène,* 1974, 1091, 330,

MÉNIÈRE (boala sau maladia lui) (1949): **maladia Ménière familială.**

Scanned with OKEN Scanner

În 1949, Brown descrie un sindrom cu simptome ca în acela descris de Ménière, manifestat prin crize vertiginoase, greţuri, vărsături, zgomote în urechi şi diminuarea auzului, cu evoluţie spre surditate. Cauza acestei afecţiuni ar fi un hidrops al labirintului. El insistă asupra asocierii dintre acest sindrom şi migrena. Boala are caracter familial. Tratamentul este simptomatic.

1. Kluyskens P., Geldof H. : *La surdité héréditaire. Acta Belgica O.R.L.*, 1965, vol. 19, nr. 4.

MOEBIUS (sindromul lui) (1888—1892) : **sindrom malformativ complex, cu tulburări oculare şi auditive.**

Este un sindrom determinat de o agenezie nucleară care se manifestă clinic prin : paralizie facială bilaterală, paralizia perechei a XII-a de nervi cranieni, malformaţii ale braţelor pînă la absenţa lor, ptoză palpebrală, dislocaţie congenitală de şold, absenţa punctelor lacrimale sau a glandelor lacrimale. Se mai pot observa, de asemenea : hemangioame ale pielii, micrognatie, lueta bifidă, nas prea larg, epicantus, fisură palatină, hidrocefalie, ataxie, epilepsie şi o retinită pigmentară. Evoluţie infaustă. Nu are tratament.

1. Depons J., Portmann M., Lafon J–C., Morgon A. : *Les troubles de l'audition chez l'enfant.* Librairie Arnette-Paris, 1965.
2. Kluyskens P., Geldof H. : *Acta O.R.L., Belgica*, 1965, vol. 19, nr. 4.
3. Ravault P. M. : *Syndromes en ophtalmologie.* Guide-Dictionnaire. Ed. Doin–Doren, Paris, 1971.

P

PETERS-HÖVELS (sindromul lui) (1960) : **disostoza maxilo-facială.**

Afecţiune descrisă mai întîi de Binder în 1952 şi apoi de Peters şi Hövels în 1960, disostoza maxilo-facială se caracterizează prin hipoplazia maxilarului superior, a oaselor zigomatice şi o fantă palpebrală antimongoloidă fără coloboma. Maxilarul inferior este hiperplastic şi prezintă la

Scanned with OKEN Scanner

partea anterioară o parte plată cu aspect de menton pătrat-mordex apertus este constant. Baza anterioară a crainului este scurtată și angulația naso-frontală absentă. Palatul este ogival și foarte strîmt. Se mai poate observa microcefalie, nas în șa sau în cioc de papagal, anomalii ale extremităților, hipoacuzie bilaterală pentru frecvențele acute. Boala are o ereditate dominantă.

1. Canet L.: *Les consultations journalières sans les maladies des os.* Masson C-ie, Paris, 1966.
2. Depons J., Portmann M., Lafon J–C., Morgon A.: *Les troubles de l'audition chez l'enfant.* Librairie Arnette, Paris, 1965.

S

SCHATZKI-GARY (sindromul lui) (1953): **stenoza inelară situată la nivelul joncțiunii oeso-gastrice.**

În 1953 Schatzki și Gary prezintă caracterele radiologice care permit diagnosticul unei stenoze inelare situată la nivelul joncțiunii oeso-gastrice, în cadrul unui diafragm inextensibil. Cu această ocazie ei insistau asupra inconstanței și variabilității expresiei clinice a acestei afecțiuni. La acea dată lipseau posibilitățile de diagnostic de astăzi cum ar fi endoscopia spre a corobora datele clinice cu cele radiologice și endoscopice în vederea precizării etiopatogeniei acestui sindrom. În prezent se admite că leziunea determinantă se datorește unui diafragm mucos, localizat la joncțiunea oeso-gastrică, joncțiune situată deasupra orificiului hiatal, în urma surmontării unei hernii prin lunecare. Boala se manifestă în jurul vîrstei de 50 ani. Tabloul clinic se traduce prin disfagie, care survine prin accese episodice declanșate de o deglutiție rapidă și de înghițituri prea mari. Examenul radiologic pune în evidență o îngustare subțire cu o grosime de 2—4 mm. Această stenoză este inelară, vizibilă în toate incidențele, cînd segmentele supra- și subiacente sînt dilatate. De obicei, nu se observă o dificultate în trecerea substanței opace și nici dilatarea esofagului supraiacent. La esofagoscopie se observă o stenozare regulată situată la joncțiunea

Scanned with OKEN Scanner

mucoaselor esofagiene și gastrice. Mucoasa esofagiană este suplă și neinflamată. Tratamentul poate fi medical (mai ales dietetic) și chirurgical (plastia Thal). Dilatația este eficace însă prezintă riscul de a permite apariția unui reflux oeso-gastric prin hernia hiatală, care pînă la această intervenție era apărată de către inel.

1. Goyal R. K., Glancy J. J., Spiro H. H. : *New. Engl. J. Med.*, 1970, 282/23, 1928–1305.
2. Lam C. R., Taber R. E., Arciniegas E. : *J. of Thoracic and. Cardiovasc.* Surgery, 1972, 63, 34–40.
3. Quandalle P., Martin G., Hilero G. : *Lille Méd.*, 1973, 65, 698.

SIPPLE (sindromul lui) (1961) : **asocierea unui feocromocitom adesea bilateral cu un cancer tiroidian derivat din celulele parafoliculare și cu un adenom paratiroidian.**

Sindromul lui Sipple constă din asocierea unui feocromocitom adesea bilateral cu un cancer tiroidian derivat din celulele parafoliculare (carcinom medular cu formare de amiloid) și cu un adenom paratiroidian. Din 1932, Eisenberg și Wallerstein semnalează asocierea unui cancer tiroidian cu un feocromocitom. Acești autori socotesc că ar fi vorba de o asociere fortuită. În 1952, Decourcy și Decourcy reconsideră problema arătînd că un număr foarte mare de feocromocitoane se pot asocia concomitent cu o gușă difuză sau nodulară sau cu un cancer tiroidian. În 1961, Sipple aduce argumente care pledează contra caracterului fortuit al sindromului care-i poartă numele. Din acest moment, numeroase cazuri clinice au fost raportate în literatură afirmînd individualitatea acestui sindrom. În afară de leziunile caracteristice, în unele cazuri, în cadrul acestui sindrom se pot întîlni și alte modificări, alterații scheletice cu aspect marfanoid, nevroame mucoase. Unii consideră că aceste sindroame complexe nu intră „stricto senso" în cadrul sindromului lui Sipple. Secrețiile tumorale par specifice : catecolaminele și metaboliții lor pentru feocromocitom, calcitonina și activitățile enzimatice diferite pentru cancerul tiroidian, parathormonii pentru adenomul paratiroidian. De fapt, unele cercetări arată că această secreție este mai puțin specifică, reușind a se pune în evi-

Scanned with OKEN Scanner

denţă catecolamine într-o metastază de cancer tiroidian şi calcitonină într-un feocromocitom. Aceste fapte se explică prin proveniența foarte probabilă a feocronocitomului, a cancerului tiroidian şi al adenomului tiroidian de la un mugure embriologic comun: creasta neurală a ectodermului. Acest fapt, precum şi elementul familial şi ereditar, permit a se crede că toate elementele sindromului sînt transmise genetic. Gorlin şi Mirkin cred că gena din creasta neurală unui RNA-mesager, responsabil de represiunea unui RNA-mesager responsabil de represiunea celulelor „APUD" (amine precursor uptake and decarboxylation), adică a celulelor care sintetizează substanţele biologice active. În cazurile care se asociază cu alte anomalii (nevroame mucoase, sindrom marfanoid etc.), factorul ereditar este mai puţin net. Prognosticul bolii este defavorabil. Boala nu are tratament specific, ci numai simptomatic.

1. De Gennes L.: *Maladies des glandes endocrines.* Flammarion, Paris, 1949.
2. Selye H.: *Textbook of endocrinology.* Montreal, 1947.
3. Tcherdakoff Ph., Juillet Y.: *Phéochromocytome, syndrome de Sipple et syndromes annexes.* Vie Méd., 1974, 3, 54. (Adresa autorilor: Clinique médicale, hôpital Broussais, Paris).

SMITH (sindromul lui) (1939): **surditatea unilaterală ereditară.**

Afecţiunea a fost descrisă în 1939 de Smith. Este o afecţiune ereditară, cu mod de transmisie dominant cu penetraţie joasă, în care primul şi unicul simptom este surditatea congenitală. Din punct de vedere vestibular, individul este normal. La examenul radiologic se pot întîlni două tipuri de leziuni: a) obliteraţie totală sau parţială a canalelor semicirculare, b) canalele laterale formează o cavitate cu vestibulul.

1. Depons J., Portmann M., Lafon J–C., Morgon A.: *Les troubles de l'audition chez l'enfant.* Librairie Arnette, 1965. Paris.
2. Kluyskens P., Geldof H.: *Acta O.R.L., Belgica,* 1965, vol. 19, nr. 4.

SMITH-LEMLI-OPITZ (sindromul lui) (1964): **întîrziere de creştere intrauterină, întîrziere psihomotorie, anomalia organelor genitale la băieţi, facies special; sindromul R.S.H.**

Scanned with OKEN Scanner

Sindromul lui Smith-Lemli-Opitz se caracterizează printr-o întîrziere în creşterea intrauterină, o întîrziere psiho-motorie, o anomalie a organelor genitale externe la băieţi şi un facies specific acestui sindrom. Afecţiunea este destul de rar întîlnită şi pînă în prezent s-au descris doar 50 de cazuri. După Dallaire această afecţiune s-ar datori unei anomalii cromozomice indetectabilă. Atunci cînd într-o familie sînt atinşi mai mulţi copii, cu siguranţă că unul dintre părinţi este probabil purtătorul unui aranjament cromozomic balansat. Dacă numai unul dintre copii suferă de această afecţiune, sindromul poate fi moştenit de la un părinte sau poate fi datorit unei anomalii sporadice în gametogeneză. Cei mai mulţi autori, printre care Pinski, Blair şi alţii, cred că sindromul ar fi de tip autosomic recesiv, pentru că el a putut fi descris la un frate şi la o soră sau la fraţi. Tabloul clinic este dominat de o întîrziere în dezvoltarea intrauterină, dificultăţi de hrănire, întîrziere staturo-ponderală importantă. La nivelul feţei anomaliile cel mai frecvent întîlnite sînt: microcefalie, nas plat cu narine antiversate, micrognatie şi gură mare, hipertelorism cu strabism permanent. La băieţi se observă criptorhidie, hipospadias. Evoluţia este severă. Nu are tratament.

1. Chavanskis J.A.E., Sutherland G. R.: *J. Ment. Defic. Res.*, 1971, 15, 153.
2. Dallaire L.: *J. Med. Genet.*, 1969, 6, 113.
3. Gellis S. S., Feingold M.: *Am. J. Dis. Child.*, 1968, 115, 603.
4. Patriarca P. L., Manzia S.: *Minerva Pediatr.*, 1972, 24, 670.
5. Smith D. W., Lelmi L., Opitz J. M.: *J. Pediatr.*, 1964, 64, 210.
6. Pinski L., Digeorge A. M.: *J. Pediatr.*, 1965, 66, 1049.

W

WALSH (sindromul lui) (1947): surditate bilaterală, ptoză palpebrală şi sindactilie.

În anul 1947, Walsh descrie două generaţii din aceeaşi familie care prezintă o afecţiune carac-

Scanned with OKEN Scanner

terizată prin prezența unei surdități bilaterale, întovărășită de ptoză palpebrală și sindactilie.

1. Depons J., Portmann M., Lafon J–C., Morgon A. : *Les troubles de l'audition chez l'enfant.* Edit. Librairie Arnette, 1965.
2. Kluyskens P., Geldof H. : *La surdité héréditaire. Acta O.R.L. Belgica,* 1965, vol. 19, nr. 4.

WEYERS-THIER (1958) (sindromul lui) : **displazia oculo-vertebrală.**

Este considerat a face parte din sindromul primului arc. Se caracterizează printr-o malformație unilaterală a ochiului fie o neuroftalmie, o criptoftalmie sau o anoftalmie sau cheratită neuroparalitică. Există, de asemenea, frecvente malformații unilaterale ale maxilarului superior și ale țesuturilor moi, cu piperplazia reliefului maxilar, macrostomie, hiperplazia țesutului jugal, hipoplazia unei hemifețe cu orbita foarte mică sau hipoplazia maxilarului inferior. Anomaliile la nivelul vertebrelor (superioare) sînt frecvente și se însoțesc de anomalii costale. Se observă malformații la nivelul pavilionului urechii sau pavilioane rudimentare. Experimental în 1953—1956, Degerhard obține același lucru la iepuri prin anoxie sau anoxemie.

1. Dechaume M. : *Précis de stomatologie.* Edit. Masson C-ie, 1966.
2. Kluyskens P., Geldof H. : *Acta O.R.L. Belgica,* 1965, 19, 4.
3. Weyers H., Thier J. : *J. Génét. hum.,* 1958, 7, 143.

WILDEWANCK II (sindromul lui) (1963) : **sindromul surdității de percepție.**

Este un sindrom care este relativ rar întîlnit, cu o frecvență de 1/100 000, cu mod de transmitere dominant, care se manifestă clinic printr-o surditate de percepție bilaterală de 40—60% db. Se mai remarcă la bolnavii cu acest sindrom o hipoexcitabilitate vestibulară. Evoluție lentă. Nu are tratament specific.

1. Depons J., Portmann M., Lafon J–C., Morgon A. : *Les troubles de l'audition chez l'audition chez l'enfant.* Edit. Lib. Arnette, Paris, 1965.
2. Kluyskens P., Geldof H. : *Acta O.R.L. Belgica,* 1965, vol. 19, 4.

Scanned with OKEN Scanner

INDEXUL ALFABE

AL BOLILOR (b) ŞI SINDROAM CU NUME PROPRII PE APARATE, SISTEME ŞI SPECIALITĂŢI

V 5.76
35.300

Volumul II

1. APARATUL RESPIRATOR

Pag.

Laënnec (b): catarul sufocant; bronşita capilară 7
Laënnec-Gendrin (s): infarctul pulmonar hemoptoic 8
Landouzy (b): tifobaciloza lui Landouzy . . 12
Le Doux (s): fibroza pulmonară dispneizantă progresivă asociată cu boala lui Dupuytren . 35
Lian-Stucki-Rey (s): apoplexia laringiană . 58
Loeffler (s): infiltratul pulmonar cu eosinofile 69
Loehr-Kindberg (s): sindromul eosinofilie şi infiltrat pulmonar 72
Lowry-Schuman (b): boala lucrătorilor din silozuri 76
Magrassi-Léonardi (s): infiltratul pleuro-pulmonar 93
Malassez (b): adenomatoza pulmonară . . . 94
Malherbe-Chanantais (b): carcinomul pulmonar calcificat 95
Malmrose-Kervall (s): afecţiunea post-primară tuberculoasă 97
Martini-Balestra (s): dispariţia totală sau parţială a segmentelor pulmonare 117
Martin Du Magny (s): catarul banal al laringelui şi bronşiilor 118

Scanned with OKEN Scanner

Mendelson (s): pneumonia enzimatică . . 130
Mosny-Malloizel (s): corticopleurita . . . 176
Mounier-Kuhn (s): bronşiectazie cu etmoido-antrită 179
Omodei-Zorini (s): bronşiolita bronşiectaziantă circumscrisă 213
Pancoast (s): sindromul vîrfului pulmonar . 231
Pancoast-Tobias (s): sindromul dureros din tumora apicală pulmonară 231
Pickwick (s): insuficienţa cardio-respiratorie a obezilor 267
Pie (s): infiltratul pulmonar cu eosinofile . 268
Pierre-Robin (s): asfixia cu cianoză continuă sau intermitentă 269
Potain (s): congestia pleuro-pulmonară . . 281
Puhr (b): microlitiaza alveolară a pulmonului . 295
Ranke (s): complexul primar tuberculos . . 306
Reimann-Hobard (s): pneumonia atipică primitivă 322
Rich (s): scleroza interstiţială pulmonară difuză 328
Rindfleisch-Hanseman (b): ciroza pulmonară . 337
Rosen-Custelman-Lubow (s): proteinoza alveolară a pulmonului 358
Saint-Roch (b): chalicoza tăietorilor de piatră 375
Schwartz-Bartter (s): sindrom hiponatremic şi cancer pulmonar 404
Sergent (s): sindromul broncho-recurenţial . 415
Sergent (s): sindromul frenico-pupilar . . . 416
Shaver (s): aluminoza 421
Shaver-Riddel (s): aluminoza 422
Tobias (s): tumoarea apicală a pulmonului . . 513
Waldford-Kaplan-Schadding (b): fibroza interstiţială difuză pulmon 577
Weill (s): hemiparestezia neuro-musculară din tuberculoza apicală 589
Weingarten (s): astmul eosinofilic tropical . . 593
Williams-Campbell (s): agenezia bronşiilor . 629
Wilson-Mitiky (s): fibroza pulmonară septală 635
Woillez (b): congestia pulmonară formă pneumonică 642

2. APARATUL CARDIO-VASCULAR

Laubry-Soulié Heim de Balsac (s): sindromul freno-pericardic 22
Laubry-Valser (s): miocardia 23
Lartigue (s): înecul prin sincopă reflexă vasomotorie 25

Scanned with OKEN Scanner

Lenègre-De Brux (s) : coronarita reumatismală 41
Leriche (s) : obliterarea trombotică cronică a aortei terminale 44
Lewis-Gallavardin (s) : tahicardia ventriculară 53
Libman-Sachs (s) : endocardita verucoasă atipică 58
Libman-Sachs (b) : lupusul eritematos acut diseminat 58
Loeffler (b) : endocardita parietală fibroplastică 70
Luciani-Wenckebach (s) : alungirea progresivă a intervalului P-R 78
Lutembacher (s) : comunicare interauriculară și stenoză mitrală 82
Mahler-Michaelis (s) : pulsul cățărător . . 91
Malan (s) : sindromul arterial funcțional al membrului inferior 93
Marins-Hausemann (b) : poikilodermia vasculară congenitală 118
Martorelli (s) : ulcerul gambei prin obliterare arteriolară 119
Meadows (s) : miocardita gravido-puerperală gravă 131
Mitchell (s) : eritromelalgia 154
Mobitz (s) : blocul atrio-ventricular tip II : . 155
Moenckeberg (s) : arterioscleroza medială . . 158
Mondor (b) : tromboza venelor superficiale abdominale 163
Morgagni (s) : cianopatia ; boala albastră . . 168
Morgagni-Adams-Stokes (s) : sincopa din blocul atrio-ventricular 169
Morquio (b) : boala Roger cu disociație atrio-ventriculară 171
Müller (s) : accidentul vascular precoce din hiperlipidemie 181
Naffiziger (s) : sindromul scalenului anterior . 189
Nicolau (s) : infarctul arterial după injecții de penicilină 199
Ohnell (s) : sindromul acordeonului din WPW 209
Opalski (s) : sindromul arterei vertebro-spinale posterioare 215
Ortner (s) : paralizia laringiană din stenoza mitrală 220
Osler (b) : endocardita malignă lentă . . 221
Osler-Rendu-Weber (b) : angiomatoza hemoragică familială 222
Page (s) : hipertensiunea arterială diencefalică 226
Paget-Schroetter (s) : tromboza de efort a venei axilare 229
Pagnicz (s) : acroeritroza 229

Scanned with OKEN Scanner

Pick (s) : simfiza pericardică 264
Pompe (b) : glicogenopatia cardiacă 276
Powers (s) : compresiunea intermitentă a arterei vertebrale 287
Prinzmetal (s) : sindromul dureros post-infarct miocardic 292
Prinzmetal-Massumi (s) : sindromul dureros post-infarct miocardic 293
Putnam (b) : acroparestezia ; brachialgia parestezică nocturnă 296
Putnam-Schulze (b) : brachialgia parestezică nocturnă 296
Rasmussen (b) : anevrismele arterei pulmonare 307
Ravault (s) : sindromul umăr-mînă 309
Raynaud (b) : gangrena simetrică a extremităţilor 312
Raynaud-Leriche-Lafontaine (s) : tulburarea circulatorie paroxistică unilaterală 313
Ribierre-Pichon (s) : reumatismul cardiac evolutiv 327
Riegel (b) : tahicardia cu tulburări respiratorii astmatiforme 330
Riser (s) : hipertensiunea arterială pseudotumorală 338
Roger (b) : comunicarea intraventriculară . . 344
Romano-Ward (s) : sindromul surdo-cardiac . 347
Romberg-Paessler (s) : sindromul splachno-cardiac 350
Roskam (s) : hiperexcitabilitatea sinusului carotidian 354
Rougnon-Heberden (b) : angina de piept . . 360
Ruiter (s) : arteriolita alergică 366
Ruiter-Pompen (s) : sindromul cardio-vaso-renal 367
Sachs (s) : endocardita din lupusul eritematos diseminat 372
Sahli (s) : stenozarea venei cave superioare . 372
Schellong (s) : tulburări cardiace funcţionale . 386
Scherf (s) : tahicardia juncţională simplă . . 390
Schrotter (b) : tromboflebita membrului superior 401
Semeran-Semianovski (s) : hipoasfixia paroxistică 412
Senhouse-Kirkes (b) : endocardita acută primitivă malignă 414
Smith-Allen (s) : eritromelalgia 595
Sircouez-Kirtz (b) : endocardita infecţioasă cu evoluţie acută 444
Sondergaard (s) : coarctaţia arterei pulmonare la nivelul inserţiei ligamentului arterial 448
Spens (s) : sincopa din blocul atrio-ventricular complet 452
Steal (s) : sindromul de obliterare a arterei mezenterice inferioare 461

Scanned with OKEN Scanner

Stokes-Adams (s) : pulsul lent permanent . . 473
Takayashu (b) : boala fără puls ; sindromul de arc aortic 491
Taussig (b) : transpoziţia aortei cu arteră pulmonară calare 497
Taussig-Bing (s) : transpoziţia aortei cu arteră pulmonară călare 497
Taussig-Snellen-Albers (s) : anomalie cardio-vasculară complexă 497
Tinel (s) : acromelalgia sau eritromelalgia . . 512
Tolcinov-Roger (b) : defectul septului ventricular 514
Uhlenbruck (s) : insuficienţa ventriculară stîngă din cursul tuberculozei pulmonare cronice . 533
Vaquez (s) : tulburările subiective din aritmia extrasistolică 548
Vaquez-Lecomte (b) : tromboflebita subacută . 549
Vieussens (b) : ateromatoza aortică 556
Weinberg-Himmelfarb (b) : fibroelastoza miocardului 593
Weir-Mitchell (b) : eritromelalgia 595
Wenckenach (s) : alungirea progresivă a intervalului P-R 597
White (b) : cordul pulmonar cronic 615
William-Jolly-Richie (s) : fluterul auricular . . 627
Wilson (s) : blocul de ramură dreaptă . . 633
Winiwarter-Buerger (b) : trombangeita obliterantă 638
Wolff-Parkinson-White (s) : sindromul conducerii accelerate 642
Zeek (b) : angeita de hipersensibilizare . . 653

3. APARATUL DIGESTIV

Laënnec (b) : ciroza atrofică ; ciroza portală . 6
Lambling-Conte (s) : sindromul carenţial al gastrectomizaţilor 10
Landsteiner-Fanconi-Andersen (s) : fibroza chistică a pancreasului 17
Lane (s) : staza intestinală cronică 18
Lereboullet-Gilbert (s) : colemia familială simplă 43
MacMahon-Thanhauser (s) : colangiolita cu pericolangiolită 88
Mallory (b) : ciroza nodulară postnecrotică . 96
Mallory-Weiss (s) : hemoragia gastro-intestinală masivă 96
Marston (s) : colita ischemică 116
Meckel (b) : diverticulita lui Meckel . . . 126
Ménétrier (b) : gastrita hipertrofică gigantă . 133

Scanned with OKEN Scanner

Meulengracht (s) : icterul juvenil intermitent . 136
Minkovski-Chauffard (b) : icterul hemolitic congenital şi familial 153
Mirizzi (b) : spasmul izolat al canalului hepatic 153
Mossé (s.) : ciroza hepatică din policitemia vera 176
Mossé-Mallory-Marchand (s) : hepatita cronică macronodulară 177
Mya (b) : megacolonul 185
Najjar-Crigler (s) : icterul congenital nehemolitic 190
Oberdorfer (b) : carcinoidele intestinale . . 205
Ogilvie (s) : falsa obstrucţie a colonului . . 208
Olfield (b) : polipoza colică şi chisturi sebacee 211
Parnas-Wagner (s) : glicogenoza hepatică . . 239
Patella (b) : stenoza pilorică inflamatorie a tuberculoşilor 246
Payer (s) : sindromul unghiului splenic . . 249
Pfannenstiel (s) : icterul grav familial . . 261
Ramot-Eidelmann (s) : limfomul mediteranean . 305
Reichmann (s) : gastroucoreea ; sindromul hipersecreţiei gastrice 320
Reimann (b) : peritonita paroxistică benignă . 322
Rendu-Widal (b) : tuberculoza splinei . . . 324
Roemheld (s) : sindromul gastro-cardiac . . 344
Rokitanski-Frerichs (b) : atrofia galbenă acută a ficatului 346
Rössle (b) : colangiolita obstructivă . . . 356
Rotor (s) : icterul cronic familial nehemolitic cu bilirubină conjugată în ser 360
Sabourin (b) : ciroza grăsoasă 373
Saint (s) : triada Saint (hernie hiatală, litiază, biliară şi diverticuloză intestinală) . . . 374
Schindt-Wildhirst (b) : ciroza hiperprotidemică a alcoolicilor 390
Schitzler (s) : ulcerul perforat acoperit . . 392
Schmidt (b) : dispepsia fermentativă . . . 394
Schmorl (s) : icterul grav nuclear 395
Sergheev-Tareev : hepatita cu ser homolog ; hepatita prin seringă 417
Sheehan (b) : steatoza acută a ficatului din cursul sarcinii 423
Sherlock (s) : encefalopatia porto-cavă . . . 425
Siégal (b) : peritonita paroxistică benignă . . 430
Siégal-Cattan-Mamou (b) : peritonita paroxistică benignă 430
Stierlin (s) : defectul de umplere a polului inferior al colonului ascendent şi al ileonului . . 470

Scanned with OKEN Scanner

Talamon-Norero (b) : ciroza granulată a ficatului 492
Thannhauser (b) : ciroza biliară xantomatoasă 502
Thayssen (s) : crizele dureroase perirectale . 503
Tiedman (s) : apoplexia viscerală fără embolie ; infarctul intestinal 510
Tisnado-Munor-Noriega (s) : lentiginoză și dolichocolon 513
Tygstrupp-Summerskill-Walshe (b) : colestaza intrahepatică benignă 530
Van Crefeld (b) : glicogenoza hepatică . . 546
Verner-Morrison (s) : sindromul diaree, achlorhidrie și hipokaliemie din tumorile pancreatice 552
Verbrycke (s) : sindromul flexurii hepatice . 553
Virchow (s) : tumoarea nespecifică a cecului . 560
Walter-Bohmann (s) : sindromul postcolecistectomie 570
Watson (b) : porfiria hepatică 582
Westphal-Strümpell (b) : ciroza ficatului din pseudoscleroza medulară 612
Wheeler (s) : chistul diverticular al coledocului 613
Whipple (b) : lipodistrofia intestinală ; steatoreea idiopatică 614
Widal-Abrami (s) : sindromul entero-hepatic colibacilar 619
Wilson (b) : degenerescența hepato-lenticulară progresivă 632
Wilson (b) : pseudoscleroza Wilson . . . 632
Winckelstein-Hamperl (b) : esofagita peptică . 638
Winckel (b) : icterul infecțios epidemic al nounăscutului 638
Zencker (s) : diverticulul hipofaringeal . . 655
Zieve (s) : icter, hiperlipemie și anemie hemolitică 656
Zollinger-Ellison (s) : tumora de pancreas complicată cu ulcer gastro-duodenal recidivant . 660

4. APARATUL GENITO-URINAR

Lemierre-Marquézy (s) : nefrita acută azotemică din pneumococcemiile grave 41
Lièvre-Bloch-Michel (b) : diabetul fosfoglucidic 62
Lightwood-Butler-Albright (s) : acidoza renală hipocloremică 63
Lightwood (b) : hipercalcemia idiopatică pasageră 63
Lignac (s) : sindromul Fanconi cu cistinoză . 64

Scanned with OKEN Scanner

Lignac-Fanconi (s): nefropatie prin tulburarea metabolismului aminoacizilor 65
Löhlein (b): glomerulonefrita trombocapilară . 71
Lowe (s): sindromul oculo-cerebro-renal . . . 75
Lowe-Bickel (s): sindromul oculo-cerebro-renal 76
Marion (b): boala colului vezical . . . 114
Munck (s): nefroza lipoidică 183
Ohlsson (s): nefropatia congenitală cu miopie 207
Okamoto (s): hematuriile idiopatice . . . 209
Ormond (b): fibroza retroperitoneală . . 219
Pasteur-Vallery-Radot (s): nefrita care pierde sare 245
Pavy (b): albuminuria intermitentă . . 248
Pavy-Teissier (b): albuminuria ortostatică . 248
Paxton (s): sindromul de strivire . . . 248
Reimann (b): boala periodică 322
Rokitanski-Kuster (s): absenţa vaginului . . 347
Ruiter-Pompen (s): sindromul cardio-vaso-renal 367
Schwartz-Bartter (s): sindrom hiponatremic şi cancer pulmonar 404
Stuehmer (s): scleroatrofia balano-prepuţială după circumcizie 479
Swediaur (s): talalgia blenoragică 486
Tanner-MacDonald (s): prostatita granulomatoasă 495
Theissier (b): albuminuria ortostatică . . . 507
Thorn (s): nefrita hipocloremică 509
Toni-Debré-Fanconi (s): rahitismul din insuficienţa tubului proximal 513
Vidal-Jacquet (s): reumatismul blenoragic asociat cu keratoza palmo-plantară 555
Wilson-Root-Marble (s): nefropatie mixtă şi intricată cu glomerulo-scleroză şi nefrită interstiţială 636
Wilms (b): nefroblastomul 637
Wunderlich (s): hematomul perirenal spontan 648

5. HEMATOLOGIE

Lawrence-Berlin (s): policitemia relativă . 30
Lederer (b): anemia hemolitică acută . . 33
Lederer-Brill (b): anemia gravissimă acută . 33
Lelong-Joseph (s): anemia nou-născutului . 40
Lepore (s): hemoglobinuria lui Lepore . . 42
Lerner-Watson (b): purpura criptoglobulinemică 46
Letterer-Siwe (b): reticuloza aleucemică . . 48
Lichtenstein (s): reticuloendotelioza . . 59

Scanned with OKEN Scanner

Lichtenstein-Jaffé: granulomul histiocitoeosinofil 60
Lichtheim (s): sindromul neuro-anemic . . 60
Loutit (b): anemia hemolitică 75
Lucy Wills (b): anemia de foame . . . 79
Machler-Greenberg (b): anemia acrestică . . 89
Majocchi (b): purpura inelară telangiectazică 90
Marchiafava-Micheli (s): hemoglobinuria paroxistică nocturnă 102
May-Hegglin (s): anomalia citoplasmatică esențială 122
Micheli (s): hemoglobinuria paroxistică nocturnă 140
Michon (s): trombopatia cu deficitul factorului 4 de coagulare 141
Minkowski-Chauffard (b): anemia sferocitară 153
Monge (b): eritremia de altitudine . . . 164
Moschowitz (b): purpura trombotică . . 175
Moschowitz-Symmers (b): purpura trombotică trombocitopenică 176
Naegeli (b): leucocitoza monocitară acută medulară 187
Naegeli (s): trombopatia funcțională . . . 188
Naegeli (s): anemia pernicioasă trisimptomatică 189
Nichamin (b): policitemia familială . . 197
Nygaard-Brown (b): trombofilia acută generalizată 204
Osler-Vaquez (b): policitemia vera . . 221
Osler-Rendu-Weber (b): angiomatoza hemoragică familială 222
Owren (b): parahemofilia A 225
Paltauf-Sternberg (b): limfogranulomatoza malignă 230
Pappenheim (s): granulo-sarcomatoza . . 233
Paterson-Brown-Kelly (b): anemia disfagică . 276
Pel-Ebstein (b): limfogranulomatoza malignă . 250
Paradisco-Griva-Angeleri-Benedetti (b): mieloza eritremică cronică 235
Pelger-Huët (b): anomalia ereditară a leucocitelor 250
Pfannenstiel (s): icterul grav familial . . 261
Pfister-Brill (b): limfomul giganto-folicular . 263
Plummer-Vinson (s): anemia disfagică . . 276
Rabe-Salomon (b): afibrinogenemia congenitală 303
Reschad-Schilling (b): reticuloendotelioza acută 325
Revol (b): diaciclotrombopatia 326
Rietti-Greppi-Micheli (s): thalassemia minor . 333

Scanned with OKEN Scanner

Risien-Russel-Batten-Collier (s): mieloza funiculară 339
Rohr (b): agranulocitoza hiperplazică . . 345
Rosenthal-Dreskin-Rosenthal (s): diateza hemoragică prin deficit de tromboplastină . . 353
Roskam (s): endotelita hemoragică . . . 354
Rundless-Falls (s): anemia hipocromă microcitară cu hemoliză 367
Runeberg (b): anemia pernicioasă cu remisie spontană 368
Rustițchi-Kahler (b): mielomul multiplu . . 370
Sarrouy-Cabannes-Sendra (s): anemia subacută curabilă a sugarului 381
Schilling (b): leucemia cu monocite . . 389
Schoenlein (b): pelioza reumatismală . . 397
Schoenlein-Henoch-Glanzmann (b): purpura anafilactoidă 397
Schultz (b): agranulocitoza 604
Schulman (b): purpura trombocitopenică prin deficit de trombopoetină 402
Schulten (b): anemia hipocromă esențială feriprivă a adultului 402
Scott-Robb-Smith (b): reticuloza histiocitară medulară 406
Silvestroni-Bianco (s): thalassemia minor . 436
Soulier-Larrien (s): trombocitemia hemoragipară plachetară 449
Sternberg-Paltauf (b): limfogranulomatoza malignă 466
Stransky-Régala (b): anemia congenitală hemolitică din Malaezia 474
Strümpell (b): anemia splenică 477
Stuart (s): diateza hemoragică prin deficit de factor Prower-Stuart 480
Symmers (b): limfoblastomul gigantocelular . 489
Trousseau (b): limfadenia aleucemică . . 525
Valsuani (s): anemia pernicioasă progresivă din sarcină 544
Vaquez (b): policitemia vera 547
Vaquez-Aubertin (s): anemia splenică mieloidă 548
Varendal (b): anemia hipocromă micorcitară . 550
Virchow (b): leucemia 561
Vries De (s): deficit congenital și familial de factor labil și sindactilie 569
Waitz (b): mieloscleroza cronică forma limfoidă 575
Waldenström (b): macroglobulinemia . . 576
Waring-Blendor (s): anemia hemolitică dobîndită extracorpusculară 580

Scanned with OKEN Scanner

Weil (s): hemogenia 589
Weil-Charlier (s): hemogenia 590
Weil-Clerc (b): eritroblastoza adultului . . . 590
Weil-Perles (b): anemia eritroblastică cu hepatosplenomegalie 590
Weil-Séer (b): forma atipică de mieloleucoză 591
Weingarten (s): eosinofilia tropicală 593
Weissenbach-Lièvre (s): mielomatoza decalcifiantă difuză 600
Werlhof (b): purpura trombopenică constituțională 602
Werlhof-Wichmann (b): purpura trombopenică primitivă 603
Werner-Schultz (b): agranulocitoza primitivă . 604
Widal-Abrami-Brulé (s): icterul hemolitic cîștigat 620
Wilkinson (b): anemia achrestică 625
Willebrand (b): pseudohemofilia ereditară . 626
Willebrand-Jürgens (s): trombopatia constituțională 626
Willebrand-Naegeli (s): trombopatia familială . 627
Wills (b): anemia prin carență protidică . . 632
Wills-Balfleur-McSwiney (b): anemia prin carență protidică 632
Wiseman-Doan (b): panhemopatia splenică . 639
Wiskott-Aldrich (s): trombocitopatia ereditară prin defect plachetar intrinsec 640
Zuelzer-Kaplan (s): anemia megaloblastică nutrițională a sugarului 660
Zuelzer-Ogden (b): anemia megaloblastică nutrițională a sugarului 660

6. NEUROLOGIE și PSIHIATRIE

Laerevan (s): paralizia bulbo-pontină cronică progresivă cu surditate 8
Landouzy (b): distrofia musculară forma facio-scapulo-humerală 13
Landouzy-Déjérine (b): distrofia musculară Landouzy-Déjérine 13
Landouzy-Déjérine (b): distrofia musculară progresivă 13
Landry (b): paralizia acută ascendentă . . . 15
Landry-Guillain-Barré-Strohl (s): polinevrita idiopatică acută 16
Lange (b): tulburări motorii extrapiramidale cu hipertrofie musculară 20
Lannois-Gradenigo (s): sindromul vîrfului stîncii 22
Laruelle (s): sindromul găurii occipitale . . 25

Scanned with OKEN Scanner

Lartigue (s) : înecul prin sincopă reflexă vasomotorie 25
Lassègue (b) : delirul de persecuție cu evoluție sistemică 26
Lejone-Lhermite (b) : atrofia olivo-cerebelară . 39
Lemierre-Boltanski-Justin Besançon (s) : polinevrita alcoolică 40
Lenoble-Aubineau (s) : nistagmus congenital și fasciculații musculare 42
Lesage-Abrami (s) : sindromul timpului furtunos 46
Lévy-Roussy (b) : distazia areflexică eredo-familială 50
Leyden (b) : ataxia acută 54
Leyden-Moebius (b) : miopatia primitivă progresivă cruro-jambieră 54
Lhermite (s) : halucinoza pedunculară . . . 56
Lhermite (b) : mioscleroza retractilă senilă . 56
Lhermite (b) : atrofia vermisului la bătrîni . 57
Lhermite (b) : catalepsia trezirii din somn . 57
Lhermite-Trelles (s) : sindromul arterei cerebeloase superioare 57
Lichtheim (s) : sindromul neuro-anemic . . 60
Liddle (s) : sindromul lui Liddle 61
Liéou (b) : migrena cervicală 61
Lièvre (b) : spedatrofia 61
Limb-Girdle (s) : musculodistrofia ereditară . 65
Lindau (b) : angiomatoza retino-cerebrală . . 66
Lissauer (b) : paralizia lui Lissauer . . . 67
Little (b) : diplegia spastică infantilă . . . 67
Louis-Bar (b) : ataxia telangiectazică . . . 74
Lowe (s) : sindromul oculo-cerebro-renal . . 75
Lowe-Bickel (s) : sindromul oculo-cerebro-renal 76
Luciani (s) : triada lui Luciani 80
Lundberg-Westerberg (s) : hemispasmul facial ereditar 81
Mabry (b) : distrofia musculară progresivă benignă 85
Marchand (b) : encefalita psihotică de etiologie necunoscută 100
Marchiafava-Bignami (b) : atrofia cerebrală alcoolică 102
Marfan (s) : paraplegia medulară sifilitică . . 104
Marie (b) : eredo-ataxia cerebeloasă 106
Marie-Boveri (b) : nevrita interstițială hipertrofică progresivă 107
Marie-Charcot (b) : amiotrofia peronieră progresivă 108

Scanned with OKEN Scanner

Marie-Charcot-Tooth-Hoffmann (s): amiotrofia peronieră a adolescentului 108
Marie-Foix (s): sindromul lateral 108
Marie-Foix-Alajouanine (b): atrofia cerebeloasă tardivă 109
Marie-Robinson (s): levulozurie cu tulburări psihice 110
Marinescu (b): nevrita interstițială hipertrofică generalizată 112
Marinescu (b): forma ciclică de amiotrofie 113
Marinescu-Sjögren (s): oligofrenie, cataractă și ataxie cerebeloasă 113
Martland (s): encefalopatia posttraumatică a boxeurilor 118
Mattey-Marc (b): cleptomania 120
Matzdorff-Lhermite (s): sindromul nucleului lui Luys 121
Ménière (s): vertijul labirintic paroxistic . . . 133
Meynet (b): folia reumatismală 138
Midleton (b): miodistrofia congenitală deformantă 141
Milhorat-Wolff (s): musculodistrofia progresivă atrofică distală 145
Millard-Gubler (s): hemiplegia și paralizia facială de partea opusă cu paralizie de nerv oculomotor extern 148
Millikan-Siekert (s): insuficiența circulatorie a sistemului arterial bazilar 149
Mills (b): hemiplegia spinală cronică ascendentă 150
Minor (b): hematomielia centrală 151
Minor (b): tremurătura ereditară 151
Minkowski (s): anestezia emoțională 152
Minkowski (b): hemicoreea posthemiplegică . 152
Moebius (s): akinezia algera 157
Moersch-Woetman (s): sindromul omului rigid . 159
Monakow (s): sindromul calotei pedunculului cerebral 161
Monbrun-Bénisty (s): nevralgia retrooculară posttraumatică 162
Morel (b): atrofia cerebrală de origine alcoolică 166
Moon (s): adebilitate mintală, polidactilie, hipogonadism, retinită 170
Morvan (b): coreea fibrilară 175
Münchhausen (s): sindromul psihic proteiform și fantezist 182
Münchmeyer (b): miozita osifiantă progresivă . 183
Nevin (s): miopatia progresivă tardivă 196

Scanned with OKEN Scanner

Nothnagel (s): paralizia perechii a 3-a de nervi cranieni cu ataxie cerebeloasă de partea opusă . 203
Opalski (s): sindromul arterei vertebro-spinale posterioare 215
Opalski (s): sindromul nevrotic 215
Oppenheim (s): sindromul lacrimilor de crocodil 215
Oppenheim (b): pseudotabesul hipofizar .. . 216
Oppenheim (b): encefalopatia hemoragică . . 216
Oppenheim (b): miotonia congenitală . . . 217
Othello (s): psihoza obsesivă 223
Pansini (s): sindromul cerebelos cu disartrie din malarie 232
Parinaud (s): paralizia verticalității . . . 235
Parkes-Weber (s): neuroangiomatoza encefalo-facială 237
Parkinson (b): paralizia agitantă 238
Parrot (b): pseudoparalizia luetică . . . 240
Parsonage-Turner (s): amiotrofia nevralgică a umărului 241
Pelizaeus-Merzbacher (b): leucodistrofia progresivă 251
Parsonage-Turner (s): amiotrofia nevralgică a centurii scapulare 241
Pelizaeus-Merzbacher (s): aplazia axială extra-corticală congenitală 252
Penfield (s): chisturile talamusului . . . 255
Pette-Doering (b): panencefalomielita . . . 259
Pick (b): atrofia cerebrală progresivă . . . 266
Pierret-Rougier (s): psihoza tabetică paranoidă 269
Pietrantoni (s): nevralgia de trigemen din tumorile maxilo-etmoide 271
Protopopov (s): psihoza afectivă cu tulburări neuro-endocrine 293
Raeder (s): sindromul paratrigeminal . . . 303
Ramadier (s): nevralgia ganglionului sfeno-palatin 304
Ramsay-Hunt (b): atrofia dento-rubrică . . 306
Raymond (s): sindromul corpului calos . . 310
Raymond (s): sindromul superior al calotei protuberanțiale 310
Raymond-Cestan (s): sindromul protuberanțial superior 311
Raymond-Guillani (b): miopatia progresivă primitivă 311
Reilly (s): tulburările acute din sindromul de iritație 319
Regis (s): dromomania 321

Scanned with OKEN Scanner

Remak (s) : paralizia radiculară mijlocie a plexului brahial 323
Reye (s) : encefalopatia şi degenerarea grăsoasă a viscerelor 326
Ribbing (b) : disostoza epifizară 327
Riley (b) : disautonomia familială 335
Riley-Day (s) : disautonomia familială 335
Rochon-Duvignaud (s) : sindromul de fantă sfenoidală 343
Romberg (b) : hemiatrofia facială progresivă . 348
Roth-Bernardt (b) : meralgia parestezică . . 357
Roussy (b) : hemiataxia coreo-atetozică . . 361
Roussy-Cornil (b) : polinevrita hipertrofică progresivă nefamilială 362
Roussy-Lévi (b) : distazia areflexică ereditară . 362
Roussy-Lhermite (s) : hemiplegia spinală fără sindrom Brown-Sequard 363
Roussy-Oelnitz-Cornil (s) : paraplegia corticală senzitivă motrice cu ataxie prin leziunea lobului paracentral 363
Rud (s) : sindromul complex : idioţie, epilepsie şi ichtioză 365
Russel (s) : sindromul diencefalic al primei copilării 368
Ruskisz (b) : encefalo-leucopatia difuză . . 369
Salvatori-Esquiral-Hugeland (s) : dipsomania . 376
Samuel-Alexander (b) : degenerescenţa hepatolenticulară progresivă 377
Sanctis-Cacchione (s) : idioţia xerodermică . . 377
Saint-Guy (b) : coreea minoră 380
Schilder (b) : scleroza cerebrală difuză . . 388
Schilder (b) : encefalita periaxială difuză . . 388
Schilder-Foix (b) : leucoencefalita periaxială difuză 388
Schilder-Stengl (s) : asimbolia dureroasă . . 389
Schirmer (s) : angiomatoza encefalo-trigeminală 391
Schlemihl (s) : astenie motorie cu dispraxie . 393
Schmidt (s) : sindrom Avellis cu paralizia trapezului şi sternocleidomastoidianului 394
Schob (b) : atrofia emisferelor cerebrale . . 397
Scholtz (b) : scleroza cerebrală juvenilă . . 398
Scholtz (s) : scleroza cerebrală difuză senilă . 399
Scholtz-Bielschowsky (b) : forma subacută juvenilă a atrofiei cerebrale Schob 399
Scholtz-Van Bogaert (b) : forma infantilă a sclerozei cerebrale 399
Schultze-Putmann (b) : reumatismul cronic cu acroparestezii nocturne dureroase 402

Scanned with OKEN Scanner

Scob (b): hemiatrofia creierului 405
Seeman (s): tulburări vestibulo-cerebeloase și ale vorbirii 407
Séglas-Kadinski (s): halucinațiile verbo-motorii 408
Seitelberger (b): degenerescența neuroaxonală infantilă 409
Selye (s): sindromul de adaptare consecutiv stressului 411
Sereiski (s): sindromul celor trei A 415
Sheaff (b): miochimia ereditară 422
Sheldon (b): amioplazia congenitală 424
Sheldon-Combi (b): artro-mio-displazia . . 425
Sherlock (b): epiloia 426
Shy (b): miopatia megaconială 427
Shy-Engel-Somers-Wanko (b): miopatia cu hipotonie și atrofie musculară 426
Shy-Magee (b): miopatia congenitală neprogresivă 426
Sicard (s): sindromul condilo-rupt posterior . 427
Sicard (s): forma paraplegică a nevraxitei epidemice 427
Sicard-Barré (s): sindromul extenso-progresiv . 427
Sicard-Collet (s): hemiplegia gloso-velo-palato-faringo-laringiană 428
Sicard-Foix (s): disociația albumino-citologică a LCR-ului 428
Sicard-Lermoyez (s): torticolis congenital de origine osoasă cu amiotrofie 429
Sicard-Robineau (s): sindrom neurologic cu tulburări nevralgice, gustative și oculare . . 429
Simmonds-Shaw (b): nevrita interstițială hipertrofică 440
Sivadon-Bouquerel (s): eleoftenofagia 442
Sjögren-Larson (s): oligofrenia cu ichtioză și tulburări nervoase 443
Smith (s): sindrom bulbar, retroolivar, similar sindromului Jackson 445
Spatz (s): atetoza dublă 451
Spielmeyer-Vogt (b): idioția amaurotică familială juvenilă 454
Spielmeyer-Stock (b): idioția amaurotică familială juvenilă 454
Spiro-Shy-Gonatas (b): miopatia tubulară . . 454
Spiller (s): paralizia spinală ascendentă epidurală 455
Stark-Kaeser (b): poliomielita anterioară acută sau subacută cu sindrom scapulo-humeral . . 461
Stein-Grixoni-Orzechowski (b): miotonia paralitică 462
Steinert (b): distrofia miotonică 464

Scanned with OKEN Scanner

Steinert-Batten (b) : miatonia atrofică . . . 465
Steinert-Curschmann (b) : distrofia miotonică . 465
Stern (s) : atrofia talamică 465
Stiffman (s) : sindromul omului rigid . . . 469
Strachan (b) : polinevrita din pelagră . . 473
Strümpell-Leichtenstern (b) : encefalita hemoragică acută 477
Sutter-Luccioni (s) : sindromul insuficientei autorităţi a părinţilor 485
Sutton (b) : delirium tremens 485
Sydenham (b) : coreea acută 488
Symmonds-Schaw (b) : formă clinică de sindrom Dejerine-Sotas 490
Talma (b) : miatonia cîştigată 492
Tapia (s) : paralizia unilaterală a limbii şi corzilor vocale 494
Targowia (s) : psiho-encefalita reumatismală . 496
Targowia (s) : sindromul deportaţilor . . . 496
Thévenard (b) : acropatia ulcero-mutilantă pseudosiringo-mielitică a membrelor inferioare . . 504
Thomala (b) : spasmul de torsiune familial . 506
Thomas (b) : atrofia olivo-ponto-cerebeloasă . 507
Thomas (s) : sindromul parietalului superior . 507
Thomsen (s) : miatonia congenitală . . . 507
Tiling-Wernicke (s) : paralizia oculo-motorie-disociată 513
Trousseau (b) : nevralgia facială izolată . . 526
Turner-Parsonage (s) : amiotrofia nevralgică a umărului 529
Unverricht (s) : epilepsia mioclonică eredo-degenerativă familială 537
Vail (s) : nevralgia paroxistică 542
Valleix (b) : nevralgia cervico-brahială . . . 543
Vallery-Radot-Alajouanine-Horton (s) : sindrom neuro-vegetativ 543
Vaquez-Esmein (s) : epistaxisul meningean . . 549
Verger-Déjérine (s) : sindromul senzitiv cortical 553
Vernet (s) : sindromul de condilogaură posterioară 553
Verner (s) : sindromul bulbar 553
Verocay (b) : neurinomul tunicii a VIII-a de nervi cranieni 554
Verocay (b) : neuromatoza 555
Vieusseux-Wallenberg (s) : paralizia unilaterală a vălului palatului, faringelui, laringelui şi sindrom Claude Bernard-Horner 557
Villaret (s) : sindromul retroparotidian posterior 557
Vincent-Alajouanine (s) : sindrom Argyll-Robertson şi Parrinaud 559

Scanned with OKEN Scanner

Virchow (b) : hernia discală 561
Vogt (b) : starea marmorată 563
Vogt-Cecilia (s) : paralizie pseudo-bulbară cu infantilism și spasticitate musculară 564
Vogt-Spielmeyer (b) : idioția amaurotică familială 565
Vulpian-Bernard (b) : atrofia musculară progresivă cu debut proximal 570
Wallenberg (s) : sindromul retro-olivar . . . 577
Wallgren (b) : meningita aseptică 578
Wallgren-Armstrong (b) : coriomeningita limfocitară 578
Walton (s) : hipotonia musculară congenitală benignă 580
Weber (s) : hemiplegia alternantă oculo-motorie 583
Weill (s) : hemipareza neuromusculară din tuberculoza apicală 589
Weil-Reys-Adie (s) : sindromul pseudo-tabetic . 591
Weil (s) : sindromul pseudo-tabetic 591
Weir-Mitchell (s) : cauzalgia 595
Welander (s) : miopatia distală tardivă ereditară 596
Weisenburg (s) : nevralgia glosofaringelui din tumora ponto-cerebeloasă 598
Werdning-Hoffmann (b) : amiotrofia infantilă . 601
Werdning-Wallgren (b) : atrofia musculară spinală progresivă, forma bulbară 602
Wernicke (b) : afazia senzorială ; surditatea verbală corticală 604
Wernicke (b) : afazia subcorticală 605
Wernicke (b) : afazia motorie corticală 605
Wernicke (s) : halucinoza alcoolică 606
Wernicke (b) : polioencefalita hemoragică superioară 606
Wernicke (s) : encefalopatia Wernicke 607
Wernicke-Wilder (b) : convulsiile musculare dureroase 608
Wertheim-Salomon (b) : boala Parkinson cu reflexe tendinoase abolite 609
West (s) : maladia spasmelor în flexiune . . 610
West-Charcot (b) : coreea moale 610
Westphal (b) : paralizia periodică familială . 611
Westphal-Goldflam (b) : paralizia paroxistică familială 611
Westphal-Leyden (s) : mielita acută diseminată 611
Westphal-Strümpell (b) : pseudoscleroza medulară și ciroza ficatului 612
Wohlfart-Kugelberg (b) : amiotrofia spinală progresivă pseudomiopatică 641

Scanned with OKEN Scanner

Wolff-Schaltenbrand (s): alicoreea spontană . 644
Wolpert (b): simultanagnozie 645
Wright (s): sindromul de hiperabducţie . . 647
Yves-Bureau (b): acropatia ulcero-mutilantă pseudosiringomielică nefamilială etilică . . 651
Ziehen-Oppenheim (b): distonia musculară progresivă 655
Zimmerlin (b): atrofia musculară progresivă familială 657
Zimmerlin (s): miopatia toraco-abdominală . 659
Zingerlé (s): sindromul de automatoză . . . 659

7. TULBURĂRILE METABOLISMULUI

Landing (b): deficitul de beta-galactosidază . 11
Lange (b): tulburări motorii extrapiramidale prin deficit de fosforilază musculară . . . 18
Laplane-Polonovski (b): malabsorbţia congenitală de glucozo-galactoză 23
Leigh (b): encefalomielopatia necrozantă subacută 36
Leroy (s): mucolipidoza de tip II 46
Leschke (s): hiperglicemie, pete pigmentare, astenie 47
Lesch-Nyhan (s): hiperuricemia cu tulburări neurologice 47
Lewis (s): deficitul de UDP-glucozo-glicogeno-transglucoxilază 52
Lièvre-Bloch-Michel (b): diabetul fosfoglucidic. 62
Lightwood-Payne (s): hipercalcemia idiopatică benignă 64
Lignac-Fanconi (s): perturbare în metabolismul aminoacizilor 64
Lubarsch (b): amiloidoza sistematizată . . . 77
Lubarsch-Pick (b): amiloidoza sistematizată . 77
Mac Ardle-Schmid-Pearson (b): glicogenoza tip Cori 5 86
McArdle (b): glicogenoza de tip Cori 5 . . 86
Marie-Robinson (s): levulozurie cu tulburări psihice 110
Marie-Sée (b): hipervitaminoza A . . . 111
Mauriac (s): diabetul zaharat infantil . . . 122
McMurray (s): citrulinuria 125
McDonough (b): xantogranulomul infantil . . 125
Medes (b): tirozinaza 126
Mende (s): albinismul parţial cu surdimutitate . 131
Menkes (s): urina cu miros de sirop de arţar . 135

Scanned with OKEN Scanner

Meyer-Betz (b): mioglobinuria esenţială . . 137
Minamata (b): sindromul toxic prin intoxicaţie mercurială 150
Moeller-Barlow (b): scorbutul infantil . . . 157
Moncrieff (s): meliturie, hernie hiatală şi debilitate mintală 162
Müller (s): accidentul vascular din hiperlipidemie 181
Niemann-Pick (b): histiocitoza lipoidică esenţială 200
Norman (b): dislipoidoza congenitală (b) . . 202
Norman-Wood (b): dislipoidoza congenitală . 203
Oast-House (s): aminoacidopatia congenitală . 205
Ordonez (b): melanoza 218
Parnas-Wagner (s): formă clinică de glicogenoză hepatică 239
Pinocchio (s): sclerodermia din fenilketonurie . 273
Pompe (b): glicogenoza generalizată . . . 276
Polacco (b): granulomul lipofagic al genunchiului 277
Profichet (s): calcinoza circumscrisă . . . 293
Ranking-Pardington (s): sindromul abdominal din porfirinurii 307
Rathbun (s): hipofosfatazia 308
Refsum (b): heredopatia atactică polinevritiformă fitanică 318
Ruiter-Pompen (s): sindromul cardio-vaso-renal sfingomielinic 367
Salkowski-Jastrewitz (b): xylozuria . . . 375
Sanfilippo (b): tezaurismoza cu sulfat de heparitină 378
Schafer (s): hiperprolinemia 383
Schapira (b): deficitul de fructokinază . . 385
Scheie (s): tezaurismoza cu sulfat de B-condroitină 385
Scholtz-Greenfield (s): leucodistrofia metacromatică infantilă 398
Schüller-Christian (b): xantomatoza cranio-hipofizară 402
Seligman (b): boala lanţurilor grele alfa . . 410
Silver (b): fructozuria esenţială 434
Simons (s): lipodistrofia progresivă paradoxală 441
Snapper (s): xantomatoza osoasă generalizată . 446
Spielmeyer-Vogt (b): idioţia amaurotică infantilă 454
Spielmeyer-Stock (b): idioţia amaurotică familială juvenilă 454

Scanned with OKEN Scanner

Spranger-Wiedemann (b): lipomucopolisacharidoza 457
Swoboda (b): hiperfosfatazemia cronică idiopatică 487
Tangier (b): colesteroloza familială cu deficienţa lipoproteinelor cu densitate mare . . . 493
Tannhauser-Magendantz (b) xantomatoza familială esenţială 494
Tay-Sachs (b): degenerescenţa cerebro-maculară prin deficit de hexaminidază 498
Troisier-Hanot-Chauffard (s): hemocromatoza; diabetul bronzat 523
Urbach-Wiethe (b): lipidoproteinoza; hialinoza cutaneo-mucoasă 540
Vanotti (b): mioporfiria 545
Van Crefeld (b): glicogenoza hepatică 546
Velu-Speder (b): intoxicaţia cronică prin fluor 551
Villaret-Justin-Besançon-Rubens-Duval: reumatismul amiloid 558
Waldenström (b): macroglobulinemia 574
Waldenström-Vahlquist (b): porfirinuria cutanată acută sau tardivă 575
Waldenström (b): purpura hiperglobulinemică . 576
Watson (b): porfiria acută intermitentă . . 582
Weijers-Prader (b): intoleranţa ereditară la zaharoză 586
Weijers-Van De Kamer-Dicke-Ijsseling (b): intoleranţa la zaharoză 588
Wilding (b): macroamilazemia 623
Wolman (b): dislipoidoza familială şi congenitală 645
Wood (b): dislipoidoza formă congenitală . . . 646
Young (s): diabetul zaharat metahipofizar . . 650
Zenker (s): degenerescenţa ciroasă 654

8. LIMFOPATII

Lannelongue-Achard (b): elefantiazisul congenital 22
Lannois-Bensaude (b): adenolipomatoza simetrică difuză 28
Leitner (s): tuberculoza atipică a limfoganglionilor 39
Lettule (s): limfomul sau limfangiomul chistoid 49
Meige (s): trofedemul cronic congenital . . 127
Meige-Millroy (b): trofedemul familial . . 127

Scanned with OKEN Scanner

Meige-Millroy-Nonne (s): trofedemul congenital 127
Mikulicz (s): limfogranulomatoza benignă . . 146
Nonne-Meige-Millroy (b): elefantiazisul congenital familial 203
Pautrier-Woringer (b): limfadenita dermatopatică 246
Pel-Ebstein (b): formă clinică de limfogranulomatoză malignă 250
Petzetakis (b): limfadenita virală benignă . . 259
Pfister-Brill (b): limfoblastomul malign . . 263
Piringer-Kuchinka (s): limfadenita subacută . 274
Ramot-Eidelmann (s): limfomul mediteranean . 305
Roch-Léri (b): lipogranulomatoza cu micropoliadenite 343
Schulz (b): adenolimfoidita acută benignă . . 402
Smith (b): limfocitoza infecţioasă acută . . 445
Spiegler-Fendt (b): limfocitomul cutanat benign 453
Stewart-Treves (b): limfoangiosarcomul postmastectomie 468
Symmers (b): limfomul gigantocelular . . . 489
Urbach-Wiethe (b): hialinoza cutaneo-mucoasă . 540
Virchow (b): limfadenectazia 562
Waitz (b): mieloscleroza cronică forma limfoidă 574
Wilensky (s): limfadenita mezenterică . . . 624

9. AFECŢIUNI OSTEO-ARTICULARE

Lacapère (b): spondilorheostoza vertebrală senilă 6
Landre-Beaubais (b) 14
Lannelongue (s): epifizita tibială anterioară de creştere 22
Lassègue (gangrena extremităţilor dilatate) . 26
Laub (b): apofizita tibială anterioară . . . 28
Layani (s): reumatismul xantomatos . . . 31
Ledoux-Lebard-Chabaneix-Dessane (b): osteopatia striată 34
Legg-Calvé-Perthes (b): osteocondrita deformantă a coapsei 35
Léri (b): melorheostoza 43
Léri (b): spondiloza lombară anchilozantă . . 43
Léri-Joanny (s): melorheostaza 44
Léri-Linossier (b): pleonosteoza 44
Léri-Weil (b): discondrosteoza 44
Leriche (b): atrofia osoasă acută 45
Lichtenstein-Jaffé (s): granulomul eosinofil al osului 60

Scanned with OKEN Scanner

Lièvre (b) : osteoza paratiroidiană 61
Lobstein (b) : osteopsatiroza 68
Looser-Milkman (s) : osteopatia dureroasă cu pseudofracturi 73
Löwen (b) : condromalacia rotulei 76
Lucherini-Giacobini (b) : condrodistrofia genotipică 79
Madelung (b) : subluxația articulațiilor mîinii . 90
Maffucci (s) : angioame cutanate cu discondroplazie 90
Mamberger-Marie (b) : osteoartropatia hipertrofiantă pneumică 107
Mankleir (b) : osteocondrita capului oaselor metacarpului 98
Marie (Pierre) (b) : osteoartropatia hipertrofiantă pneumică 107
Marie-Léri (b) : forma osteolitică a reumatismului cronic evolutiv 109
Marie-Sainton (s) : disostoza cleido-craniană ereditară 110
Marie-Strümpell (b) : spondilita anchilozantă . 112
Maroteaux-Lamy (s) : picnodisostoza 115
Maroteaux-Spranger-Wiedemann (s) : nanismul metatrofic 115
Melnik-Needles (s) : osteodisplatia 113
Meynet (b) : folia reumatismală 138
Meyenburg-Altherr-Uehlinger (b) : pancondrita . 138
Mikulicz (s) : osteita fibrochistică benignă juvenilă 146
Milkman (s) : osteopatia dureroasă cu pseudofracturi 147
Milkman-Debray-Looser (s) : osteopatia dureroasă cu pseudofracturi 147
Mondor (b) : coxita acută gonococică 163
Morel (s) : hiperostoza frontală internă . . . 167
Morgagni-Stewart-Morel (s) : hiperostoza frontală internă 167
Morquio (b) : osteocondrodisplazia congenitală și familială 171
Morquio (b) : condrodisplazia spondiloepifizară . 172
Morquio-Brailsford (b) : disostoza metafizară . 172
Morton (s) : metatarsalgia fără deformație osoasă 174
Mouchet (b) : osteocondrita osului navicular al carpului 178
Mouchet-Köhler (b) : leziunile osului scafoid carpian și tarsian 178
Moulonguet (b) : artrita fibrinoasă 179

Scanned with OKEN Scanner

Murk-Jansen (b): disostoza metafizară . . . 184
Neck-Odelberg (b): osteocondrita ischio-pubiană 192
Nitz-Presber (b): tibia negasa . . . .
Nonne (s): sindromul mușchiului scalen . . 202
Ollier (s): condrodisplazia unilaterală . . . 210
Oljenick (s): occipitalizarea primei vertebre cervicale 211
Osgood-Schlater (b): osteocondrita tibială anterioară 220
Ostler (b): onicogrifoza halucelui 223
Otto (b): coxartroza cu protrusia acetabulului . 224
Otto-Chroback (b): coxartroza cu protrusia acetabulului 224
Paas (b): boli, în general, ale scheletului . . 226
Paget (b): osteita deformantă 228
Panner (b): osteocondrita eminenței capului humeral 232
Parenti (b): condrodistrofia 236
Parrot (b): acondroplazia 240
Parrot-Pierre Marie (b): acondroplazia . . 240
Passow (s): asocierea disrafiei cu diferite tulburări oculare 245
Pauzat (s): periostita metatarsienelor . . . 247
Pellegrini (b): exostoza traumatică a condilului intern femural 252
Pellegrini-Stieda (b): exostoza traumatică a condilului intern al femurului 252
Pellegrini-Stieda-Schalte (b): exostoza condilului femural 252
Pfaundler-Hurler (b): disostoza multiplă . . 261
Pierre-Marie (b): osteoartropatia hipertrofiantă pneumică 268
Pierson (b): osteocondrita pubiană . . . 270
Poncet (b): reumatismul inflamator de origine tuberculoasă 278
Poncet-Leriche (s): reumatismul tuberculos dislocant 278
Pott (b): spondilita tuberculoasă 283
Pott (b): fractura maleolară 283
Poulet (b): osteoperiostita reumatică . . . 285
Preiser (b): osteocondrita osului navicular al carpului 290
Presber-Nitz (b): tibia negasa 290
Pyle (s): displazia cranio-metafizară . . . 296
Quervain (b): tenosinovita stenozantă cronică . 299
Raap (b): condrodistrofia calcifiantă congenitală 302
Ravault (s): reumatismul neurotrofic al membrului superior 309

Scanned with OKEN Scanner

Ravina-Pécher (s): distrofia osteo-ligamentară . 310
Recklinghausen (b): osteoza fibrochistică . . 314
Reichel (b): osteocondromatoza articulară . . 321
Reiter (s): sindromul conjunctivo-uretro-sinovial 322
Reiter-Freud (s): sindromul conjunctivo-uretro-sinovial 322
Riley-Schwachmann (s): scleroza diafizară a oaselor lungi 336
Rosé (b): osteoporoza zosteriană 348
Rosenbach (b): nodulii reumatismali . . . 351
Roske (b): hiperostoza corticală infantilă . . 356
Rubinstein-Taybi (s): dismorfie cranio-facială cu nanism 365
Rusk (b): hiperostoza corticală infantilă . . 369
Rust (b): spondilita tuberculoasă a primelor două vertebre cervicale 370
Rustițchi-Kahler (b): mielomul multiplu . . 370
Sagher-Schor (b): mastocitoza formă segmentară 373
Schanz (b): cifoza elevilor 384
Schanz (b): spondilorheostoza vertebrală senilă 384
Scheuermann (b): osteocondrita deformantă dorsală infantilă 387
Schipp (b): necroza aseptică a apofizelor spinoase 391
Schlatten (b): osteita apofizară tibială antero-superioară 392
Schlatter (b): necroza aseptică a tuberozității tibiale 393
Schmorl (b): protrusia nucleului pulpos . . 398
Schoenberg (b): osteopetroza; mieloscleroza . 418
Sever (b): necrobioza aseptică a calcaneului . 420
Sèze (s): discopatia calcifiantă 419
Sèze (s): poliartrita cronică reumatismală . . 425
Sheldon-Combi (s): sindromul-artro-mio-displasic 428
Sicard-Gally (b): osteoza iliacă condensantă . 429
Sicard-Lermoyez (s): torticolis congenital de origine osoasă 434
Silfersjöld (b): osteocondroplazia multiplex . 436
Silvermann (b): poliosteopatia deformantă recesivă 441
Sinding-Larsen (b): osteocondroza rotului . . 451
Souques (b): vertebra neagră idiopatică . . 462
Steid-Albers-Schoenberg (s): osteoscleroza diseminată familială 462

Scanned with OKEN Scanner

Steinbrocker (s) : reumatismul neuro-atrofic al membrului superior 464
Stern (s) : rigiditatea poliarticulară 465
Stewart-Grieg-Morel (s) : hiperostoza frontală internă 468
Still (b) : forma de reumatism cronic deformant infantil 470
Still-Chauffard (b) : formă de reumatism cronic infantil 470
Strümpell-Pierre Marie (b): spondilartrita anchilozantă 479
Südeck (b) : atrofia osoasă acută 482
Südeck-Kienböck (b) : osteoporoza posttraumatică dureroasă 482
Südeck-Leriche (b) : osteoporoza posttraumatică dureroasă 482
Swoboda (b) : hiperostoza corticală deformantă juvenilă 487
Theissier-Roque (b) reumatismul cronic deformant 499
Thevenard (b) : acropatia ulcero-mutilantă pseudomielică 504
Thiemann (b) : osteocondrita oaselor metacarpului şi metatarsului 505
Thiemann-Fleischner (b) : osteocondrita metacarpului şi metatarsului 505
Tietze (s) : condroosteopatia costală tuberoasă . 511
Touraine (s) : onycharthrosis 519
Touraine-Solente-Golé (b) : pachidermoperiostoza 521
Troell-Junet (s) : hiperostoza craniană cu acromegalie şi hipertiroidie 523
Turpin-Coste (b) : poliosteocondrita 530
Uehlinger (s) : pachidermoperiostoza 532
Valentin (b) : condrodistrofia gravă 543
Van der Hoeve (b) : osteopsatiroză cu otoscleroză şi malformaţii 545
Van Neck-Ovelberg (b): epifizita ischio-pubiană 547
Villaret-Justin-Besançon-Rubens-Duval (s) : reumatismul amiloid cronic 558
Vogt (b) : osteoza toxică condensantă de plumb 563
Voorhoeve (b) : osteopatia striată 568
Vorme-Gougeon (b) : condrodistrofia spondiloepifizară 569
Vrolik (b) : osteogeneza imperfecta congenitală 569
Vrolik-Lobstein (b) : osteogeneza imperfectă congenitală 569
Wallgren (b) : granulomul reticuloendotelial eosinofil al osului 578

Scanned with OKEN Scanner

Walker (s) : hipocondrodisplazia 679
Wegner (b) : osteita sifilitică a nou-născutului 586
Wegner (b) : osteoza condensantă fosforică . . 586
Weil (b) : poliosteocondrita 589
Weil-Sichère (s) : spondilita reumatismală cu evoluție lentă 592
Weissmann-Netter-Stuhl (b) : toxopachiosteoza diafizară tibio-peronieră 596
Weiss-Müller (b) : osteocondrita tarsului . . 596
Weissenbach-Francon (b) : lipoartrita seacă și simetrică a genunchilor 598
Wienbeck (b) : osteomioscleroza endangeitică . 623
Wittorio Di-Robecchi (b) : sacro-ileita psoriazică 640
Worms-Gougeon (b) : acondroplazia atipică . 647

10. COLAGENOZELE

Layani (s) : reumatismul xantomatos 31
Lian-Siguier-Sarrazin (b) : lupoeritematoviscerita 57
Libman-Sachs (s) : endocardita verucoasă atipică 58
Loefgren (s) : eritemul nodos sarcoidozic . . 71
Mikulicz (s) : granulomul benign 146
Mortimer (b) : sarcoidoza 174
Moschowitz (b) : microangiopatia trombotică . 175
Perthes-Jungling (b) : localizarea osoasă a bolii Besnier-Boeck 256
Petges-Cléjat (b) : dermatomiozita cronică . . 257
Prinzing (s) : polimiozita hemoragică . . . 292
Sachs (s) : endocardita din lupusul eritematos diseminat 372
Schaumann (b) : sarcoidoza 385
Strauss (s) : granulomatoza alergică . . . 475
Thibierge-Weissenbach (s) : sclerodermia calcareea 505
Touraine (b) : elastorrexia 516
Unverricht-Wagner (s) : dermatomiozita ; polimiozita 538
Verner (s) : sclerodermia asociată cu cataractă 552
Wagner-Unverricht (s) : dermatomiozita formă acută 573
Wegener (b) : granulomatoza sau angeita Wegener 584

11. BOLI ȘI SINDROAME INFECȚIOASE

Larrey (b) : tetanosul cu determinare faringiană 24
Lassa (b) : febra de Lassa 27

Scanned with OKEN Scanner

Leitner (s) : tuberculoza cazeoasă generalizată cu prinderea sistemului hematopoietic limfatic . 39
Louis (s) : angina ulceroasă 74
Lutz-Splender de Almeida (b) : paracoccidioidoza
Lutz-Almeida (b) : blastomicoza sudamericană 83
Malta (b) : febra ondulantă 97
Marchand-Waterhouse-Friederichsen (b): septicemia meningococică supraacută 101
Marfan (s) : sindromul toxic secundar difteriei maligne 105
Marsilia (b) : febra butonoasă 116
Mathieu (b) : leptospiroza ictero-hemoragică . 120
Mathieu-Weil (b) : leptospiroza ictero-hemoragică 120
Maxcy (b) : rickettsioza endemică murină . . 122
Meyer (b) : ornitoza 136
Misao-Kobayashi (b) : mononucleoza infecţioasă rickettsiană 154
Moeschlin-Silverstein (s) : spirochetoza ictero-hemoragică miliară 159
Mollaret (b) : limforeticuloza benignă prin muşcătură de pisică 160
Mollaret (s) : meningita endotelio-leucocitară multirecurentă 160
Mollaret-Reilly-Bastine-Tournier (b) : limforeticuloza benignă prin muşcătură de pisică . . . 161
Mossman (b) : formă clinică de tifus murin . 177
Mouriquand (s) : sindromul vîntului din Sud . 180
Müller (b) : leptospiroza gripo-tifică . . . 181
Murray-Valley (b) : encefalita australiană . . 185
Nakano (b) : boala văcarilor ; kubisaguri . . 191
Natal (b) : febra de 10 zile din Pretoria . . 191
Negro (s) : miastenia periferică postdifterică . 193
Nyfelot (b) : listerioza umană 203
Ohara (b) : tularemia 208
Olmer (b) : febra butonoasă 212
Omsk (b) : febra din pădurea Kyasamur . . 214
Oppenheim (b) : encefalopatia hemoragică postinfecţioasă 216
Oroya (b) : bartolenoza 220
Pappataci (b) : febra cu fleboton 233
Parrinaud (b) : tularemia 240
Payne (b) : parotidita recidivantă 249
Peru (b) : pianul hemoragic 256
Pette-Doering (b) : encefalita subacută a copilului 259
Petzetakis (b) : limforeticuloza benignă prin muşcătură de pisică 259
Pfeiffer (b) : febra ganglionară 262

Scanned with OKEN Scanner

Pick (b) : febra de trei zile 266
Piechini (s) : inflamaţia seroasă din tripanosomiază 270
Pinto (b) : boala de Pinto 273
Plaut-Vincenti (b) : angina fuso-spirilară . . 275
Posada (b) : coccidiomicoza 279
Posada-Wernicke (b) : paracoccidioza . . . 280
Potel (b) : listerioza umană 281
Powell (b) : febra hemoragică epidemică . . 287
Prtzetakis (b) : boala ghearelor de pisică . . 294
Pym (b) : febra pappataci 297
Queensland (d) : febra de Queensland . . . 298
Raiter (b) : diareea epidemică 304
Redlich-Flatau (b) : encefalomielita acută diseminată 316
Rift (b) : febra din valea Rift 333
Rimbaud-Jusse (s) : encefalita comatoasă . . 336
Rosé (s) : formă clinică de tetanos 349
Rosé-Villar (b) : tetanosul cefalic cu paralizie facială 349
Ross (b) : rickettsioza variceliformă . . . 355
Sabin (s) : pseudotoxoplasmoza 371
Sabin-Feldman (s) : toxoplasmoza congenitală . 371
San Joaquin (b) : coccidiomicoza ; reumatismul de deşert 379
Schneider (b) : viroza pseudopoliomielitică . . 396
Schulz (b) : febra ganglionară ; angina monocitară 402
Semliki (b) : encefalita africană 412
Sergheev-Tareev (b) : hepatita prin ser omolog . 417
Sestier (s) : angina infecţioasă 418
Siégal (b) : febra periodică 430
Siégal-Cattan-Mamou (b) : febra periodică . 430
Simmonds (s) : meningita aseptică ; coriomeningita limfocitară 439
Smith (b) : limfocitoza infecţioasă acută . . 445
Sodoku (b) : boala muşcăturii de şobolan . . 447
Spencer (b) : diareea epidemică sau virală . 452
Stanton (b) : melioidoza forma pseudoholerică . 458
Stark-Kaeser (b) : poliomielita acută cu sindrom scapulo-humeral 461
Sticker (b) : megaleritemul infecţios . . . 468
Saint-Louis (b) : encefalita 471
Strümpell-Leichtenstern (b) : encefalita hemoragică acută 477
Strümpell-Lorrain (s) : paraplegia spasmodică familială 478
Stuttgart (b) : leptospiroza caniculară . . . 481

Scanned with OKEN Scanner

Swineherd (b): meningita leptospirală . . 486
Sylvest (b): boala de Bornholm 489
Tanimura (s): eritemul septico-toxic . . . 493
Tanon-Cambassédès (b): eritemul infecțios . . 495
Texas (b): febra purpurică a munților stîncoși 502
Tobia (b): febra Munților Stîncoși . . . 513
Tschamer-Stricker-Eseerick (b): eritemul infecțios 526
Tsusugamushi (b): febra Tsusugamushi . . 527
Türck (b): limfocitoza Türck 530
Ukraine (b): febra de Ucraina 532
Vasiliev-Weil (b): spirochetoza ictero-hemoragică 551
Vincent (b): angina ulcero-membranoasă fusospirilară 558
Weil (b): leptospiroza ictero-hemoragică . . 587
Weil-Vasiliev (b): leptospiroza ictero-hemoragică 587
Wernicke-Posada (b): coccidiomicoza . . . 607
Wenicke-Almeid (b): meningita cu paracoccidioides 607
Wissler (b): subsepsis allergica 639
Wissler-Fanconi (b): subsepsis allergica . . 639
Wolhinia (b): febra de tranșee 643
Workuta (b): hipertensiunea arterială prin tulburări circulat 646
Worms (b): tetanosul bulbo-paralitic cefalic cu oftalmoplegie 646
Zahorsky (b): exantemul subit sau roseola infantilă 652

12. BOLI ȘI SINDROAME PARAZITARE

Lipschütz (b): eritemul cronic migrator . . 66
Madura (b): micetomul țărilor calde . . . 92
Manson (b): schistosomatoza enterică . . . 98
Pansini (s): sindromul cerebelos cu disartrie din malarie 232
Posada (b): coccidiomicoza 279
Rivalta (b): actinomicoza 340
Robles (b): onchocercoza 341
Sanyal (b): conjunctivita micotică 381
Seeber (b): rinosporidioza 407
Tokelan (b): tinea imbricata; scabie Dajak . 515

13. ENDOCRINOLOGIE

Labbé (s): sindromul parabasedowian . . . 5
Labbé-Tinel-Doumer (s): medulo-suprarenalomul hipertensiv 6

Scanned with OKEN Scanner

Lancereaux (b): diabetul pancreatic; diabetul zaharat 11
Langeron (s): sindromul adiposo-genital . . 21
Launois-Cléret (s): sindromul adiposogenital . 28
Lawrence-Moon-Bardet-Biedl (s): degenerescența diencefalo-retiniană 28
Leventhal (s): virilismul ovarian 49
Leydig (s): hipogonadismul 55
Leyton-Tornbull-Bratton (s): macrogenitosomia cu tumoră de timus 55
Lièvre (b): hiperparatiroidia 61
Loeper-Baumann (s): insuficiența hipofizară . 71
Lorain-Levi (s): panhipopituitarismul prepubertar 73
Lubs (s): hipogonadismul primar 77
Lucien (b): tetania 79
Mach (s): hiperaldosteronismul primar . . 86
Maddock (s): insuficiența hipofizară parțială . 89
Maranon (s): insuficiența tiroidiană fără infiltrație edematoasă 99
Maranon (s): adipozitate și boala lui Basedow 100
Marchand-Waterhouse-Friederichsen (s): apoplexia suprarenală 101
Marie (b): acromegalia 105
Marie-Léri (b): acromegalia 109
Martin-Albright (s): pseudohipoparatiroidismul 117
Mathias (s): interrenalismul 120
May-Layani (s): cașexia de creștere . . . 123
Ogle-Marburg-Pellizi (s): pinealomul . . 206
Paltauf (s): nanismul hipofizar sau pituitar . . 230
Parhon (s): hiperhidropexia 234
Parry (b): tireotoxicoza 241
Pasqualini (s): eunuchoismul 243
Pellizi (s): macrogenitosomia precoce . . 253
Pende (s): matronismul 253
Pende (s): hipertimia 254
Pende (s): cașexia suprarenală 254
Pendred (s): sindromul ereditar gușă-surditate . 255
Penfield (s): chisturile talamusului . . . 255
Philipps (s): pseudohermafroditismul infantil . 264
Plummer (b): adenomul toxic tiroidian . . 275
Prader (b): rahitismul pseudocarențial ereditar cu hipocalcemie 288
Prader (s): sindrom hipotonic congenital, hipogenitalism, diabet etc , ... 288
Prader-Willi (s): hipogonadism primar cu criptorhidie 289

Scanned with OKEN Scanner

Prader-Labhardt-Willi (s): hipotonie, hipogonadism, hipomentie şi obezitate 289
Quervain (b): tiroidita cu celule gigante . . 299
Raab (s): obezitate hipofizară, retinită pigmentară, hemeralopie şi tulburări psihice . . 302
Reifenstein (s): pseudohermafroditismul masculin 318
Reye (s): necroza hipofizară ischemică postpartum 422
Riedel (b): tiroidita subacută 328
Rosewater (s): ginecomastia cu defect adrogenic 355
Rothmund (b): sindromul pluriglandular . . 359
Royer (s): pseudohermafroditismul intern pur 364
Rummo-Ferranini (b): gerodermia genito-distrofică 367
Sainton-Rathery (s): insuficienţa tiroidiană tip mixedematos 374
Schmidt (s): insuficienţa tiroidiană şi corticosuprarenală 395
Schroeder (s): hipertensiune arterială, hiposalinitate sudorală etc. 401
Seabright-Bantam (s): pseudohipoparatiroidismul 406
Sergent-Léon Bernard (s): insuficienţa corticosuprarenală acută 416
Sheehan (s): necroza hipofizară ischemică postpartum 422
Sheldon (s): sindromul obezităţii materne . 424
Simmonds (b): panhipopituitarism anterior . 436
Simmonds (b): insuficienţa hipofizară şi caşexia hipofizară 437
Simmonds (b): tiroidita cronică atrofică . . 439
Souques-Chauvet (s): panhipopituitarismul pubertar 449
Stanbury (b): guşa sau mixedemul congenital al sugarului 459
Stein-Leventhal (s): virilismul ovarian . . 463
Turner (s): agenezia ovariană primitivă . . 528
Turner (s): sindromul Turner masculin (hipogonadism, anomalii somatice) 528
Turner-Albright (s): sindrom Turner cu formula 44 A + X 529
Ullrich-Turner (s): disgenezia gonadică . . 534
Variot-Pironneau (b): infantilismul; nanismul suprarenal 551
Villaret-Justin-Besancon-Delarue-Klotz (s): sindromul endocrinean cu polinevrită 558

Scanned with OKEN Scanner

Wermer (s): adenomatoza poliendocrineană . 603
Werner (s): sindromul pluriglandular cu senescență cutanată 604
Wilkins (s): sindromul suprarenogenital . . 623
Willis (b): diabetul insipid 630
Wölfler (b): adenomul tiroidian 644
Zellwegen (s): sindromul hipotonic, hipogonadic, hipomentic și obezitate 654
Ziemnisen (s): gușa endotraheală . . . 657
Zondek (s): amenoreea hiperhormonală . . 661

14. AFECȚIUNI CHIRURGICALE

Lannelongue (b): epifizita anterioară de creștere 22
Lassègue (b): gangrena extremităților dilatate 26
Laub (b): apofizita tibială anterioară . . 28
Lazorthes (s): criza celei de a treia zi . . 31
Ledderhose (b): neofibromatoza plantară . . 33
Ledoux-Lebard-Chabaneix-Dessane (b): osteopatia striată 34
Legg-Calvé-Perthes (b): pseudocoxalgia . . 35
Léri (b): pleonosteoza 43
Leriche (s): obliterarea trombotică cronică a aortei terminale 44
Leriche (b): osteoporoza dureroasă metatraumatică 45
Looser-Milkman (s): osteopatia dureroasă cu pseudofractură 73
Loewen (b): condromalacia rotulei . . . 76
Ludwig (b): celulita submaxilară 80
Madelung (b): deformația articulațiilor mîinii 90
Maisonneuve (b): fractura genu-peronieră . 91
Malgaigni (b): fractura verticală dublă . . 95
Mankleir (b): osteocondrita capului oaselor metacarpiene 98
Marion (b): stenoza colului vezical 114
Mauclaire (b): epifizita capului metatarsianului II sau III 122
Maydl (b): hernia cu încarcerare retrogradă . 124
Milkman (s): osteoza dureroasă cu pseudofractură 147
Milkman-Debray-Looser (s): osteoza dureroasă cu pseudofractură 147
Mondor (b): tromboza venelor superficiale abdominale 163
Mondor (b): coxita acută gonococică . . 163
Monteggia (b): fractura cu dislocare . . . 164
Morel-Lavalée (b): coapsa cu resort . . 167

Scanned with OKEN Scanner

Morgagni (b): hidatida pediculată . . . 167
Morton (s): periostita de marş 174
Morvan (s): panariţiu analgezic 174
Mouchet (b): osteocondrita osului navicular al carpului 178
Mouchet (b): torsiunea hidatidei lui Morgagni 178
Mouchet-Köhler (b): leziunea scafoidului carpian şi tarsian 178
Moulonguet (s): infarctul intestino-mezenteric fără leziuni vascul. 179
Neck-Odelberg (b): osteocondrita ischio-pubiană 192
Ombredanne (s): sindromul de paloare şi hipertermie postoperator 213
Osgood-Schlater (b): osteocondrita tibială anterioară 220
Osgood (b): necrobioza aseptică a apofizei tibiale 220
Otto (b): coxartroza cu protrusia acetabulului 224
Otto-Chroback (b): coxartroza cu fractura acetabulului 224
Pellegrini-Stieda (b): exostoza traumatică a condilului femural 252
Perrin-Ferraton (b): coapsa cu resort . . 256
Perthes (b): coxa plana 256
Perthes-Jungling (b): osteita tuberculoidă multiplă cistoidă 256
Petit (b): flegmonul biliar 259
Phalen-Kendrick (s): sindromul canalului carpian 263
Pierson (b): osteocondrita pubiană . . . 270
Poncet (b): reumatismul inflamator de origine tuberculoasă 278
Poncet-Leriche (s): reumatismul tuberculos disjocant 278
Pott (b): spondilita tuberculoasă 283
Pott (b): fractura maleolară 283
Pouteau-Colles (b): fractura extremităţilor inferioare radiusului 286
Pouteau-Colles-Goyrand (b): fractura Pouteau-Colles răsturnată 286
Reclus (b): mastopatia fibrochistică 315
Reclus (b): flegmonul lemnos 316
Schitzler (s): ulcerul perforat acoperit . . 392
Sécrétan (b): edemul dur posttraumatic al dosului mîinii 407
Seeber (b): micosporidioza 407
Sever (b): necrobioza aseptică a calcaneului . 418
Sinding-Larsen (b): osteocondroza rotulei . 441

Scanned with OKEN Scanner

Souques (b) : vertebra neagră idiopatică . . . 451
Stieda (b) : fractura condilului intern inferior al femurului 469
Südeck (b) : atrofia osoasă acută 482
Südeck-Kienböck (b) : osteoporoza posttraumatică dureroasă 482
Südeck-Leriche (b) : osteoporoza posttraumatică dureroasă 482
Volkmann (b) : fractura celor două oase ale antebraţului 566
Volkmann I (b) : retracţia musculară ischemică 567
Volkmann II (s) : luxaţia congenitală tibiotarsiană 568
Walter-Bohmann (s) : sindromul postcolecistectomie 579
Weir-Mitchell (s) : cauzalgia 595

15. PEDIATRIE

Lamy (s) : nanismul diastrofic 10
Langdon-Down (b) : mongoloismul 19
Langer (s) : nanismul mesomelic 21
Langeron (s) : distrofia adiposo-genitală . . . 21
Laurence-Moon-Bardet-Biedl (s) : degenerescenţa diencefalo-retiniană 28
Lawrence-Berlin (s) : policitemia de stress . 30
Leber (b) : amauroza tapeto-retiniană a copilului (infantilă) 32
Legg-Calvé-Perthes (b) : coxalgia infantilă . 35
Lehndorf (s) : anemia alergică a nou-născuţilor 36
Leigh (b) : encefalo-mielopatia necrozantă subacută 36
Leiner-Moussons (b) : eritrodermia descuamativă 37
Leiner-Moussons (b) : eritrodermia exfoliativă a nou-născutului 38
Leiner-Spieler (b) : tuberculoza miliară a pielii 38
Lelong Joesph (s) : anamia nou-născutului . 40
Lesage-Abrami (s) : sindromul timpului furtunos 46
Lesch-Nyhan (s) : hiperuricemia cu tulburări neurologice 47
Letterer-Siwe (b) : reticulo-endotelioza acută hemoragică la sugar 48
Levi-Ettore (b) : microsomia esenţială familială 50
Ley (b) : aparcepţia auditivă congenitală . . 53
Leydig (s) : hipogonadismul 55
Lightwood-Butler-Albright (s) : acidoza renală hiperchloremică 63

Scanned with OKEN Scanner

Lightwood (b) : hipercalcemia idiopatică pasageră 63
Lightwood-Payne (s) : hipercalcemia idiopatică benignă 64
Lignac (s) : sindrom Fanconi cu cistinoză . . 64
Lignac-Fanconi (s) : tulburări ale metabolismului aminoacizilor 64
Limb-Girlde (s) : musculodistrofia ereditară Limb-Girdle 65
Little (b) : displazia crurală infantilă . . . 67
Lohlein (b) : nefrita embolică nesupurativă . 71
Louis Bar (b) : ataxia telangiectazică . . 74
Lowe (s) : sindromul oculo-cerebro-renal . . 75
Lowe-Bickel (s) : sindromul oculo-cerebro-renal 75
Lubs (s) : hipogonadismul primar . . . 77
Lucherini-Giacobini (b) : condrodistrofia . . 79
Lust-Nelis (s) : toxicoza acută a sugarului . 81
Lutembacher (s) : comunicare interatrială cu stenoză mitrală 82
Machler-Greenberg (b) : anemia achrestică . 89
MacLeod (s) : hiperclarităţi pulmonare unilaterale 87
MacLeod-Donovan (s) : sindromul granulomului ulceros 87
Mafucci (s) : discondroplazie cu angioame cutanate 90
Majocchi (b) : purpura inelară teleangiectazică 90
Marchesani (s) : brahimorfia cu sferofakie . 101
Marchiafava-Micheli (s) : hemoglobinuria paroxistică nocturnă 102
Marfan (s) : dolicostenomelia ; arahnodactilia . 103
Marfan-Achard (s) : dolicostenomelia . . 103
Marfan-Erb (s) : dolicostenomelia 104
Marie (b) : pahiacria 105
Marie-Leri (b) : pahiacria 105
Marie-Boveri (b) : nevrita interstiţială hipertrofică a copilului 107
Marie-Sainton (s) : disostoza cleido-craniană ereditară 110
Marie-Sée (b) : hidrocefalia acută benignă . 111
Maroteaux (s) : nanismul tanatofor 114
Maroteaux-Lamy (b) : picnodisostoza . . . 115
Maroteaux-Spranger-Wiedemann (s) : nanismul metatrofic 115
Marquezy-Debray (s) : sindromul toxic al sugarului 117
Marins-Hausemann (b) : poikilodermia vasculară congenitală 118

Scanned with OKEN Scanner

Mauriac (s) : diabetul zaharat infantil . . 122
May-Layani (s) : caşexia de creştere . . . 123
McDonough (b) : nevoxantoendoteliomul . 125
Melkerson-Rosenthal (s) : macrocheilita sarcoidică 129
Mende (s) : albinismul parţial cu surdi-mutitate 131
Menkes (s) : distrofia părului cu atrofie cerebrală 135
Meyer-Schwickkerath (s) : sindromul oculo-dento-digital 137
Milkman (s) : osteopatia dureroasă cu pseudofracturi 147
Milkman-Debray-Looser (s) : osteoza dureroasă cu pseudofracturi 147
Möller-Barlow (b) : scorbutul infantil . . 157
Moncrieff (s) : meliturie, hernie hiatală şi debilitate mintală 162
Moon (s) : oligofrenie, polidactilie, hipogonadism, retinită pigmentară 170
Müller-Metzger (s) : malformaţie cranio-facială de tip acromegalic 182
Murk-Jansen (b) : disostoza metafizară . . 184
Naegeli (b) : leucoza monocitară acută medulară 187
Naegeli (s) : trombopatia funcţională . . . 188
Naegeli (s) : anemia pernicioasă trisimptomatică 189
Nageotte-Wilbouchewitch (s) : scurtarea muşchilor cu jena mişcărilor 190
Najjar-Crigler (s) : icterul congenital nehemolitic 190
Nayer de Reynier (s) : agenezia malarului, urechii, microftalmie 192
Neck-Odelberg (b) : osteocondrita ischio-pubiană 192
Nettleschip (b) : urticaria pigmentară a primii copilării 194
Neuberger (s) : acrokeratomul ereditar . . 195
Neumann (s) : siringocistomul 195
Nichamin (b) : policitemia familială . . . 197
Nielsen (s) : distrofia brevicollis congenita . 200
Nielsen (s) : distrofia brevicollis congenita . 200
Niemann-Pick (b) : dislipoidoza cu fosfolipide 200
Noonan (s) : cardiopatie congenitală şi variate dismorfii 202
Nygaard-Brown (b) : trombofilia acută generalizată 204
Oast-House (s) : aminoacidopatia congenitală . 205
Obrinsky (s) : hipoplazia musculară abdominală, mega vezică etc. 206
Olliver (s) : condrodisplazia unilaterală . . 210
Ombredanne (s) : sindromul de paloare şi hipertermie postoperator 213

Scanned with OKEN Scanner

Opitz (s): sindromul oro-facio-digital complex 214
Paltauf (s): nanismul infantil 230
Papillon-Léage-Psaume (s): sindromul oro-facio-digital 233
Paradisco-Griva-Angeleri-Benedetti (b): mieloza eritremică cr. 235
Parenti (b): condrodistrofia 236
Parinaud (s): sindromul oculo-glandular . . . 234
Paris (s): acrodinia 236
Passow (s): asocierea disrafiei cu tulburări oculare 245
Pattau-Smith (s): sindromul trisomic 13—15 . 245
Pelizaeus-Merzbacher (b): leucodistrofia progresivă 251
Pelizaeus-Merzbacher (b): aplazia axială extracorticală congenitală 252
Peeper (s): neuroblastomul congenital 252
Peeper (s): invadarea masivă metastatică hepatică a neuroblastomului 252
Pellizzi (s): pubertatea precoce 253
Pendred (s): sindromul ereditar guşă-surditate 255
Perthes (b): coxa plana 256
Pette-Döring (b): encefalita subacută a copilului 259
Peutz-Touraine-Jeghers (b): polipoza intestinală cu lentigo etc. 259
Pfaundler-Hurler (b): gargoilismul 261
Philipps (s): pseudohermafroditismul infantil . 264
Picwick (s): sindromul obezitate-hipoventilaţie 267
Piper (s): astigmatism, bronşiectazie şi unghii bombate 274
Plummer-Vinson (s): anemia disfagică 276
Pompe (b): glicogenoza generalizată 276
Polacco (b): granulomul lipofagic al genunchiului 277
Poland (s): sindactiliile lui Poland 282
Porak-Durante (s): nanismul micromelic . . . 280
Potel (b): granulomatoza septică infantilă . . 281
Potter (s): displazia reno-facială 282
Prader (b): hipotonie congenitală cu diabet, oligofrenie, etc. 288
Prader (b): rahitismul pseudocarenţial ereditar cu hipocalcemie 288
Prader-Willi (s): hipogonadism primar cu criptorhidie 289
Prader-Labhardt-Willi (s): hipotonie, hipogonadism. hipomentie etc. 289
Pyle (s): displazia cranio-metafizară 296
Raeder (s): sindromul paratrigeminal 303
Raiter (b): diareea epidemică 304

Scanned with OKEN Scanner

Rajic-Weber (b) : displazia osoasă oculo-enero-ereditară 304
Reifenstein (s) : pseudohermafroditismul masculin 318
Reichel (b) : osteocondromatoza articulară . . 321
Rendu-Osler (b) : angiomatoza familială . . . 323
Rendu-Weber-Osler (b) : angiomatoza familială 323
Reye (s) : encefalopatia cu degenerare grăsoasă a organelor 326
Ribbing (b) : disostoza encondrală epifizară . . 327
Ribierre-Pichon (s) : reumatismul cardiac evolutiv 327
Rieger (s) : degenerația mezodermală sau ectodermală 330
Riley (b) disautonomia familială 335
Riley-Day (s) : disautonomia familială . . . 335
Ritter von Rittersheim (b) : dermita exfoliatrice a nou-născutului 339
Robin (s) : hipoplazia congenitală a mandibulei, glosoptoză etc. 341
Rocher-Sheldon (s) : sindromul artro-mio-displazic 342
Roske (b) : hiperostoza corticală infantilă . . 356
Rothmund (b) : sindromul pluriglandular cu infantilism, scleroremie 359
Rotor (s) : icterul cronic congenital nehemolitic 360
Rosenthal-Kloepfer (s) : sindrom multiformativ . 352
Royer (s) : pseudohermafroditismul intern pur . 364
Rubinstein-Taybi (s) : sindrom malformativ complex 365
Rud (s) : ichtioză, idiotism și epilepsie . . 365
Rummano-Ferranini (b) : gerodermia genito-distrofică 367
Rundless-Falla (s) : anemia hipocromă microcitară cu hemoliză 367
Runeberg (b) : anemia pernicioasă cu remisie spontană 368
Russel (s) : sindromul diencefalic al primei copilării 368
Russel (s) : nanismul hipofizar 369
Russel-Silver (s) : nanismul hipofizar . . . 369
Rusk (b) : hiperostoza corticală infantilă . . 369
Sabouraud (s) : anomalia fanerelor și a ochilor 372
Sabouraud-Prieur-Trénel (s) : anomalia fanerelor și ochilor 372
Sanctis-Cacione (s) : idioția xerodermică . . 377
Savin (s) : ichtioză, distrofie corneeană, alergie 382
Schäfer (s) : hiperprolinemia 383
Scheuermann (b) : cifoza juvenilă . . . 387
Scheie (s) : oligofrenia polidistrofică . . . 385

Scanned with OKEN Scanner

Scheutauer-Pierre Marie-Sainton (s): disostoza cleido-craniană 386
Schridde (s): hidropsul congenital 400
Selye (s): sindromul de adaptare consecutiv stress-ului 411
Schwachmann (s): hipoplazia lipomatoasă congenitală 403
Seidelmayer (s): purpura în cocarde . . . 408
Séguin (s) (b): idioţia furfuracee 19
Seitelberger (b): degenerescenţa neuro-axonală infantilă 409
Sée (s): hidrocefalia acută benignă . . . 413
Senear-Usher (s): pefimgoidul seboreic vegetant 414
Sheldon (b): amioplazia congenitală . . . 424
Sherlock (b): epiloia; scleroza tuberoasă cerebrală 426
Shy-Engel-Somers-Wanko (b): nemaline pyopathy 426
Shy-Magee (b): miopatia congenitală neprogresivă 426
Shy (b): miopatia megaconială 427
Silfersjöld (b): osteocondroplazia multiplex . 434
Silver-Russel (s): nanismul 435
Silvermann (b): sindromul copiilor bătuţi . . 436
Silver (b): fructozuria esenţială 434
Silverstroni-Bianco (s): thalassemia minor . . 436
Simmonds (s): hidrocefalia de origine otogenă 438
Sjögren-Larson (s): oligofrenia cu ichtioză şi tulburări nervoase 443
Sohval (s): disgenezia gonadică mixtă . . 448
Soriano-Manchon (b): periostita deformantă . 448
Souques-Chauvet (s): infantilismul 449
Souques-Charcot (s): gerodermia infantilă . . 450
Spatz (s): atetoza dublă 451
Spielmeyer-Vogt (b): idioţia amaurotică familială juvenilă 454
Spielmeyer-Stock (b): idioţia amaurotică familială juvenilă 454
Spiro-Shy-Gonatas (b): miopatia miotubulară . 454
Spitz-Allen (s): melanomul juvenil 455
Spanlang-Tappeiner (s): alopecie cu hiperchera-toză palmo-plantară 456
Spranger (s): displazia spondilo-epifizară congenitală 456
Sprengel (b): scapula alatae 457
Stanbury (b): guşa sau mixedemul congenital al sugarului 459
Stein-Grixoni-Orzechowski (b): miotonia paralitică 462
Stevens-Johnson (s): ectodermoza pluriorificială 466
Still (b): formă de reumatism cronic infantil . 470

Scanned with OKEN Scanner

Still-Chauffard (b) : formă de reumatism cronic infantil 470
Strümpell-Lorain (s) : paraplegia spasmodică familială progresivă 478
Stuehmer (s) : balanita sclerotică obliterantă postoperatorie 479
Sturge-Weber (b) : angiomatoza encefalo-trigeminală 480
Sturge-Weber-Krabbe (s) : angiomatoza encefalotrigeminală 482
Swoboda (b) : hiperostoza corticală deformantă juvenilă 487
Taussig (s) : transpoziţia aortei cu arteră pulmonară călare 497
Taussing-Bing (s) : transpoziţia aortei cu arteră pulmonară călare 497
Taussig-Snellen-Albers (s) : anomalia cardio-vasculară complexă 497
Tay-Sachs (b) : idioţia amaurotică familială infantilă 498
Teacher-Collins (s) : agenezia oaselor malare . 499
Terry (s) : retinopatia prematurilor 501
Thersil (s) : craniu în turn 504
Toni-Debré-Fanconi (s) : rahitismul din insuficienţa tubulară 513
Turner (s) : infantilism pterigo-gonadal . . . 528
Ullrich-Bonnevie (s) : disgenezie gonadică şi malformaţii 533
Ullrich-Feichtiger (s) : discranio-pigo-falangia . 534
Ullrich-Turner (s) : disgenezia gonadică ; agenezia ovariană 534
Usher (s) : degenerescenţă retiniană, surditate şi cataractă 540
Uyemura (s) : hipovitaminoza A 541
Valentin (b) : condrodistrofia gravă 543
Van Bogaert-Divry (s) : angiomatoza difuză cortico-meningee 545
Variot-Pironneau (b) : nanismul suprarenal ; infantilismul 551
Vogt (b) : starea marmorată 563
Vogt-Spielmeyer (b) : idioţia amaurotică familială 565
Waardenburg (s) : sindrom genotipic complex ; Waardenburg-Klein 573
Wardrop (b) : onixul malign al copilăriei şi adolescenţei 582
Waring-Blendor (s) : anemie hemolitică după implantare valvulară 580
Waterhouse-Friederickson (s) : apoplexia supra-

Scanned with OKEN Scanner

renală 581
Wegner (b) : osteita sifilitică a nou-născutului . 586
Weill-Marchesani (s) : microsferofakia cu brahimorfie 588
Weinstein (s) : hipogonadismul primar familial cu cecitate etc. 594
Weber-Christian (b) : paniculita nodulară recidivantă febrilă 583
Werdning-Hoffmann (b) : atrofia musculară spinală la copil 601
Werner (s) : degenerescența genito-sclerodermică 604
Werner-Schultz (b) : agranulocitoza primitivă . 604
West (s) : maladia spasmelor în flexiune . . 610
Weyers-Thier (s) : disostoza acro-facială . . 612
White-Warren-Lecomte (s) : sindromul membranei hialine nou-născut 606
Whytt (b) : meningita tuberculoasă cu hidrocefalie acută 617
Widemann-Beckwith (s) : sindromul omfalocel-macroglosie-gigantism 622
Williams (b) : sindromul pluricarențial al copilului 628
Williams-Campbell (s) : agenezia bronșiilor . . 629
Wilson (b) : hepatita juvenilă familială cu degenerare striată (corp striat) 632
Wilson-Mitiky (s) : fibroza pulmonară septală . 635
Wilson-Root-Marble (s) : glomeruloscleroză cu nefrită interstițială 636
Winckel (b) : icterul infecțios epidemic al nou-născutului 638
Wiskot-Aldrich (s) : trombocitopenie cu defect plachetar intrinsec 640
Wissler (b) : subsepsis allergica ; sindrom Wissler-Fanconi 639
Wytt (b) : hidrocefalia 648
Zahorsky (b) : exantemul subit sau rozeola infantilă 652
Zinsser-Cole-Engman (s) : diskeratoza congenitală 658
Zuelzer-Kaplan (s) : anemia megaloblastică nutrițională a sugarului 660
Zulezer-Ogden (b) : anemia megaloblastică a sugarului 660

16. DERMATOLOGIE

Lagèze (s) : celulita 9
Lameris (b) : keratoza lui Lameris . . . 14
Lane (b) : acroeritroza simetrică și ereditară . 18
Lane (b) : glosita rombică mediană . . . 19

Scanned with OKEN Scanner

Lapeyronie (b) : induraţia corpilor cavernoşi . 23
Lassueur-Graham-Little (s) : lichenul plan al pielii capului 27
Leiner-Lehndorff (b) : eritemul inelar . . . 36
Leiner-Moussons (b) : eritrodermia descuamativă 38
Leiner-Spieler (b) : tuberculoza miliară a pielii 38
Leloir (b) : lupusul eritematos scleros şi eritematos 40
Leloir-Widal (b) : forma scleroasă şi verucoasă de lupus eritematos 40
Lenartowicz (s) : chenopodiasis 41
Leschke (s) : sindromul hiperglicemic, astenie, pete pigmentare 47
Lettule (s) : chisturile seroase congenitale limfatice 49
Lever (b) : parapemfigusul 49
Lewandowski (b) : tuberculidele miliare rozeoliforme 51
Lewandowski Lutz (s): epidermodisplazia verruciformă 52
Li (b) : erupţia serpiginoasă 57
Lian-Siguier-Sarrazin (b) : lupoeritematoviscerita 57
Lindau (b) : angiomatoza retino-cerebrală . . 66
Lipschütz (b) : ulcus acut vulgar 66
Lipschütz (b) : eritemul cronic migrator . . 66
Lisi (s) : nevii chistici polisebacei 67
Little (s) : eritematoidul Little 68
Lëblowitz (s) : stomatita nevrotică cronică . . 69
Loefgren (s) : eritemul nodos sarcoidozic . . 71
Loewenthal (s) : purpura pruriginoasă . . . 72
Lubarsch (b) : amiloidoza sistematizată . . 77
Lubarsch-Pick (b) : amiloidoza sistematizată . 77
Lutz (s) : keratoza foliculară serpiginoasă . . 82
Lutz-Almeida (b) : blastomatomicoza sudamericană 83
Lutz-Miescher (b) : keratoza foliculară serpiginoasă 83
Lyell (s) : eritrodermia buloasă cu epidermoliză 83
Lynch (b) : keratodermatita hiperestrogenică palmo-plantară 84
MacLeod-Donovan (b) : granulomul ulceros venerian 87
Majocchi (b) : granulomul trichofiţiei . . . 90
Madura (b) : micetomul piciorului . . . 92
Manganotti (s) : cheilita erozivă precanceroasă . 97
Mantoux (b) : parakeratoza papilomatoasă . . 99
Marins-Hausemann (b) : poikilodermia vasculară congenitală 118

Scanned with OKEN Scanner

Martorelli (s) : ulcerul hipertonic al gambei . 119
Matzenauer-Pollard (s) : dermatita simetrică dismenoreică 121
Meige (b) : edemul trofic congenital . . . 127
Meige-Millroy (b) : edemul trofic congenital . 127
Meige-Millroy-Nonne (b) : edemul trofic congenital 127
Meleda (b) : keratodermia palmo-plantară ereditară 128
Melkerson-Rosenthal (s) : macrocheilita sarcoidică 129
Mendes Da Costa (s) : epidermoliza buloasă maculoasă 132
Mendes Da Costa (s) : eritrokeratodermia variabilă 132
Menkes (s) : distrofia părului și atrofie cerebrală 135
Mibelli (b) : porakeratoza 139
Mibelli (s) : angiokeratomul 139
Michalowski (s) : heterotopia labială a glandelor salivare și cheilită 140
Michelson (b) : glosita papuloasă acută . . 140
Miescher (s) : cheilita granulomatoasă . . . 141
Miescher (s) : acantoliza negricioasă și diabet zaharat 142
Miescher (s) : necrobioza maculară 143
Miescher (b) : elastomul intrapapilar perforant veruciform 143
Miescher (b) : nevul hiperemic 143
Miescher-Stacheli (s) : keratodermia figurată variabilă 144
Miescher-Storch (s) : microbismul leucocitoclastic 144
Mikulicz-Sjögren (s) : dacrosialoadenopatia atrofică 146
Milian (b) : atrofia albă a tegumentelor . . 146
Milian (b) : maladia ciclică trisimptomatică . . 147
Miller-Taussig (s) : cheilita toxică 149
Milroy (s) : trofoedemul gambier ereditar . . 150
Milton (b) : herpesul gestației 150
Moeller (b) : glosita superficială cronică . . . 157
Moeller-Boeck (b) : sarcoidoza 158
Montgomery-O'Leary (s) : ganlioneuromul . . 165
Morrow-Brooke (b) : keratoza foliculară contagioasă 173
Mucha (b) : parapsoriazisul varioliform . . . 180
Muck-Habermann (b) : parapsoriazisul acut varioliform 180
Naegeli (s) : dermatoza pigmentară reticulară . 188
Netherton (s) : eritrodermia congenitală . . 193
Nettleship (b) : urticaria pigmentară a primei co-

Scanned with OKEN Scanner

pilării 194
Neumann (s) : hidradenomul 195
Neumann (s) : pemfigusul cronic vegetant . . 195
Nicolas-Favre (b) : limfogranulomatoza benignă 198
Nicolas-Durant-Favre (b) : limfogranulomatoza benignă 198
Nicolas-Favre (b) : ulcerul venerian adenogen . 198
Nicolas-Moutot-Charlet (b) : epidermoliza buloasă vegetantă 199
Noble (s) : pigmentația reticulară cu telangiectazii 201
Ollier (s) : nevul varicos osteohipertrofic . . 210
Olfield (b) : polipoza colică și chisturi sebacee . 211
Ollendorf-Curth (s) : pseudoacantoza neagră . 211
Oppenheim (b) : dermita de pajiște . . . 217
Oppenheim-Urbach (b) : necrobioza lipoidică . 218
Ordonez (b) : melanoza 218
Ormsby (s) : nevul sclerodermoid 219
Otta (b) : naevus fuco-coeruleus 224
Paget (b) : cancerul glandelor sudoripare apocrine 227
Paget (b) : dermatoza precanceroasă . . . 228
Papillon-Lefèvre (b) : keratodermia palmo-plantară 233
Paris (s) : trofodermatonecroza 236
Parkes-Weber (s) : hemangiectazia 237
Parker-Kernohan (b) : atrofia parenchimatoasă primară 238
Parkes-Weber (s) : nevul osteohipertrofic varicos 238
Parkes-Weber (s) : limba mamelonară . . . 238
Parkes-Weber-Schmid (s) : telangiectazie maculară erozivă persistentă 238
Parrot (b) : dermatita papuloasă posterozivă . . 241
Parrot (b) : cicatricele periorale 241
Pasini (b) : epidermoliza albo-papuloidă . . 243
Pasini-Pierini (b) : atrofodermia idiopatică . . 243
Pautrier (b) : lichenificarea nodulară . . . 246
Pautrier-Woringer (b) : reticuloza lipomelanică 246
Pellizari (s) : mixomatoza nodoasă 277
Peron-Droquet-Coulon (s) : acropatia ulcero-mutilantă familială 255
Petges-Cléjat (b) : poikilodermatomiozita . . .257
Petges-Jacobi (b) : poikilodermia atrofiantă reticulată 258
Peyronie De La (b) : induratia plastică a penisului 269
Pick-Herxheimer (b) : acrodermatita cronică atrofiantă 267
Pinkus (s) : alopecia mucinoasă sau mucinoza foliculară 271

Scanned with OKEN Scanner

Pinkus (b): porom ecrine 272
Pinkus (b): fibroza subepidermică 272
Pinkus (b): lichen nitidus 272
Pinocchio (s): sclerodermia din fenilketonurie . 273
Pollizzari (b): anetodermia eritematoasă . . 277
Poncet-Spiegler (b): tumoarea sebacee benignă 279
Poth (b): keratoacantomul 281
Prickle (b): carcinomul cu celule scuamoase . 290
Pringle (b): adenomul sebaceu 291
Profichet (s): calcinoza circumscrisă . . . 293
Queyrat (b): eritroplazia 300
Quincke (b): urticaria gigantă 300
Quinquand (b): foliculita epilantă sau decalvantă 301
Quinquand (s): celulomul epitelial eruptiv . . 301
Ramel (b): eritemul polimorf malign 304
Rayer (b): pitiriazisul limbii 310
Recklinghausen (b): polifibromatoza neuro-cutanată pigmentară 314
Reese (b): melanoza precanceroasă 317
Rendu-Osler (b): telangiectazia familială . . 323
Rendu-Weber-Osler (s): telangiectazia familială 323
Respighi-Degos (s): keratodermia excentrică . 325
Reichner-Hanhart (s): keratinizarea extremităților fără hiperhidroză 329
Riehl (b): melanoza lui Riehl 331
Riehl-Paltauf (s): tuberculoza fungoasă . . 332
Riehl-Paltauf (b): tuberculoza verucoasă . . 332
Riley-Day (s): eritemul lui Riley-Day . . 335
Rille (b): keratoza subra congenitală . . 336
Ritter von Rittersheim (b): dermita exfoliatrice a nou-născutului 339
Rogg (s): urticaria papuloasă necrotică recidivantă. 345
Rosenbach (b): rougetul 351
Rosenbach-Baker (b): erizipeloidul 351
Rosta (b): exematoidul exsudativ 357
Rothman-Makai (s): poikilodermia reticulară atrofiantă 358
Rothmund (s): lipogranulomatoza locală . . 359
Rud (s): ichtioză, idiotism și epilepsie . . 365
Ruiter (s): vascularita alergică 366
Ruiter-Pompen (s): sindromul cardio-vaso-renal 367
Ruppe (b): boala lui Recklinghausen forma localizată 368
Sangster (b): urticaria pigmentară 379
Schamberg (b): dermatoza pigmentară progresivă 384
Schrens (b): dermatofibromul lenticular . . 400

Scanned with OKEN Scanner

Schweininger-Buzzi (b): anetodermia . . . 405
Seidlmayer (s): purpura în cocarde 408
Selter-Swift-Feer (b): trofodermatonecroza . 411
Senear-Usher (s): pemfigoidul seboreic vegetant 414
Sézary (b): urticaria pigmentară 419
Siep-Lawrence (s): diabet congenital lipodistrofic cu acanthosis nigricans 430
Siemens (s): keratoza foliculară spinoasă decalvantă cu ofiază 430
Siemens-Schäffer (s): hiperkeratoza cutanată congenitală 431
Siebemann (b): hiperkeratoza lacunară . . . 431
Siegrist (s): striurile pigmentare moniliforme . 432
Siemens (s): keratoza foliculară spinuloasă decalvantă. 432
Siemens (s): keratodermia palmo-plantară diseminată punctată 433
Siemens (b): hiperkeratoza și telangiectazia simetrică 433
Siemens (b): forma clinică a keratozei foliculare Morrow-Brook. 433
Siemens-Bloch (b): dermatoza pigmentară . 434
Sjögren (s): sindromul oculo-artro-salivar . 442
Sjögren-Larson (s): oligofrenie cu ichtioză și tulburări nervoase 443
Sneddon-Wilkinson (s): dermita pustuloasă subcornoasă 446
Solente (s): pachidermoperiostoza feței și extremităților 448
Souques-Charcot (s): geromorfismul cutanat . 450
Spiegler (b): nevoepiteliomul adenoid . . . 452
Speigler-Fendt (b): limfocitomul cutanat benign 453
Stevens-Johnson (s): ectodermoza pluriorificială 466
Stevens-Johnson (s): eritemul multiform . . 466
Stevens (s): fibroedemul sau macrocheilita . 467
Sticker (b): eritemul infecțios acut. 468
Strauss (s): paraamiloidoza 475
Sturge-Weber (b): angiomatoza encefalo-trigeminală 480
Sturge-Weber-Krabbe (s): angiomatoza encefalotrigeminală 482
Sulzberger-Garbe (b): dermoza discoidă și lichenoidă 483
Sutton (b): vitiligo perinevic 424
Sweet (s): dermatoza acută febrilă neutrofilică 486
Swift-Feer (b): eritroedemul sau acrodinia . 488
Thompson (b): poikilodermia vasculară congenitală 507

Scanned with OKEN Scanner

Thost-Unna (b): eritro-keratodermia palmo-plantară 508
Tilbury-Fox (b): impetigo contagios vulgar . 511
Tinel (s): acromelalgia (eritromelalgia) . . 512
Tisnado-Munor-Noriega (s): lentiginoză cu dolicocolon 513
Tommasoli (s): acrokeratomul histriciform erecocolon 514
Touraine (b): elastorrhexia 516
Touraine (b): melanoblastoza neurocutanată . 516
Touraine (b): epidermoliza buloasă 517
Touraine (b): epidermoliza buloasă polidisplazică 517
Touraine (s): keratozele congenitale . . . 518
Touraine (s): lentiginoza centro-facială neurodistrofică 518
Touraine (s): onycharthrosis 519
Touraine (s): polikeratoza congenitală . . 519
Touraine (s): purpura maculoasă 519
Touraine (b): epidermoliza buloasă forma gravă 520
Touraine (b): aftoza bucală și genitală . . 520
Touraine (b): Pahidermoperiostoza feței și a extremităților 521
Touraine-Rouel (b): polifibromatoza ereditară . 521
Touraine-Solente-Golé (b): sindromul osteodermopatic 521
Touraine-Solente (s): nevii acromici . . . 522
Touraine-Solente (b): neurofibromatoza miliară 522
Trousseau (b): eritemul nodos 525
Tzanck-Civatte-Sidi (s): uleritemul de porțelan în picătură 531
Unna (b): dermatofibromul lenticular . . 532
Unna (b): angiomul median al feței . . 534
Unna (b): acantomul adenoidian chistic . . 535
Unna (s): plicatura pielii capului . . . 535
Unna (s): hipotrichozis congenital ereditar . 536
Unna (s): keratoza pilară roșie atrofiantă a feței 536
Unna (b): eritemul bulos vegetant . . . 536
Unna (b): exfolierea limbii sau limba geografică. 537
Unna (b): parakeratoza în scuturi . . . 537
Unna (b): ulerythema centrifugum sycosiformis 537
Unna-Politzer-Santié (b): parakeratoza în rețea 537
Urbach-Oppenheim (b): dermatita atrofiantă maculoasă diabetică 539
VanBogaert-Divry (s): angiomatoza difuză cortico-meningee 545
Velpeau (b): cheloidul cicatricial 551

Scanned with OKEN Scanner

Vidal (b): lichenul cronic simplu 555
Vidal-Brocq (s): varietate de micosis fungoid . 555
Vidal-Jacquet (s): reumatism blenoragic cu keratoză palmo-plantară 555
Virchow (b): nevul telangiectatic . . . 560
Virchow (b): neuroblastomul 560
Voerner (b): angiomul palid 562
Volkmann (b): keilita glandulară profundă . 567
Wagner-Unverricht (s): dermatomiozita formă acută 573
Weber (s): angiomatoza cutaneo-mucoasă cu glaucom congenital 583
Weber-Christian (b): paniculita nodulară recidivantă febrilă. 583
Weber-Cockayne (s): erupția estivală a picioarelor 584
Wesener (s): epidermoliza buloasă estivală a mîinilor și picioarelor 609
Weidenfeld (b): pemfigus isteric sau nevrotic 586
Wende (s): epidermoliza buloasă ereditară distrofică 598
Wende (b): eritemul inelar persistent . . 601
Werner (s): sindromul glandular cu senescență cutanată 604
Werther (b): dermatita nodulară necrotică . 608
Werther (b): nevul siringadematos papiliform 608
White (s): sindromul piciorului de imersie după ședere în apă. 615
White-Crocker (b): xantoeritrodermia perstans 616
Widal (b): lichen cronic 619
Widal-Brocq (b): micozisul fungoid . . . 620
Wide (b): parapsoriazisul varioliform . . 621
Willan (b): lupusul vulgar Willan . . . 628
Wilson (b): lichenul zosteriform . . . 633
Wilson (b): lichenul plan roșu 634
Winkler (b): nevii epiteliomatoși chistici . 638
Wishe-Sachs (s): papilomatoza cutanată . . 639
Wise-Sulzberger (s): răsucirea și pigmentarea părului 644
Wucherpfennig (b): cheilita actino-alergică . 648
Zinsser-Cole-Engman (s): diskeratoza congenitală 658

17. OFTALMOLOGIE

Lawford (s): angiomatoza oculo-cutanată cu glaucom tardiv 29
Leber (b): atrofia optică ereditară . . . 32
Leber (b): amauroza congenitală . . . 32

Scanned with OKEN Scanner

Leber (b): corioretinita degenerativă . . . 33
Mann (b): pliul congenital al retinei . . 98
Marchesani (s): brahimorfia cu sferofakie . 101
Marcus-Gunn (s): sinergia funcțională congenitală a mandibulei și pleoapei 103
Marinescu-Sjögren (s): cataracta congenitală, ataxie cerebeloasă, oligofrenie 113
Marinescu-Sjögren-Garland: cataractă congenitală, ataxie cerebeloasă și oligofrenie . . . 113
Meesmann (b): distrofia epitelială a corneei . 126
Meyer-Schwickerath (s): sindromul oculo-dento-digital 137
Mikulicz (s): hipertrofia glandelor lacrimale și salivare 146
Mikulicz-Gougerot-Sjögren (s): dacro-sialadenopatia atrofică. 146
Mikulicz-Sjögren (s): dacro-sialadenopatia atrofică 146
Milles (s): angiomatoza oculo-cutanată cu agiomul coroidei 148
Moebius (b): migrena oftalmică 156
Mooren (b): ulcerul limbic al corneei . . 165
Mooren-Nettel (b): retinita pigmentară albescentă 165
Morax-Axenfeld (b): conjunctivita angulară . 166
Morgagni (b): cataracta supramatură . . 168
Morsier-Kallmann (s): sindromul olfacto-genadic. 173
Mulock-Houwer-Sjögren (s): keratoconjunctivita uscată 182
Nedden (b): ulcerul marginal infecțios . . 193
Newcastle (b): pseudopesta aviară transmisibilă la om 197
Oguchi (b): hemeralopia congenitală . . 207
Ohlsson (s): nefropatia congenitală cu miopie 207
Parinaud (s): sindromul oculo-glandular . . 234
Passow (s): asocierea disrafiei cu diferite tulburări oculare 245
Peters (s): leucomul congenital 258
Pick (b): retinita cașecticilor 265
Poos (b): cataracta zonulară pulverulentă . 277
Poppi (s): sindromul arterei coroidiene anterioare 280
Posner-Schlossmann (s): glaucomul ciclic . 284
Pourfour du Petit (s): sindromul ocular simpatic 285
Purtscher (b): retinita hemoragică venoasă . 295
Raab (s): retinita pigmentară, hemeralopie, obezitate hipofizară etc. 302
Raeder (s): sindromul paratrigeminal . . 303

Scanned with OKEN Scanner

Rajic-Weber (b): displazia osoasă oculo-dentară ereditară 304
Reis-Bucklers (b): distrofia epitelială, a corneei 319
Reiter (s): sindromul conjunctivo-uretro-sinovial 322
Reiter-Freund (s): sindromul conjunctivo-uretro-sinovial 322
Rollet (s): sindromul de apex orbitar . . . 350
Roth (b): retinita septică simplă . . . 358
Salzmann (b): distrofia nodulară a corneei . 376
Samoilov (b): scotomul în secere . . . 377
Sanders (s): keratoconjunctivita epidemică . . 378
Sanyal (b): conjunctivita micotică 381
Sauvineau (s): oftalmoplegie, paralizia dreptului intern și spasm. 381
Schäffer (b): keratoza congenitală multiplă . 383
Schieck (b): irita obturativă 387
Schnyder (b): distrofia cristalină a corneei . . 396
Seidel (s): scotomul în secere 408
Sforzini (s): exoftalmia normometabolică ereditară 421
Sjögren (s): sindromul oculo-artro-salivar . 442
Smith (b): cataracta discoidă 445
Stargardt (b): degenerescența maculară progresivă. 459
Stargardt (b): eredo-degenerescența corioretiniană cu predominență tapeto-retiniană centrală. 460
Stilling-Duane (b): absența congenitală a mișcărilor laterale oculare. 472
Stilling-Türck-Duane (b): absența congenitală a mișcărilor de lateralitate ale globilor oculari . 472
Streiff (b): heterocromia simplă 476
Sugar (b): glaucomul pigmetar 483
Szily (b): sclero-perikeratita progresivă . . 487
Tay-Sachs (b): degenerescența cerebro-macularâ. 498
Terrien (b): ectazia marginală a corneei . 500
Terry (s): retinopatia prematurilor . . . 501
Tolosa-Hunt (s): paralizia recidivantă oculo-motorie. 514
Usher (s): surditate, cataractă bilaterală și retinită pigmentară 540
Verner (s): sclerodermia asociată cu cataractă . 552
Vogt (b): cataracta centrală pulverulentă . 563
Vogt (b): distrofia în mozaic a corneei . . 564
Vogt-Koyanagi (b): uveo-meningita . . . 565
Vossins (b): cataracta inelară 570
Weber (s): angiomatoza cutaneo-mucoasă cu glaucom congenital 583

Scanned with OKEN Scanner

Weeks (b): conjunctivita cu bacilul Weeks . . 585
Weill-Marchesani (s): microsferofakia cu brahimorfie 588
Wewe (b): septul falciform al retinei . . 613
Widmark (b): conjunctivita acută edematoasă. 621

18. STOMATOLOGIE

Lane (b): glosita rombică mediană . . . 19
Loeblowitz (s): ulcerul nevrotic al mucoasei bucale. 69
Louis (b): angina ulceroasă 74
Ludwig (b): celulita submaxilară . . . 80
Magitot (s): osteoperiostita alveolo-dentară . 93
Marcus-Gunn (s): sinergia funcţională congenitală a mandibulului şi pleoapei 103
Meyer-Schwickerath (s): sindromul oculo-dento-digital 137
Michalowski (s): heterotopia labială a glandelor salivare, etc. 140
Michelson (b): glosita papuloasă acută . . 140
Mikulicz (s): hipertrofia glandelor salivare şi lacrimale 145
Moeller (b): glosodinia exfoliativă . . . 157
Mohr-Clausen (s): sindromul oro-facio-digital . 160
Müller-Metzger (s): malformaţia cranio-facială de tip acromegalic 182
Mulock-Houwer-Sjögren (s): stomato-keratoconjunctivita uscată 182
Nayer de Reynier (s): agenezia malarului, pavilionului urechii etc. 192
Opitz (s): sindromul oro-facio-digital complex . 214
Papillon-Léage-Psaume (s): sindromul oro-facio-digital 233
Papillon-Lefèvre (b): paradontozele din keratodermiile palmo-plantare 233
Parkes-Weber (s): limba mamelonară . . 237
Plaut-Vincent (b): angina fuso-spirilară . . 275
Pospischill (b): stomatita aftoasă . . . 280
Pospischill-Fayrton (b): aftoidul . . . 280
Puente (s): cheilita glandulară a feţei mucoase 294
Puente-Acevedo (s): chenilita glandulară a feţei mucoase 294
Rajic-Weber (b): displazia osoasă oculo-dentară ereditară 304
Rayer (b): pitiriazisul limbii 310

Scanned with OKEN Scanner

Riga (b): fibrogranulomul sublingual . . 334
Riga-Fede (b): fibrogranulomul sublingual . 334
Rigg (b): pioreea alveolară 334
Riopelle-Theriault (b): rabdomiosarcomul alveolar 337
Robin (s): hipoplazia congenitală a mandibulei cu glosoptoză 341
Rubinstein-Taybi (s): dismorfie cranio-facială, nanism, oligofrenie 365
Sjögren (s): sindromul oculo-artro-salivar . 442
Stevens-Johnson (s): dermato-stomatita; ectodermoza pluriorificială 466
Strauss (s): paraamiloidoza 475
Sutton (s): periadenita mucoasă necrotică recurentă 484
Teacher-Collins (s): agenezia oaselor malare . 499
Touraine (b): aftoza bucală și genitală . . 520
Treacher-Collins (b): disortoza mandibulo-facială 523
Unna (b): exfolierea limbii 537
Villaret-Desoill (s): hipoplazia familială primară a maxilarului 557
Vincent (b): angina ulcero-membranoasă fuso-spirilară 558
Volkmann (b): keilita glandulară . . . 567
Weski (s): elefantiazisul gingival ereditar . 609
Weyers (s): sindrom malformativ complex . 612

19. OTO-RINO-LARINGOLOGIE

Launois-Gradenigo (s): sindromul vîrfului stîncii 22
Lermoyez (s): angiospasmul labirintic . . 45
Ley (b) apercepția auditivă congenitală . . . 53
Lian-Stucki-Rey (s): ictusul laringian . . 58
Louis (b): angina ulceroasă 74
Ludwig (b): flegmonul difuz al planșeului bucal 80
Martin Du Magny (s): catarul banal al laringelui și bronșiilor 118
Mas Y Magro (s): hemoragia antehemoptoică . 120
Ménière (s): vertijul labirintic paroxistic . . 113
Ménière (b): hemoragia labirintului . . 134
Mounier-Kuhn (s): etmoido-antrita cu bronșiectazie 179
Ortner (s): paralizia laringiană din stenoza mitrală 220
Pendred (s): sindromul ereditar gușă-surditate 255
Pietrantoni (s): nevralgia trigemenului din tu-

Scanned with OKEN Scanner

morile sinusurilor etmoido-maxilare . . . 271
Plaut-Vincenti (b) : angina necrotică . . . 275
Reichert (b) : nevralgia timpanică sau otică . 329
Rochon-Duvignaud (s) : sindromul de fantă sfenoidală 343
Romano-Ward (s) : sindromul surdo-cardiac . 347
Schulz (b) : angina monocitară 402
Seator (b) : flegmonul faringelui . . . 406
Sestier (s) : angina infecţioasă 418
Simmonds (s) : hidrocefalia de origine otogenă 438
Sivadon-Bouquerel (s) : eleoftenofagia . . 442
Sluder (s) : sindromul ganglionului sfeno-palatin 443
Solente (s) : sindromul osteodermopatic . . 448
Soriano-Manchon (b) : periostita deformantă . 448
Tapia (s) : paralizia unilaterală a limbii şi corzilor vocale 494
Tornwald (b) : catarul retronazal cronic . . 515
Trotter (s) : triada neoplasmelor latero-faringiene 524
Usher (s) : surditate de percepţie, cataractă şi retinită pigmentară 540
Wickmann (b) : laringita striduloasă . . . 618
Willis (b) : paracuzia 631
Woakes (b) : etmoidita cu polipoză . . . 641
Zahorsky (b) : angina herpetică . . . 652

20. OBSTETRICĂ ŞI GINECOLOGIE

Lipschütz (b) : aftoza vulvei 66
Mamou (s) : sindromul reumatism-sterilitate . 97
Masters-Allen (s) : sindromul ligamentului larg 119
Meadows (s) : miocardita gravido-puerperală gravă 131
Meigs (S) : fibrom ovarian, ascită şi hidrotorax 128
Moigs-Cass (s) : fibrom ovarian, ascită şi hidrotorax 128
Milton (b) : herpesul gestaţiei 150
Paget (b) : boala extramamară Paget, anală şi perianală 227
Paget (b) : diskeratoza mamelonului . . 228
Paxton (b) : trichomicoza vulvară . . . 248
Reclus (b) : boala chistică a sînului ; mastoza chistică 315
Rosewater (s) : ginecomastia cu deficit androgenic 355
Selheim (b) : tulburări postovariectomie . . 409
Sheldon (s) : sindromul obezităţii materne . 424
Stern (s) : sindromul uter-picior-mînă . . 466
Taylor-Howard (s) : sindromul neuro-vegetativ pelvin 499
Zondek (s) : amenoreea hiperhormonală . . 661

Scanned with OKEN Scanner

Leydig (s): tumora celulelor lui Leydig . . 55
Leyton-Tornbull-Bratton (s): macrogenitosomia cu tumoră de timus 55
Malherbe (b): epiteliomul calcificat . . . 92
Malassez (b): cancerul alveolar formă nodulară 94
Malherbe-Chenantais (b): carcinomul calcificat benign 95
Manganotti (s): cheilita erozivă precanceroasă 97
Melkerson-Rosenthal (s): macrocheilita sarcoidică 129
Meleney (b): ulcerul fagedenic 129
Neumann (s): siringocistomul 195
Oberdorfer (b): tumoarea carcinoidă . . . 205
Paget (b): cancerul glandelor sudoripare apocrine 227
Pancoast (s): tumoarea apicală pulmonară . 231
Pancoast-Tobias (s): tumoarea apicală pulmonară 231
Peeper (s): neuroblastomul congenital . . 252
Peeper (s): neuroblastomul metastatic în ficat al copilului 252
Pinkus (b): porom ecrine 272
Pinkus (b): tumorile fibroepiteliale . . . 272
Plummer (b): adenomul toxic tiroidian . . 275
Poncet-Spiegler (b): tumoarea sebacee benignă 279
Prickle (b): carcinomul epidermoid . . . 290
Pringle (b): adenomul sebaceu 291
Pringle (s): nevii chistici polisebacei . . 291
Quinquand (s): celulomul epitelial eruptiv . 301
Reese (b): melanoza precanceroasă . . . 317
Riopelle-Theriault (b): rabdomiosarcomul alveolar 337
Rous (b): sarcomul Rous 361
Schimmelbusch (b): adenoza mamară . . 393
Spiegler (b): nevul epiteliomato-cilindroid . 452
Spiegler-Fendt (b): limfocitomul cutanat benign 453
Spitz-Allen (s): melanomul juvenil . . . 455
Stewart (b): granulomul malign medio-facial 467
Stewart-Treves (b): limfangiosarcomul . . 468
Stout-Murray (b): hemangio-pericitomul . . 474
Thorsen-Björck (b): 509
Tobias (s): tumoarea apicală a pulmonului . 513
Töröck (s): siringomul 515
Touraine (b): melanoblastoza neurocutanată . 516
Trotter (s): triada neoplasmului latero-faringian 524
Virchow (b): neuroblastomul 560

Scanned with OKEN Scanner

Virchow (s) : tumoarea nespecifică a cecului . 560
Virchow (b) : limfadenectazia 562
Wardrop (b) : onixul malign al copilăriei și adolescenței 582
Wermer (s) : adenomatoza poliendocrineană . . 603
Wiess (b) : epitelioamele cutanate superficiale benigne 623
Wilms (b) : carcinosarcomul embrionar al rinichiului 637
Winkler (b) : nevii epiteliomatoși chistici . 638
Wölfler (b) : adenomul tiroidian 644
Woringer (b) : histiocitomul 646
Zollinger-Ellison (s) : tumora de pancreas cu ulcer gastro-duodenal recidivant 660

22. MALFORMAȚII

Lamy (s) : nanismul diastrofic 10
Langdon-Down (b) : mongolismul 19
Langer (s) : nanismul mesomelic 21
Larsen (s) : sindromul malformativ complex Larsen 25
Leroy (s) : mucolipoza de tip II (I-cell disease) 46
Levi-Ettore (b) : microsomia esențială familială 50
Madelung (b) : subluxația articulațiilor mîinii 90
Maffucci (s) : angioame cutanate și discondroplazie 90
Marchesani (s) : brahimorfia 101
Marfan (s) : arahnodactilia 103
Marfan-Achard (s) : arahnodactilia 103
Marfan-Erb (s) : arahnodactilia 103
Marie-Sainton (s) : disostoza cleido-craniană ereditară 110
Maroteaux (s) : nanismul tanatofor 114
Maroteaux-Lamy (s) : picnodisostoza 115
Maroteaux-Spranger-Wiedemann (s) : nanismul metatrofic 115
Meyer-Schwickerath (s) : sindromul oculo-dento-digital 137
Mohr-Claussen (s) : sindromul oro-facio-digital 160
Moon (s) : polidactilie, debilitate mintală, hipogonadism etc. 170
Müller-Metzger (s) : malformații cranio-faciale de tip acromegalic 182
Murk-Jansen (b) : disostoza metafizară . . 184
Nageotte-Wilbouchewitch (s) : sindromul de limitarea mișcărilor datorită scurtării mușchilor . 190

Scanned with OKEN Scanner

Nayer de Reynier (s) : agenezia malarului, urechii şi microftalmie 192
Nielsen (s) : distrofia brevicollis congenita . 200
Nievergelt (s) : malformaţie scheletică complexă 201
Nievergelt-Erb (s) : malformaţie scheletică complexă 201
Obrinski (s) : hipoplazia muşchilor abdominali, megavesică, megaureter cu criptorhidie . . 206
Opitz (s) : sindromul oro-facio-digital complex 214
Paas (b) : grup de boli ale scheletului . . 226
Papillon-Léage-Psaume (s) : sindromul oro-facio-digital 233
Pfaundler-Hurler (b) : lipocondrodistrofia ; gargoilismul 261
Piper (s) : astigmatism, bronşiectazie şi unghii în sticlă de ceas 274
Porak-Durante (b) : nanismul micromelic . . 280
Powers (s) : surditate, zgomote în urechi, vertije, malformaţii 287
Putti (b) : sindromul vertebral 296
Pyle (s) : displazia metafizară familială . . 296
Rajic-Weber (b) : displazia osoasă oculo-dentară ereditară 304
Rieger (s) : degeneraţia mezodermală sau ectodermală 330
Rubinstein-Taybi (s) : sindrom malformativ complex 365
Sanctis-Cacchione (s) : xerodermia pigmentară, hipoplazie intestinală şi întîrziere mintală . 377
S.C. (s) : sindromul pseudothalidomidă . . 383
Silfersjöld (b) : acondroplastia atipică . . 434
Sohval (s) : disgenezia gonadică mixtă . . . 448
Spranger (s) : displezia spondilo-epifizară congenitală 456
Sprengel (b) : scapula alatae ; ridicarea congenitală a omoplatului 457
Stern (s) : sindromul uter-picior-mînă . . 466
Teacher-Collins (b) : agenezia oaselor malare . 499
Thersil (s) : craniu în turn ; turicefalia . . 504
Treacher-Collins (b) : disostoza mandibulo-facială 523
Van der Hoeve (b) : osteopsatiroza cu otoscleroză şi malformaţii 545
Weyers (s) : sindrom malformativ complex . 612
Worms-Gougeon (b) ; acondroplazia atipică . 647
Wytt (b) : hidrocefalia 648
Yves-Bureau (b) : acropatia ulcero-mutilantă pseudosiringomielică 651

Scanned with OKEN Scanner

Redactor : VASILE ŞUVĂIALĂ
Referent : prof. dr. doc. VIOREL GLIGORE
Tehnoredactor : MIHAI BUJDEI

Apărut 1976. Format 61 × 86/24. Coli tipo 31. Bun de tipar la 30 VI. 1976. Tiraj 5550. Editura „Junimea", str. Gheorghi Dimitrov, 1 IAŞI — ROMÂNIA

Tiparul executat sub comanda nr. 35 la Întreprinderea poligrafică Iaşi, str. Vasile Alecsandri, 6.

Scanned with OKEN Scanner